

REPUBLIQUE ALGERIENNE DEMOCRATIQUE ET POPULAIRE  
MINISTÈRE DE L'ENSEIGNEMENT SUPERIEUR  
ET DE LA RECHERCHE SCIENTIFIQUE  
Université Abderrahmane Mira de Bejaia



Faculté De Médecine  
Département De Médecine



**THESE**

Pour l'obtention du Diplome de Docteur En Sciences Médicales  
Spécialité ORL et CCF

**ETUDE DU COMPLEMENT OSSEUX  
DANS LA CHIRURGIE DU CHOLESTEATOME**

Présentée par :

**Le Docteur ROUABHIA SAIDIA Hadjer**

**Maître Assistante en ORL**

**Jury :**

Pr MECIBAH Ali	Président	ORL	Université Batna
Pr BOUDJENAH Farid	Directeur	ORL	Université Alger
Pr DAOUDI Abdou El Djalil	Membre	ORL	Université Annaba
Pr SERRADJI Zoubida	Membre	ORL	Université Oran
Pr TAKBOU Idir	Membre	Neurochirurgie	Université Bejaia
Pr SELLAMI Mustapha	Membre	ORL	Université Bejaia

# ***REMERCIEMENTS***

**A mon Maître et mon Directeur de thèse  
Monsieur le Professeur BOUDJENAH Farid  
Chef de service ORL CHU Beni Messous, Alger**

La première fois où nous nous sommes rencontrés au service ORL du CHU de Bejaia, je vous ai communiqué ma réticence et mon incertitude d'avoir pris ce nouveau poste, dans un service et une ville que je ne connaissais pas , avec des gens que je n'ai jamais vu ou connu, je vous ai fait part de mes objectifs en tant que nouvelle maitre assistante dans votre service, vous m'avez rassuré et proposé votre aide sans me connaître, vous m'avez promis que tous mes objectifs seraient atteints...et vous avez tenu parole ....

Jour après jour, en travaillant à votre côté du matin au soir, j'ai appris à mieux vous connaître, chaque matin c'était la visite avec vous, on discutait tous les dossiers des malades dans les moindres détails , j'étais très séduite par votre savoir théorique et votre méthode d'enseignement aux résidents, les informations que vous donniez étaient sans limites, vous avez partagé votre savoir avec tout le monde sans la moindre hésitation, après on enchainait avec le bloc, et la, quand je vous ai vu opéré, j'ai compris que vous étiez un chirurgien complet, tout ce qui était difficile, vous le rendiez facile, vous avez le don de simplifier les choses, j'ai compris que dieu a fait en sorte que nos chemins se croisaient, malgré les difficultés que j'avais, en m'éloignant de mon domicile conjugal et de mes enfants, en faisant souvent la navette entre Annaba et Bejaia, j'étais heureuse car j'ai pu profiter de votre savoir, surtout la chirurgie otologique qui me tenait à cœur, tout ça dans la sérénité et la bonne ambiance. Vous m'avez donné un sujet de thèse, vous avez discuté avec moi la manière de travailler, vous avez orienté mes axes de réflexion, vous étiez toujours présent et vous avez guidé tous mes gestes dans la chirurgie du cholestéatome (mais aussi des implants cochléaires),on préparait ensemble les interventions lors des communications scientifiques , vous m'avez encouragé sans cesse, vous m'avez délégué des fois l'enseignement et la responsabilité des résidents mais surtout du service, j'ai senti votre confiance en moi, vous m'avez permis d'évoluer dans ma carrière jour après jour.

Je ne vous cache pas, ma très grande tristesse à l'idée que nos chemins se sont séparés, vu les circonstances de la vie.

Monsieur le Professeur BOUDJENAH, les mots me manquent pour vous remercier, si j'écrivais des livres, je ne pourrais jamais le faire assez, sachez, Monsieur le Professeur, que je vous témoigne ma reconnaissance et ma gratitude éternelle,

Cher Maître merci...

**A mon Maître et président du jury  
Monsieur le Professeur MECIBAH Ali  
Chef de service ORL CHU Batna**

Vous me faites l'immense honneur d'accepter la présidence de ce jury. Merci d'avoir contribué à ma formation durant mes premières années de résidanat à vos côtés au service ORL CHU Annaba.  
Veuillez trouver ici, cher Maître, l'expression de ma profonde reconnaissance, ma haute considération et mon grand respect.

**A mon Maître le Professeur Kharoubi Smail  
Chef de service ORL CHU Annaba**

Merci pour votre soutien et vos encouragements en permanence, votre niveau intellectuel et votre sérieux nous impose le respect...  
Cher maître merci.

**Monsieur le Professeur EL HADJENE Mohamed  
Chef de service ORL CHU Bejaia**

Merci pour votre aide et votre soutien concernant la programmation des malades et les conseils que vous m'avez donné concernant l'élaboration de ce travail.  
Cher maître merci.

**Aux honorables membres du jury**

Votre participation à ce jury me fait honneur et un plaisir infini, je vous exprime ma totale reconnaissance et gratitude.

**A mon Maître le Professeur DAOUDI Abdou El Djalil  
Service ORL CHU Annaba**

Vous me faites l'honneur de faire partie du jury. Merci d'avoir contribué à ma formation.  
Merci pour votre disponibilité.  
Les heures passées à vos côtés au bloc opératoire m'ont permis de profiter de votre grande expérience dans la chirurgie carcinologique du cou, mais également les visites quotidiennes des malades au côté hommes...  
Je vous prie de trouver en ces quelques mots l'assurance de ma très vive reconnaissance.

**Madame le Professeur SERRADJI Zoubida**  
**Cheffe de service ORL CHU Oran**

J'ai eu le plaisir et l'honneur de vous connaître lors des manifestations scientifiques de notre spécialité. La qualité et le haut niveau scientifique de vos interventions m'ont permis de beaucoup apprendre et profiter de votre expérience. Je vous prie de trouver en ces quelques mots le témoignage de ma plus grande considération.

**Monsieur le Professeur TAKBOU Idir**  
**Service de neurochirurgie CHU Bejaia**

Vous me faites l'honneur d'accepter de juger cette thèse. J'ai appris à vous connaître en travaillant au CHU de Bejaia.  
Je vous remercie de l'attention que vous portez à mon travail et du temps que vous consacrez pour le juger.

**Monsieur le Professeur SELLAMI Mustapha**  
**Service ORL CHU BEJAIA**

Vous me faites l'honneur d'accepter de juger cette thèse, je vous ai connu en travaillant avec vous dans le même service ORL CHU de Bejaia.  
J'admirais votre travail, on faisait la visite ensemble, la préparation des malades à programmer, les staffs, on discutait tous les malades du service sous le couronnement de Monsieur le Professeur BOUDJENAH.  
Je vous remercie de l'attention que vous portez à mon travail en l'acceptant de le juger.

### *Remerciements particuliers*

Ce travail est le fruit de la contribution de plusieurs personnes à qui je voudrais ici très sincèrement adresser mes remerciements.

Je tiens à exprimer ma très vive reconnaissance au professeur Bouzbid Sabiha pour sa précieuse participation à l'élaboration de ce travail depuis l'établissement des masques de saisie de l'étude jusqu'aux calculs des résultats. Ses conseils et son soutien indéfectibles.

Je remercie également le docteur Laoussati Malha, pour son aide au tout début du travail.

Merci à tout le personnel de la faculté de médecine de l'université Abderrahmane Mira de Bejaia en particulier Soraya, Sabrina, Kahina, Samia, Lamia, malika, Salim du service informatique.

Merci au personnel du CHU Khlil Amrane et Frantz Fanon, notamment Tahar et Abdel Ghani.

Merci à tout le personnel du bloc opératoire et des unités d'hospitalisation femmes et hommes du service ORL CHU Bejaia.

Merci à Dihia, Karima et Kahina.

Merci à tous mes amis les résidents et mes collègues les assistants.

Merci à tous ceux qui ont soutenu ce travail ou participé de près ou de loin à son élaboration.

## ***DEDICACES***

### **A mes parents**

Les deux êtres les plus chers au monde, leur présence en permanence, leur soutien indéfectible, mais surtout leur amour qui est sans limites, grâce à eux, je suis devenue la personne que je suis aujourd'hui, je ne pourrai jamais vous exprimer ma gratitude et ma reconnaissance, on peut payer toutes les dettes, sauf celles des parents. Mama et Papouse je vous aime de tout mon cœur.

Que dieu vous garde et vous protège pour nous.

### **A la mémoire de mes beaux parents**

Monsieur le Professeur SAIDIA Abderrahmane, mon ancien chef de service à Annaba, et qui était un deuxième père pour moi, il m'a appris à réfléchir, à la manière d'aborder une question, avec lui le résidanat n'était pas une partie de plaisir, sa rigueur au travail, son sérieux, sa compétence, ne pourraient que susciter le respect pour ce grand homme. Cher Maître et père là où vous soye, Merci.

A la mémoire de ma belle-mère, chère maman reposez en paix.

### **A mon époux**

Pour son soutien en permanence, sa présence, ses encouragements sans cesse, sa patience, son dévouement mais surtout pour son grand amour, avec lui c'est l'assurance et la sécurité. Il était présent depuis le choix du titre de cette thèse jusqu'à l'impression de la dernière page de ce manuel. Sans lui ce travail n'aurait jamais vu le jour. Très cher Malik merci, que dieu te protège et te garde pour nous.

### **A mes frères et sœurs Nawfel, Soheyb, Tina et Sarah**

Je vous aime très fort, merci pour votre précieuse aide durant toute ma carrière, je n'aurai jamais pu continuer sans votre présence et votre soutien.

### **A ma belle-sœur Rym**

Qui est une troisième sœur pour moi, pour son soutien et son amour, je te souhaite beaucoup de bonheur et de succès dans ta vie.

## **A mes enfants**

Sam, Anaïs, Adam et Maria vous êtes ma raison d'être, chaque jour vous illuminez ma vie, je vous demande pardon de vous avoir abandonné pendant une certaine période, une fois grands, j'espère que vous comprendriez mon choix.

## **A ma nièce Jana et mon neveu Ilyane**

## **A tous ceux que j'aime**

**Je dédie cette thèse**



# TABLE DES MATIERES

REMERCIEMENTS

DEDICACES

INTRODUCTION.....1

OBJECTIFS .....5

HISTORIQUE..... 6

## BASES THEORIQUES

### PREMIERE PARTIE : DONNEES FONDAMENTALES

Chapitre I : L'OREILLE MOYENNE.....10

1.Embryologie.....10

2.Anatomie.....15

2.1. Caisse du tympan.....15

2.1.1. Description.....15

2.1.2. Dimensions.....15

2.1.3. Parois.....16

2.1.4. Rapports.....29

2.1.5. Contenu.....30

2.1.6. Systématisation de la caisse du tympan.....37

2.1.7. Vascularisation et innervation.....42

2.2. Annexes mastoïdiennes.....46

2.3. Trompe auditive.....52

3.Histologie.....59

Chapitre II : PHYSIOLOGIE DE L'AUDITION.....61

1.Oreille externe .....61

2.Oreille moyenne .....61

2.1.Fonction de transfert de l'oreille moyenne et adaptation d'impédance .....61

2.2.Fonction de protection de l'oreille interne .....64

3.Oreille interne .....65

Chapitre III : ANATOMIE PATHOLOGIQUE DU CHOLESTEATOME .....66

1.Macroscopie.....66

2.Microscopie.....67

### DEUXIEME PARTIE : EXPLORATION DE L'OREILLE MOYENNE

Chapitre I : EXPLORATION FONCTIONNELLE.....70

1. Audiométrie tonale liminaire .....	70
2. Vidéonystagmographie.....	71
3. V-HIT.....	74

**Chapitre II : EXPLORATION RADIOLOGIQUE.....75**

1. Tomodensitométrie.....	75
2. Imagerie par résonance magnétique.....	81

**TROISIEME PARTIE : DIAGNOSTIC DE L’OTITE MOYENNE CHRONIQUE  
CHOLESTEATOMATEUSE**

I. DEFINITION.....	86
II. EPIDEMIOLOGIE.....	86
III. PATHOGENIE.....	87
IV. CLINIQUE.....	91
IV.1. Symptômes .....	91
IV.1.1. Otorrhée.....	91
IV.1.2. Perte auditive.....	91
IV.1.3. Vertige.....	91
IV.1.4. Paralyse faciale.....	92
IV.2. Examen clinique .....	92
IV.3. Formes cliniques.....	94
IV.3.1. Selon l’origine constitutionnelle .....	94
IV.3.1.1. Cholestéatome congénital .....	94
IV.3.1.2. Cholestéatome acquis .....	95
IV.3.2. Particularités chez l’enfant .....	98
IV.3.3. Le cholestéatome bilatéral .....	99
IV.3.4. Cholestéatome et dysmorphie crânio-faciale.....	99
V. DIAGNOSTIC.....	100
V.1. Signes cliniques .....	100
V.2. Examen clinique.....	100
V.3. Explorations fonctionnelles auditives.....	101
V.4. Imagerie.....	101
VI. Complications.....	101
VI.1. Complications extracrâniennes.....	102
VI.2. Complications intracrâniennes.....	108

**QUATRIEME PARTIE : CHIRURGIE**

**Chapitre I : L’ANESTHESIE DANS LA CHIRURGIE DE L’OTITE MOYENNE  
CHRONIQUE CHOLESTEATOMATEUSE..... 113**

1. Consultation préanesthésique .....	113
2. Type d’anesthésie.....	113

**Chapitre II : TECHNIQUES CHIRURGICALES.....113**

1. Techniques de référence .....	114
----------------------------------	-----

1.1. Tympanoplastie en technique fermée.....	114
1.1.1. Installation du patient.....	114
1.1.2. Abord des tissus mous.....	116
Incision rétro-auriculaire et prélèvement de la greffe.....	116
Le lambeau musculopériosté.....	118
Le lambeau tympanoméatal et l'ouverture de la caisse du tympan.....	119
1.1.3. Temps osseux.....	119
Antro-attico-mastoidectomie.....	119
Tympanotomie supérieure et postérieure.....	121
Tympanotomie postérieure.....	123
1.1.4. Exérèse du cholestéatome.....	127
1.1.5. Reconstruction .....	128
Myringoplastie et reconstruction du cadre osseux.....	128
Ossiculoplastie.....	129
1.1.6. Temps de fermeture.....	134
1.2. Tympanoplastie en technique ouverte.....	135
Temps osseux.....	135
Réalisation d'une petite caisse.....	137
Méatoplastie.....	138
Temps de fermeture .....	140
Comblement.....	141
Matériaux employés.....	141
Matériaux naturels.....	142
Comblement par le lambeau conjonctivomusculaire ou lambeau fibropériosté mastoïdien de Palva.....	142
Matériaux autologues.....	143
Matériaux alloplastiques issus des têtes fémorales.....	144
PRP associé au bone pâté.....	144
La membrane amniotique.....	145
Matériaux synthétiques.....	146
Verre bioactif.....	147
Silicone.....	148
1.3. Suites opératoires et surveillance.....	149
1.4. Complications.....	149
2.Techniques endoscopiques.....	150
3.Atticotomie trans-canaire.....	152
4.Laser.....	153
5.Technique reconstructive.....	154

### Chapitre III : INDICATIONS DES DIFFERENTES TECHNIQUES

CHIRURGICALES.....	156
1.Technique fermée.....	156
2.Technique ouverte.....	156
3.Réinterventions .....	156

### NOTRE ETUDE

I.PROBLÉMATIQUE.....	159
II.OBJECTIFS.....	159

III.MATERIELS ET METHODES.....	160
1.Type de l'étude .....	160
2. Population d'étude.....	160
2.1. Critères d'inclusion.....	160
2.2. Critères de non inclusion.....	160
2.3. Mode de recrutement.....	160
3.Recueil des données.....	161
4.Déroulement de l'étude .....	161
4.1. Anamnèse.....	161
4.2. Examen clinique.....	161
4.3. Explorations fonctionnelles auditives .....	161
4.4. Exploration par imagerie .....	161
4.5. Chirurgie.....	161
4.5.1. Tympanoplastie en technique fermée .....	161
4.5.2. Tympanoplastie en technique ouverte .....	162
4.6. Etude histopathologique.....	163
4.7. Paramètres opératoires .....	163
4.8. Gestion de la période post opératoire.....	163
4.9. Suivi.....	164
4.10. Impact de la chirurgie sur la qualité de vie.....	164
5.Techniques statistiques employées.....	166
IV. RESULTATS.....	168
1.Données démographiques .....	168
2.Données cliniques.....	173
3.Données de l'exploration paraclinique.....	181
4.Données chirurgicales.....	185
5. Impact de la chirurgie sur la qualité de vie.....	204
V.DISCUSSION.....	207
CONCLUSION ET PERSPECTIVES.....	233
BIBLIOGRAPHIE.....	238
LISTE DES ABREVIATIONS.....	251
LISTE DES FIGURES	
LISTE DES TABLEAUX	
LISTE DES ANNEXES	
ANNEXES	

## **INTRODUCTION**

En se basant sur la définition du cholestéatome de l'oreille moyenne selon l'European Academy of Otolaryngology and Neurotology (EAONO) et la Japan Otological Society (JOS) (1) comme une masse formée par un épithélium stratifié kératinisé (matrice), le tissu sous épithélial conjonctif (péri matriciel) et l'accumulation de débris de kératine dans la caisse tympanique et/ou la mastoïde avec ou sans réaction inflammatoire associée. Ce qui explique sa définition triviale : « de la peau à la mauvaise place », et de sa pathogénie qui est encore en grande partie méconnue, seul le traitement chirurgical arrive à bout de cette pathologie.

Il existe classiquement deux types d'interventions chirurgicales en fonction de la conservation (ou de la reconstruction) ou non du conduit osseux :

Les techniques conservatrices (ou reconstructives) du conduit osseux comportent une mastoïdectomie ou une masto-antro-atticotomie, avec le plus souvent une tympanotomie postérieure et/ou supérieure. Ce sont les techniques dites fermées. En fin d'intervention le conduit osseux conservé ou reconstruit a des dimensions voisines de la normale.

Les techniques avec sacrifice du conduit osseux. Ce sont les cavités d'évidement dénommées encore tympanoplasties en technique ouverte.

Le comblement des cavités, qui initialement utilisé sur une technique ouverte pour combler la cavité d'évidement ou pour la reconstruction du conduit auditif externe après dépose de celui-ci, les bons résultats fonctionnels ainsi qu'en terme de récurrence et l'apparition de l'IRM pour le suivi d'un éventuel cholestéatome résiduel, ont conduit à étendre les indications du comblement mastoïdien dans les techniques fermées.

Le comblement des cavités permet :

Au décours d'un évidement :

- . De réduire le volume de la cavité et obtenir un conduit auditif externe de taille quasi normale.
- . De faciliter la cicatrisation et la migration épidermique latérale, les capacités d'autonettoyage.
- . De supprimer tous les problèmes de tolérance cutanée qui peuvent être observés après cavité d'évidement.

Dans les techniques fermées :

- . De stabiliser la reconstruction atticale (faite par du cartilage).
- . De faciliter le suivi, ayant une densité homogène à la TDM, on peut faire facilement la différence entre un matériau de comblement et un nouveau cholestéatome (en cas d'utilisation de granules de bioverres).
- . L'instauration d'une barrière anatomique ferme pour éviter toute nouvelle migration de l'épiderme soit vers les cavités postérieures, soit vers l'attique, soit vers les deux.
- . D'assurer une meilleure aération de l'oreille moyenne.

Le débat sur le rétablissement de la physiologie normale de la muqueuse des cavités de l'oreille moyenne a beaucoup progressé avec les connaissances des tympanoplasties avec comblement.

Les détracteurs de ces techniques ont opposé pendant longtemps la possibilité de laisser une inclusion épidermique cachée par la reconstruction, source de cholestéatome résiduel. Cette critique est beaucoup moins opposée depuis le développement des moyens de surveillance (en particulier IRM) des cholestéatomes à long terme ; ce dont le patient doit être averti.

Pour pouvoir réaliser cette technique, il faut qu'on ait la certitude d'une exérèse complète du cholestéatome. En effet, le développement d'un cholestéatome résiduel peut alors passer longtemps inaperçu car complètement masqué par le matériel de comblement. Ces techniques imposent donc une surveillance stricte clinique et surtout radiologique à long terme. Néanmoins, elles doivent pouvoir régler de manière radicale le problème d'éventuelle récurrence.

Différents matériaux ont été proposés pour réaliser ces comblements :

Lambeau musculaire, chips d'os, bone pâte seul ou associé au PRP, à la membrane amniotique, hydroxyapatite (HA), bioverres, silicone, phosphate de calcium... Il n'y a pas de consensus quant au choix du matériau, chacun ayant ses avantages (biocompatibilité, ostéogénèse, anti-infectieux...), et ses inconvénients (coût, problèmes de tolérance, colonisation, manque de matériel...).

Notre étude concerne les techniques chirurgicales conservatrices ou non, avec comblement par du bone pâte sur 65 patients opérés au niveau du service ORL et de chirurgie de la face et du cou du CHU de Bejaia.

On a procédé à la chirurgie du cholestéatome en assurant l'exérèse de la lésion, en même temps on a fait des ossiculoplasties (quand cela était possible) et enfin un comblement des cavités dans tous les cas.

En admirant toujours la chirurgie microscopique qui est la chirurgie de l'oreille, cette discipline d'otologie nous a été toujours si chère, qu'on pensant aux mystères que l'otite moyenne chronique cholestéatomateuse ne cesse de montrer et des techniques chirurgicales qui se modernisent au fil du temps, est née cette idée de ce travail afin de cerner la question.

Ce travail comporte deux parties :

La première est une partie théorique dans laquelle on a essayé d'avoir le maximum de données de la littérature surtout modernes qui existent dans ce domaine vaste du cholestéatome et de sa chirurgie si variée,

Et une deuxième partie pratique, où nous avons exposé nos résultats de chirurgie en essayant de comparer nos données avec ceux de la littérature afin de pouvoir sortir avec des conclusions et des perspectives que nous aurons besoin dans notre pratique quotidienne et à venir.



## **OBJECTIFS**

### **L'objectif principal de ce travail est de :**

Présenter les résultats du comblement mastoïdien dans la chirurgie du cholestéatome dans les tympanoplasties en technique fermée ou en technique ouverte pour cholestéatome acquis primaire.

### **Les objectifs secondaires :**

- 1-Présenter les résultats du comblement dans les prises en charge par tympanoplasties secondaires (Cholestéatome récidivant ou résiduel ou acquis secondaire).
- 2-Définir une stratégie de surveillance pour voir l'évolution de la cavité opératoire après comblement.
- 3-Etudier les résultats fonctionnels après comblement.
- 4-Evaluer l'impact de la chirurgie sur la qualité de vie des patients.
- 5-Comparer nos résultats post opératoires avec les données actualisées de la littérature internationale.
- 6-Colliger une bibliographie large pouvant servir de référence aux chirurgiens otologistes et chercheurs intéressés par ce thème.

## **HISTORIQUE**

### **Paléontologie et Egypte ancienne**

Étant donné la difficulté de retrouver d'authentiques cas de cholestéatome dans l'histoire très ancienne de l'humanité, la reconstruction et la modélisation 3d des structures de l'oreille seraient en faveur de pathologies de l'oreille moyenne existant chez l'homme de Néandertal (2).

Les premiers véritables textes médicaux nous proviennent de l'Égypte ancienne (à partir d'environ -1600 ans). Différents papyri (papyrus Ebers, papyrus d'Edwin Smith, papyrus Lyden...) décrivent des écoulements chroniques de l'oreille, probablement dus à des otites chroniques effusives (et l'on connaît leur rapport étroit avec le cholestéatome), et prescrivent des traitements locaux à base de décoctions de plantes et d'alcool (vin), finalement pas si éloignés de nos traitements locaux modernes. La première intervention pour un écoulement du conduit auditif avec « gonflement dans l'oreille » est aussi décrite dans le papyrus Ebers(3).

Des cas de séquelles d'otite chronique destructive (probablement d'origine cholestéatomateuse) ont cependant été retrouvés sur des momies égyptiennes (4)(5).

### **Antiquité et période médiévale**

Le premier cas clinique rapporté d'un probable cholestéatome est retrouvé dans le Corpus Hippocraticum, ensemble de textes datés de -460 à -370 écrits par Hippocrate, et ses disciples de l'école de Cos.

## **Ere moderne**

Joseph Duverney (1648-1730) surnommé le père de l'otologie, corrige certaines idées fausses, notamment en montrant le rôle de la trompe auditive dans l'aération de la caisse et est le premier à décrire le cholestéatome en tant qu'entité: « La carie de l'os arrive quelque fois après les abcès du conduit, qui s'ouvrent derrière l'oreille, et pour lors on a remarqué qu'il s'est fait une fistule au-dessus de l'apophyse mastoïde, qui a pénétré dans les sinuosités, et qui a fait tomber en formes d'écailles les petites feuilles qui les composent. Cette carie est accompagnée d'une très mauvaise odeur, et de très fâcheux accidents, et elle pénètre très facilement dans la caisse par le moyen du conduit, ce qui détruit toutes les parties qui y sont enfermées et cause une surdité » (6).

Antoine Petit (1718 - 1794) décrit la première mastoïdectomie (trépanation) pour une mastoïdite aigüe en 1774, les principes modernes de la mastoïdectomie seront redéfinis par Hermann Schwartze en 1873 (7).

Il faut attendre Jean Cruveilhier (1791-1874) pour la description histologique des tumeurs perlées (8) et de façon quasi synchrone et indépendante une autre description de Muller qui lui donne le nom inexacte de cholestéatome croyant en l'origine tumorale graisseuse de cette pathologie (9).

L'article de Soldati et Mudry concernant les querelles sur l'origine histologique, ainsi que l'existence des cholestéatomes congénitaux qui ont pu faire rage jusqu'au milieu du 20<sup>e</sup> siècle (10).

L'otologie est un domaine en perpétuelle évolution, et particulièrement complexe au sein de l'Art médical, en raison notamment de l'anatomie microscopique et particulièrement cachée de l'oreille.

# **BASES THEORIQUES**

## **PREMIERE PARTIE : DONNEES FONDAMENTALES**

Vu les structures nobles (nerf facial, méninges, labyrinthe, sinus latéral) avec les quels l'oreille moyenne entre en rapport étroit ; la maîtrise et le succès de sa chirurgie impose une parfaite connaissance de l'embryologie mais surtout de l'anatomie si microscopique et cachée de cette structure.

La connaissance de l'histologie et de la physiologie de l'oreille moyenne, permet de comprendre l'origine du cholestéatome et la physiopathologie des otites moyennes chroniques.

Dans n'importe quel domaine, avant d'entamer ce qui est pathologique il faut connaitre et comprendre ce qui est normal.

## **Chapitre I : L'OREILLE MOYENNE**

### **1.Embryologie**

L'oreille moyenne est d'origine **entoblastique** et se présente au début comme un diverticule de l'intestin primitif antérieur développé à partir de la première poche entobranchiale.

Un diverticule entoblastique du pharynx primitif donne naissance à l'ensemble des cavités de l'oreille moyenne : ce diverticule, ou **canal tubotympanique de Kolliker**, naît de la première poche entobranchiale. Il se développe entre la capsule otique d'origine ectoblastique en dedans, et le futur conduit auditif externe d'origine épiblastique en dehors (11)(12).

### **3 ème semaine**

Le canal tubotympanique apparait. La partie latérale de ce canal forme l'ébauche de la caisse, tandis que la partie médiale, rétrécie secondairement, donne la trompe d'Eustache.

## **5<sup>ème</sup> semaine**

Chez l'embryon de 25 mm, le canal tubotympanique arrive au contact avec le fond du futur conduit auditif externe. A ce stade, le conduit auditif externe, développé à partir de la première poche éctobranchiale, correspond à une masse cellulaire pleine (plaque épithéliale) qui ne se creusera que plus tard de la surface vers la profondeur. La membrane du tympan se forme par l'adossement du fond du canal tubotympanique d'un côté et du fond du conduit auditif externe de l'autre.

Le récessus tubotympanique arrive au contact de la capsule cartilagineuse entourant la face externe de la vésicule otique.

La croissance simultanée mais inégale du récessus et de la capsule explique la modification des rapports entre ces deux éléments. A la fin de la mise en place, la cavité tympanique se situe contre la paroi antérieure de la face externe de la capsule otique, future paroi osseuse de la caisse.

La trompe d'Eustache se développe à la partie initiale du récessus tubotympanique (13).

## **6<sup>ème</sup> mois**

L'antre mastoïdien naît d'un diverticule dorsal de la caisse. Les cellules mastoïdiennes commencent également à se développer pendant la vie fœtale (8<sup>ème</sup> mois).

Une expansion latérale de la capsule otique cartilagineuse forme le tegmen tympani ou toit de la caisse. La capsule otique cartilagineuse incorpore un certain nombre d'éléments qui, plus tard, seront ainsi inclus dans des canaux traversant le rocher : la carotide interne dans le canal carotidien, le nerf facial dans l'aqueduc de Fallope.

## **Etrier**

L'étrier est le premier des trois osselets à apparaître (embryon de 7 mm, trente-troisième jour). Il dérive du deuxième arc.

### **Enclume**

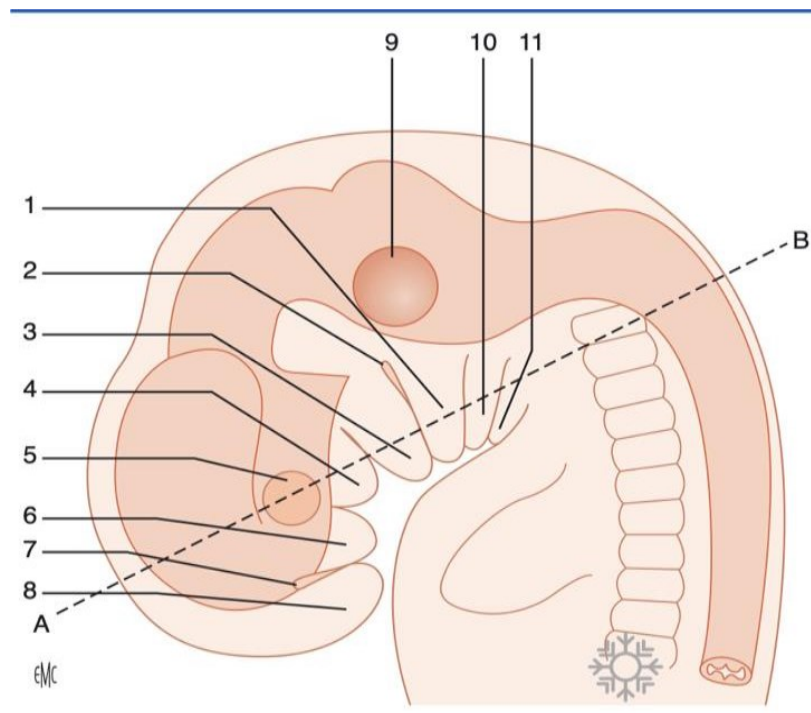
C'est le deuxième osselet à apparaître, mais le premier à s'ossifier. L'ébauche mésenchymateuse s'individualise au quarante-cinquième jour. Au cinquante-quatrième jour, l'ébauche cartilagineuse est formée et l'articulation avec l'étrier est visible.

Il commence à s'ossifier au début du quatrième mois, avant l'étrier. Le premier point d'ossification est sur la face antérieure de la longue apophyse. Au début du sixième mois, toute l'enclume est ossifiée.

### **Marteau**

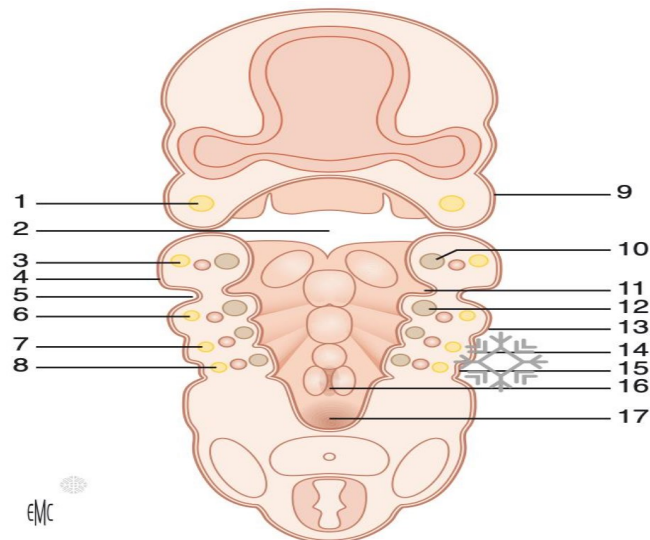
Il est le dernier à apparaître. L'extrémité antérieure du marteau reste soudée au cartilage de Meckel jusqu'au cinquième mois. Ce dernier disparaît ensuite et est remplacé par le ligament antérieur du marteau accompagné par la corde du tympan et prolongé par le ligament sphéno-mandibulaire (11)





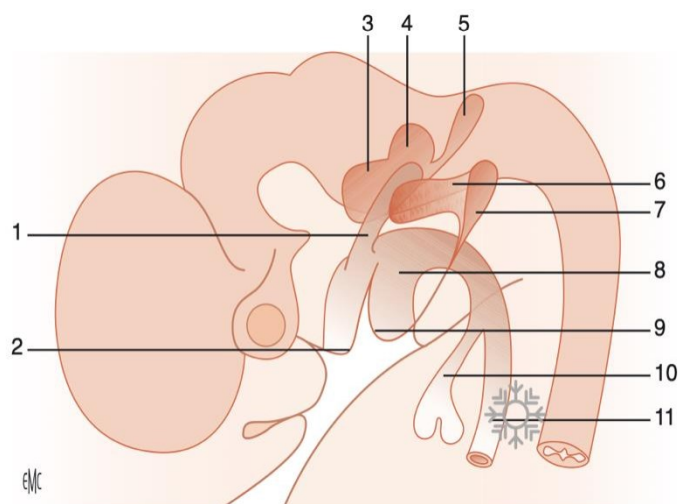
**Figure 1.** Appareil branchial de l'embryon humain (5 mm vertex- coccyx 32 jours) (11).

1. Deuxième arc ; 2. première poche ectoblastique ; 3. bourgeon mandibulaire (premier arc) ;
4. bourgeon maxillaire (premier arc) ; 5. placode optique ; 6. bourgeon nasal externe ;
7. placode olfactive ; 8. bourgeon nasal interne ; 9. vésicule otique ; 10. troisième arc ;
11. quatrième arc



**Figure 2.** Coupe transversale suivant la ligne AB de la Figure 1. Vue supérieure du segment inférieur (11).

1. Nerf maxillaire ; 2. fente buccale ; 3. nerf mandibulaire (V) ; 4. bourgeon mandibulaire (premier arc) ; 5. première poche ectoblastique ; 6. nerf facial ; 7. nerf glossopharyngien ; 8. nerf vague ; 9. bourgeon maxillaire (premier arc) ; 10. cartilage de Meckel ; 11. première poche entoblastique ; 12. cartilage de Reichert ; 13. deuxième arc ; 14. troisième arc ; 15. quatrième arc ; 16. orifice laryngé ; 17. orifice œsophagien.



**Figure 3.** Canal tubotympanique, vue latérale gauche de l'extrémité céphalique d'un embryon de 5 mm (11).

1. Canal tubotympanique ; 2. bourgeon maxillaire (premier arc) ; 3. saccule ; 4. utricule ; 5. canal endolymphatique ; 6. plaque épithéliale ; 7. première poche ectoblastique ; 8. pharynx primitif ; 9. bourgeon mandibulaire ; 10. diverticule trachéobronchique ; 11. œsophage.

## **2. Anatomie**

L'oreille moyenne est une cavité aérienne comprise entre les trois constituants de l'os temporal (le rocher, l'écaille et le tympanal).

Elle comprend trois parties :

- Les annexes mastoïdiennes, développées vers l'arrière.
- La caisse du tympan qui contient les trois osselets.
- La trompe auditive, qui rejoint vers l'avant le rhinopharynx.

Ces trois éléments se succèdent d'arrière en avant et de dehors en dedans selon un axe de 40° par rapport à l'axe sagittal du crane (14)(15).

### **2.1. Caisse du tympan**

#### **2.1.1. Description**

La caisse du tympan se présente comme une cavité parallélépipède irrégulière à six faces. Cinq de ses faces sont osseuses et la sixième est en grande partie membraneuse, composée par le tympan.

#### **2.1.2. Dimensions :**

- Longueur : 15 mm ;
- Hauteur : elle s'abaisse de l'arrière vers l'avant en passant de 15 mm à 7 mm ;
- Profondeur ou épaisseur : elle varie de 3 mm au centre à 6 mm à la périphérie.

Cette cavité aérienne contient les osselets et leurs annexes (articulations, ligaments, muscles) .

### 2.1.3. Parois

- Paroi latérale : paroi membraneuse ;
- Paroi médiale : paroi labyrinthique ;
- Paroi supérieure : paroi tegmentale ;
- Paroi inférieure : paroi jugulaire ;
- Paroi antérieure : paroi carotidienne ;
- Paroi postérieure : paroi mastoïdienne.

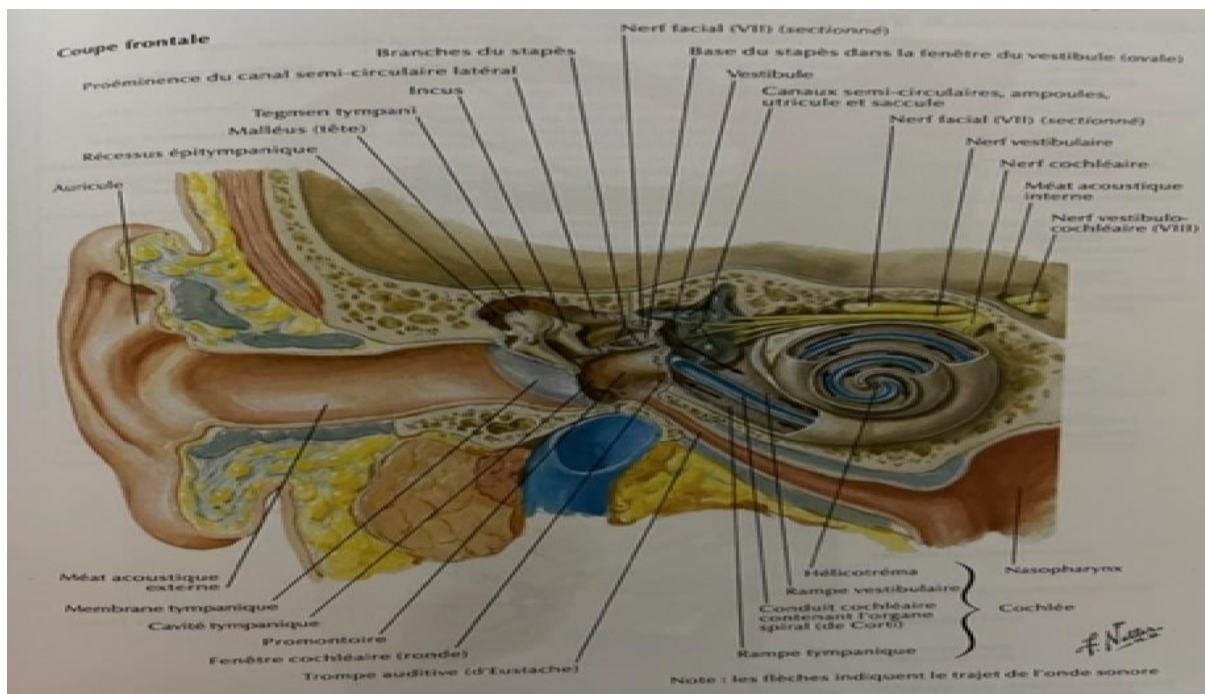
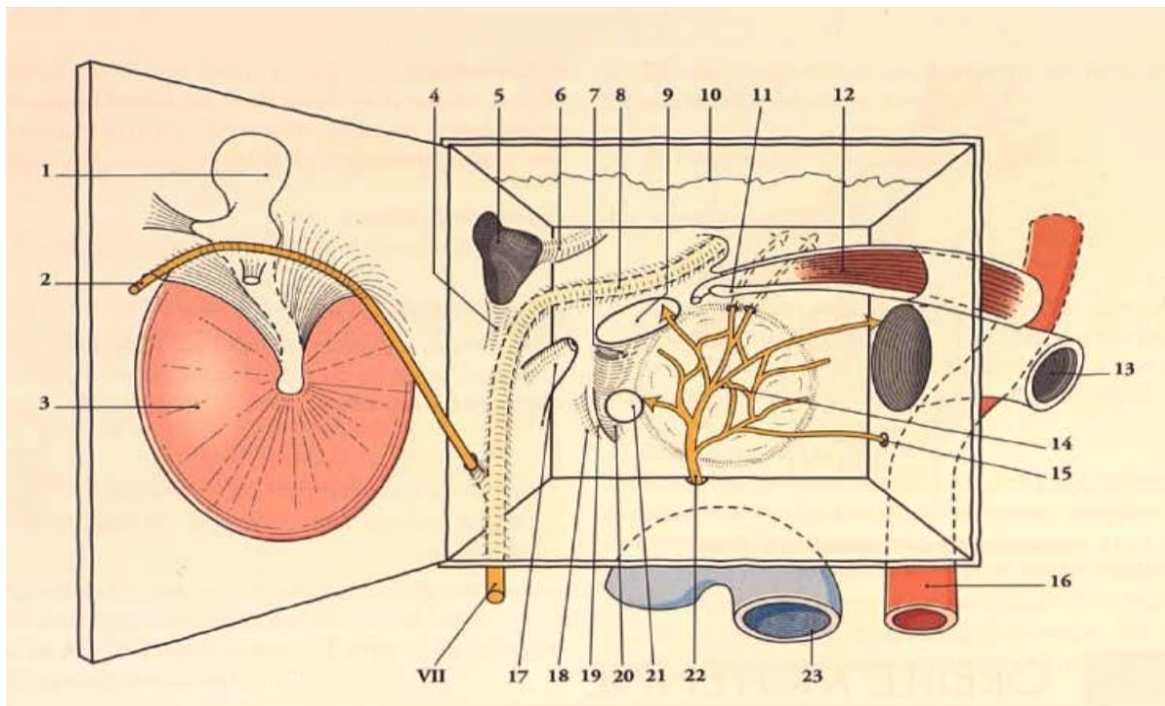


Figure 4. Vue globale et anatomie topographique de la caisse du tympan (coupe frontale) (14).



**Figure 5.** Caisse du tympan ouverte (12).

1. Marteau 2. Corde du tympan 3. Tympan 4. Fosse de l'enclume 5. Aditus ad antrum  
 6. Proéminence du canal semi circulaire latéral 7. Fossette de la fenêtre vestibulaire 8. Canal facial 9. Fenêtre vestibulaire 10. Scissure pétro-squameuse 11. Processus cochléariforme 12. Muscle tenseur du tympan dans sa gouttière 13. Trompe auditive 14. Promontoire et plexus tympanique 15. Nerve carotico-tympanique 16. Carotide interne 17. Éminence pyramidale 18. Sinus du tympan. 19. Subiculum du promontoire 20. Fossette de la fenêtre cochléaire. 21. Fenêtre cochléaire 22. Nerve tympanique 23. Veine jugulaire interne.

### **Paroi membraneuse ou latérale**

Cette paroi est la plus externe et est en rapport avec le méat acoustique externe.

On lui distingue deux portions : la membrane du tympan et la partie osseuse périmyringienne.

**Membrane du tympan** : comprend deux segments : la pars tensa et la pars flaccida.

**La pars tensa** : fibroélastique, peu mobile ; elle représente la membrane tympanique proprement dite. Elle a une forme d'entonnoir dont le sommet, l'ombilic, correspond à l'extrémité distale spatulée du manche du marteau. Le manche du marteau est visible par transparence sous la forme d'une raie blanchâtre, la strie malléaire

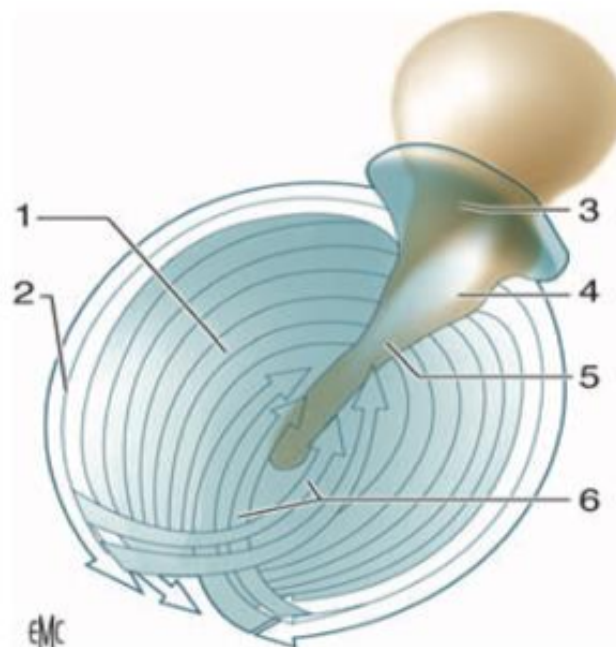
Les dimensions moyennes de la membrane sont 10 mm de hauteur, 9 mm de largeur. Son épaisseur est de 0,05 à 0,09 mm, et sa surface de 65 mm.

La membrane est orientée en avant, en bas et en dehors.

La membrane est composée par l'accolement de trois couches. La couche externe est cutanée. La couche interne muqueuse. La couche intermédiaire est fibreuse et on distingue plusieurs types de fibres : une couche externe de fibres radiées. Une couche interne de fibres circulaires, des fibres paraboliques antérieures et postérieures, des fibres arciformes ou semi-lunaires.

**La pars flaccida** : est la portion de membrane du tympan située au-dessus des plis malléaires antérieur et postérieur. Vers le haut elle s'insère sur l'incisure tympanique. Sa forme est triangulaire à sommet inférieur (processus latéral du marteau), elle mesure 2 mm de haut. Elle constitue la paroi latérale du récessus supérieur de la membrane du tympan. La pars flaccida est moins rigide car sa couche moyenne fibreuse est moins épaisse, et l'organisation des faisceaux conjonctifs moins systématisée.

Le foramen de Rivinus, décrit par certains auteurs, se situerait sur cette portion du tympan en regard du col du marteau, sous la forme d'une fente noire de petite dimension.



**Figure 6.** Orientation des fibres de la membrane tympanique (16).

1. Pars tensa ; 2. fibres circulaires ; 3. pars flaccida ; 4. processus latéral du marteau ; 5. manche du marteau ; 6. fibres radiées.

**Partie osseuse périmyringienne.** Tout autour de l'orifice constitué par la membrane du tympan, on décrit :

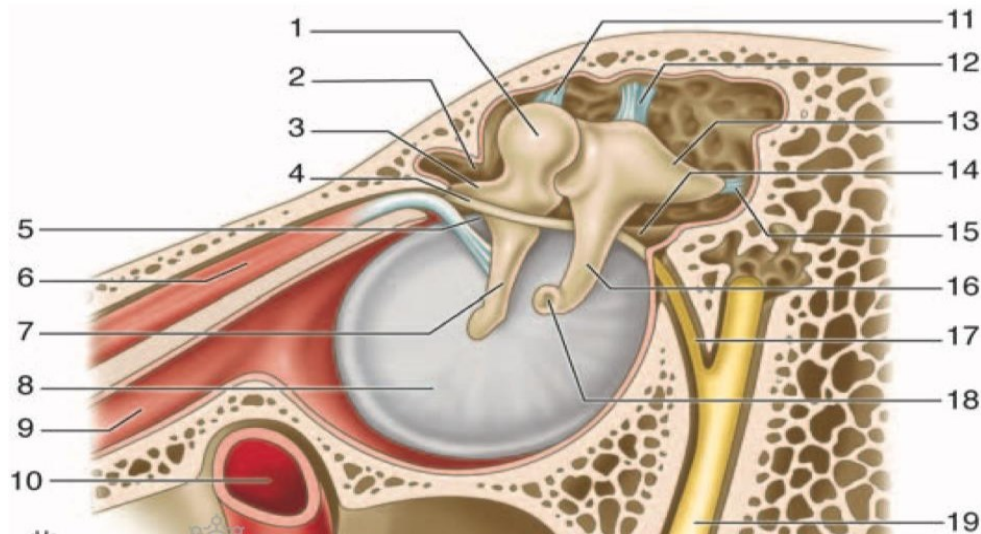
En bas : la paroi est tympanique et haute de 1 à 2 mm. Elle forme la paroi latérale du récessus hypotympanique.

En arrière : la paroi est tympano-squameuse et elle est parcourue par la fissure tympano-squameuse postérieure. C'est la paroi latérale du rétrotympanium. Au cours de la chirurgie stapédienne, on peut être amené à la réséquer en partie (encoche de Rosen) pour faciliter l'accès à la base de la platine. Cette paroi doit être respectée lors de la réalisation d'une tympanotomie postérieure par voie trans mastoïdienne.

En haut : la paroi est formée par un segment de la partie squameuse de l'os temporal (mur de la logette). Cette paroi est haute de 5 mm environ et s'amincit du haut vers le bas où elle vient constituer l'incisure tympanique. En dehors, elle répond à la paroi supérieure du méat acoustique externe, tandis qu'en dedans elle constitue la paroi latérale de l'épitympanium. Sa trépanation est la voie d'abord de l'épitympanéctomie.

En avant : la paroi est pétro-tympanique et large de 2 mm.





**Figure 7.** Paroi latérale de la caisse du tympan : vue médiale (14).

1. Tête du marteau ; 2. récessus épitympanique ; 3. processus antérieur du marteau ;
4. corde du tympan ; 5. pli malléaire antérieur ; 6. muscle tenseur du tympan ;
7. branche du marteau ; 8. membrane tympanique (pars tensa) ; 9. trompe auditive (trompe d'Eustache) ; 10. artère carotide interne ; 11. ligament supérieur du marteau ;
12. ligament supérieur de l'incus ; 13. branche courte de l'incus ; 14. pli malléaire postérieur ; 15. ligament postérieur de l'incus ; 16. branche longue de l'incus ;
17. corde du tympan ; 18. processus lenticulaire de l'incus ; 19. nerf facial (VII).

### **Paroi labyrinthique médiale**

Cette paroi est la seule dont la structure ne correspond qu'à une seule partie de l'os temporal : le rocher.

Cette paroi est divisée en deux étages par le linteau neuromusculaire, qui sépare la caisse du tympan en deux étages : le récessus épitympanique en haut et l'atrium en bas.

**Linteau neuromusculaire.** Il est constitué de deux éléments d'avant en arrière.

-Le canal du muscle tenseur du tympan constitue la partie antérieure du linteau.

-Vers l'arrière, le linteau correspond à la proéminence du canal facial au niveau de la deuxième portion du canal facial. Sa longueur moyenne est de 11 mm.

**Partie supérieure de la paroi labyrinthique.** Elle est située dans le récessus épitympanique dont elle constitue la paroi médiale.

A sa partie postérieure se situe la saillie du canal semi-circulaire latéral. Elle est un excellent repère chirurgical. Elle surplombe de 1 mm la 2<sup>ème</sup> portion du facial.

Vers l'avant, la paroi est plus ou moins développée selon la pneumatisation du rocher. Elle rentre dans la constitution du récessus épitympanique antérieur.

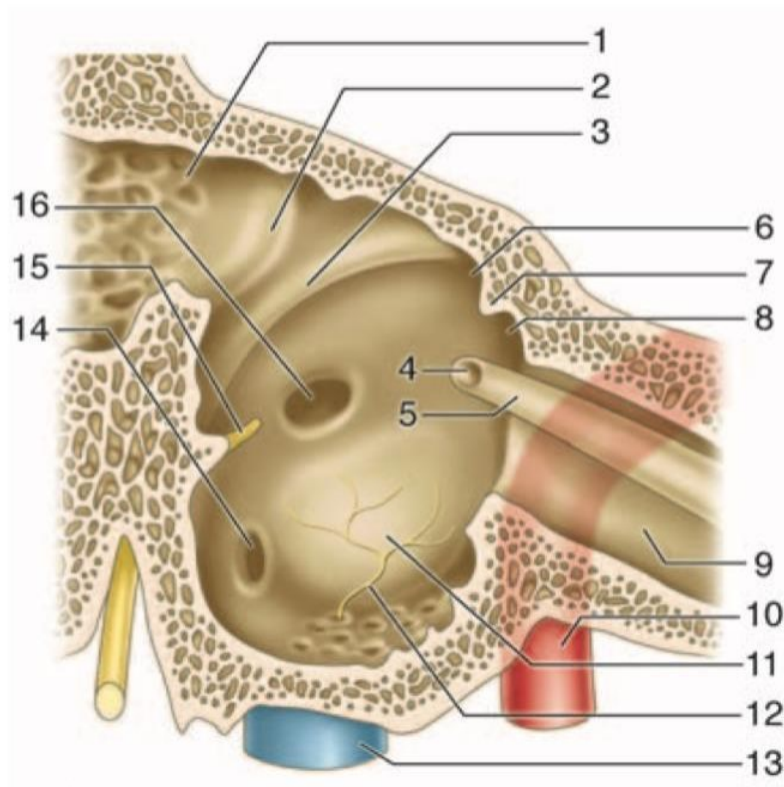
**Partie inférieure de la paroi labyrinthique.**

**Le promontoire :** situé dans la partie centrale, c'est une saillie arrondie et lisse.

**Orifice du canal tympanique de Jacobson :** au-dessous du promontoire, qui livre passage au nerf tympanique. Il passe en avant de la fenêtre cochléaire qui établit un repère chirurgical.

**La fossette de la fenêtre vestibulaire :** au-dessus et en arrière du promontoire. Au fond se trouve la fenêtre vestibulaire qui est obstruée par la base de l'étrier. Sa forme est elliptique ou réniforme, et mesure 3 mm de long sur 1,5 mm de haut. Elle regarde en dehors, en bas et en avant. Au bord antérieur de la fenêtre ovale est située la fissula ante fenestram.

**La fossette de la fenêtre cochléaire :** au-dessous et en arrière du promontoire, au fond est située la fenêtre cochléaire. Elle fait communiquer la caisse du tympan avec la cavité sous-vestibulaire ou commence le conduit cochléaire, et est fermée par une mince membrane appelée membrane secondaire du tympan. L'orifice mesure 2 à 3 mm de diamètre. C'est au travers de cet orifice que sont placés les implants cochléaires.



**Figure 8.** Paroi médiale (14).

1. Aditus ad antrum ; 2. saillie du canal semi-circulaire latéral ; 3. canal facial (deuxième portion) ; 4. processus cochléariforme ; 5. canal du muscle tenseur du tympan ; 6. récessus épitympanique ; 7. crête osseuse ; 8. récessus épitympanique antérieur (fossette sus-tubaire) ; 9. portion osseuse du tube auditif ; 10. canal carotidien ; 11. promontoire ; 12. nerf tympanique ; 13. golfe de la veine jugulaire ; 14. fenêtre cochléaire ; 15. éminence cordale ; 16. fenêtre vestibulaire.

### **Paroi tegmentale supérieure**

Elle compose le toit de la caisse du tympan et est de constitution pétro-squameuse. Elle donne insertion aux ligaments suspenseurs du marteau et de l'enclume.

### **Paroi jugulaire inférieure**

Cette paroi, de structure tympano-pétreuse, constitue le plancher de la caisse et est située au-dessous du niveau de la paroi inférieure du méat acoustique externe. Le décalage établi, crée le récessus hypotympanique ou hypotympanum.

L'orifice du canal tympanique est situé sur la paroi, à l'aplomb du rebord antérieur de la fenêtre cochléaire, et livre passage au nerf tympanique et à l'artère tympanique inférieure.

À la partie postérieure de la paroi, on observe la proéminence styloïde qui donne naissance à une saillie répondant à la base de l'apophyse styloïde.

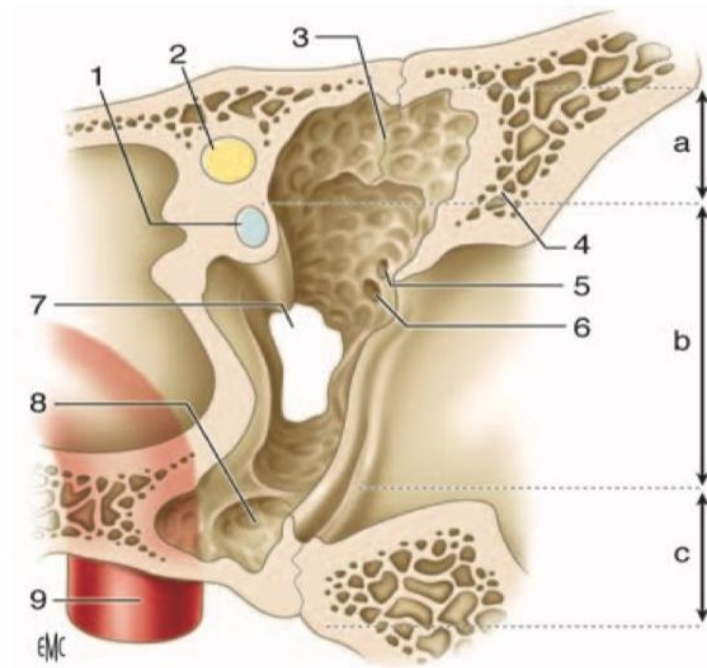
### **Paroi carotidienne antérieure**

Elle est systématisée en trois étages.

**L'étage supérieur** correspond à la paroi antérieure du récessus épitympanique.

**L'étage moyen** occupé par l'ostium tympanique de la trompe auditive. On y trouve : le canal du muscle tenseur du tympan. L'orifice d'entrée du ligament antérieur du marteau et de l'artère tympanique antérieure, l'orifice de sortie de la corde du tympan.

**Le segment inférieur**, entretient des rapports étroits avec le canal carotidien dont il est séparé par une lame osseuse perforée de pertuis à destinée vasculonerveuse.



**Figure 9.** Paroi carotidienne de la caisse du tympan (16).

a. Étage supérieur de la paroi antérieure ; b. étage moyen de la paroi antérieure ; c. étage inférieur de la paroi antérieure. 1. Processus cochléariforme et canal du muscle tenseur du tympan ; 2. canal facial ; 3. crête osseuse tombant du tegmen, avec en avant le récessus épitympanique antérieur ou fossette sus-tubaire ; 4. partie cupulaire de la partie tympanique ; 5. orifice de passage du ligament antérieur du marteau et de l'artère tympanique antérieure ; 6. orifice de sortie de la corde du tympan (canal de Huguier) ; 7. ostium tympanique de la trompe auditive ; 8. hypotympanum ; 9. canal carotidien.

### Paroi postérieure ou mastoïdienne

Cette paroi est la plus haute (14 mm) et elle est essentiellement pétreuse. On lui distingue deux parties :

- Une partie supérieure, occupée par l'aditus ad antrum ;
- Une partie inférieure qui constitue la région du rétrotympa-num.

**Aditus ad antrum.** C'est l'orifice de passage entre le récessus épitympanique et l'antrum mastoïdien. Il a une forme triangulaire à sommet inférieur et mesure 4 mm de haut. Sa paroi médiale est marquée par la saillie lisse et arrondie du canal semi-circulaire latéral.

L'angle inférieur ou plancher de l'aditus représente la fossette de l'enclume (fossa incudis), au niveau de laquelle vient s'appuyer l'extrémité de la branche courte de l'enclume. Cette région est en rapport avec le coude du facial dont elle n'est séparée que par une mince lame osseuse de 1 à 3 mm

**Rétrotympanum.** On lui définit quatre régions à partir de plusieurs repères anatomiques rencontrés sur cette paroi.

**Repères anatomiques.**

L'éminence pyramidale : est une saillie conique, située en plein centre de la région. Sa base est en continuité avec le relief du canal facial. Le sommet de l'éminence pyramidale livre passage au tendon du muscle de l'étrier.

L'éminence cordale est située en dedans du sillon tympanique (environ 1 mm). À son sommet, se trouve l'ouverture tympanique du canalicule de la corde du tympan.

La proéminence styloïde.

**Reliefs osseux :**

La crête cordale : s'étend de la base de l'éminence pyramidale à l'éminence cordale.

La crête pyramidale : s'étend vers le bas de la base de l'éminence pyramidale vers la proéminence styloïde.

Le ponticulus : il réunit la base de l'éminence pyramidale au bord postérosupérieur du promontoire. Il s'agit d'un pont osseux.

La crête tympanique : naît du bord postérieur du sinus tympani. Elle participe avec le ponticulus à la séparation entre sinus tympani en bas et sinus tympani postérieur en haut.

La saillie du canal facial (coude) : en haut et oblique en dehors.

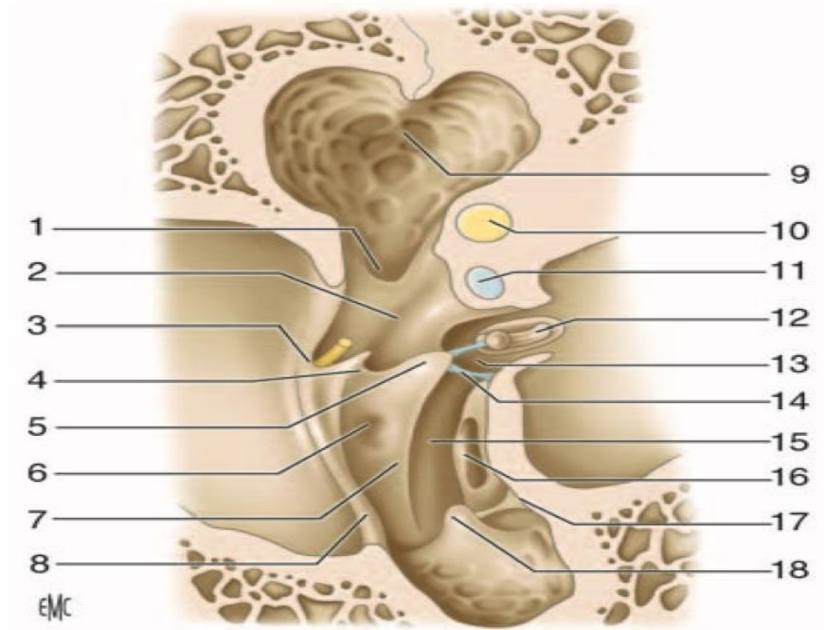
**Régions délimitées par les reliefs :**

La fossette prépyramidale de Grivot : située au-dessous de la crête cordale, en dehors de la crête pyramidale et en dedans du sulcus tympanicus.

Le récessus facial : situé entre la crête cordale et le canal facial. Limité en dehors par le sillon tympanique et en haut par la fossette de l'enclume. Cette région est constituée par un ensemble de petites cellules, dont une plus grosse et individualisable constitue la fossette sus-pyramidale de Sappey. C'est la zone de trépanation de la tympanotomie postérieure.

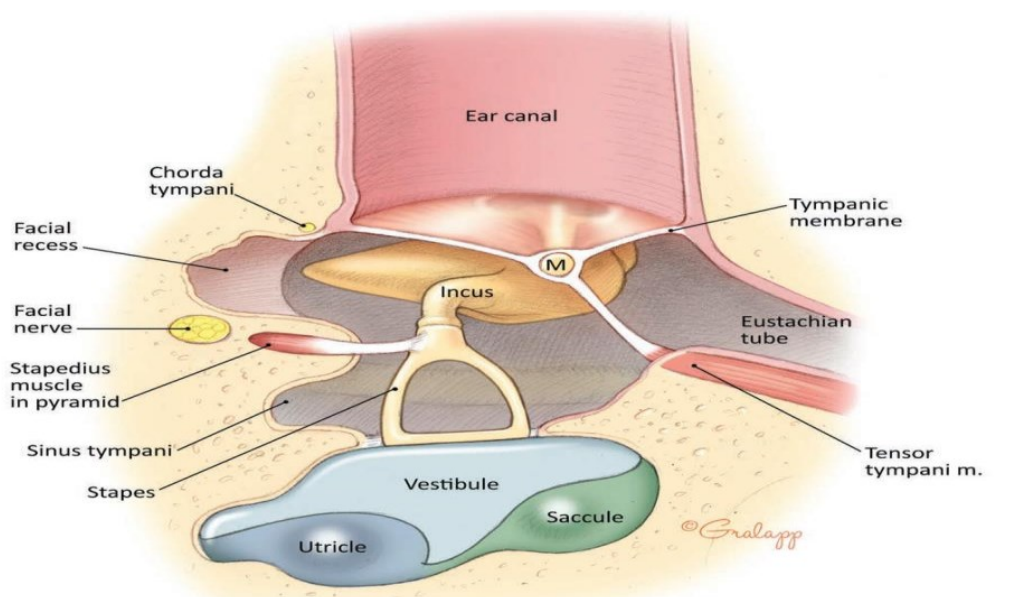
Le sinus tympani postérieur de Proctor : est supéro-interne, délimité en haut par le canal facial, et en bas par le ponticulus et la crête tympanique postérieure.

Le sinus tympani : est inféro-interne, limité par le promontoire en dedans, l'éminence pyramidale en dehors, le ponticulus et la crête tympanique supérieure en haut et le subiculum du promontoire en bas. Le sinus tympani est un **site fréquent du cholestéatome** (16)(17).



**Figure 10.** Paroi mastoïdienne ou postérieure de la caisse du tympan (16).

1. Fosse de l'enclume ; 2. récessus facial ; 3. éminence cordale ; 4. crête cordale ; 5. éminence pyramidale ; 6. fossette prépyramidale de Grivot ; 7. crête pyramidale ; 8. sillon tympanique ; 9. aditus ad antrum ; 10. canal semi-circulaire latéral ; 11. canal facial ; 12. étrier dans la fossette de la fenêtre vestibulaire ; 13. sinus tympani postérieur de Proctor ; 14. ponticulus ; 15. sinus tympani ; 16. fenêtre cochléaire ; 17. subiculum du promontoire ; 18. proéminence styloïde.



**Figure 11.** Sinus tympani et récessus facial (15).



#### **2.1.4 Rapports**

##### **-Paroi latérale :**

-En haut et en dehors : le conduit auditif externe.

-En haut et en dedans : attique.

-En bas : l'hypotympanum.

##### **-Paroi médiale :**

-En dehors : système tympano ossiculaire.

-En dedans : labyrinthe membraneux.

##### **-Paroi antérieure :**

-En arrière : atrium.

-En avant : la trompe auditive.

-En bas : carotide interne.

-En dedans : limaçon.

##### **-Paroi postérieure :**

-En arrière et en haut : aditus.

-En arrière et en bas : troisième portion du facial, l'artère stylomastoïdienne, le canal osseux du muscle de l'étrier, le canal postérieur de la corde du tympan, l'artère tympanique postérieure.

-**Paroi supérieure** : méninges, 3<sup>ème</sup> et 4<sup>ème</sup> circonvolution temporale.

-**Paroi inférieure** :

-En avant : l'espace intercarotido jugulaire.

-En arrière : le golfe de la jugulaire.

### **2.1.5 Contenu**

La caisse du tympan est occupée par les trois osselets, ainsi que leurs annexes : articulations, ligaments, muscles et replis muqueux.

#### **Osselets**

Les trois osselets de la caisse du tympan forment la chaîne ossiculaire disposée entre la membrane tympanique et la fenêtre vestibulaire. De la surface vers la profondeur, on trouve le marteau, l'enclume et l'étrier.

#### **Marteau**

Cet osselet est le plus externe et le plus antérieur. Il est aussi le plus long (7 à 9 mm) et pèse 25 mg en moyenne.

Il a une forme de massue et on lui décrit une tête, un col, un manche et deux processus.

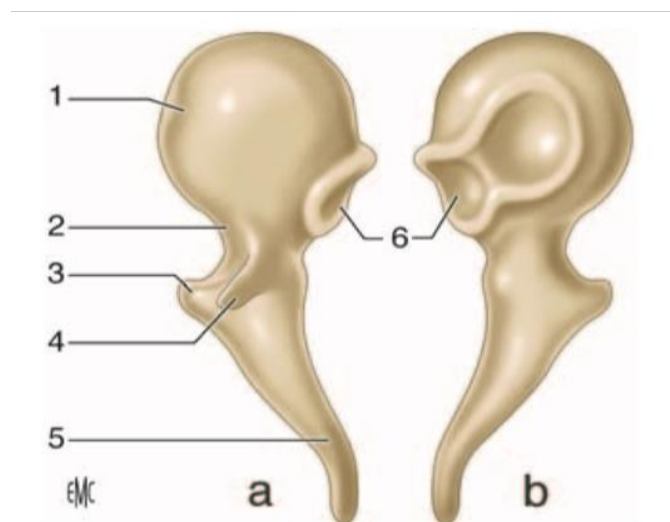
**La tête** : constitue l'extrémité supérieure de l'os et est située au-dessus de la membrane tympanique, dans le récessus épitympanique.

**Le col** : soutient la tête, est très court et aplati d'avant en arrière. Son bord latéral répond à la pars flaccida et au récessus supérieur de la membrane du tympan. Son bord médial est croisé à angle droit par la corde du tympan.

**Le manche :** fait suite au col et descend obliquement en bas et en arrière. Il est aplati d'avant en arrière et présente deux faces antérieure et postérieure et deux bords latéral et médial. Son extrémité distale en forme de spatule répond à l'ombilic, zone où le manche est très adhérent à la membrane du tympan (umbo).

Le processus latéral se présente sous la forme d'une éminence conique de 1 mm, naissant de la partie inférieure et latérale du col. C'est une saillie très bien identifiable sur le tympan, qui donne insertion aux deux ligaments tympano-malléaires limitant vers le bas la pars flaccida.

Le processus antérieur se détache de la partie antérieure et moyenne du col. C'est une épine osseuse grêle qui se poursuit par le ligament antérieur du marteau qui s'insinue dans la fissure pétro-tympano-squameuse.



**Figure 12.** Marteau (16).

a. Vue antérieure ; b. vue postérieure. 1. Tête ; 2. col ; 3. processus latéral ; 4. processus antérieur ; 5. manche ; 6. surface articulaire (articulation incudo-malléaire).

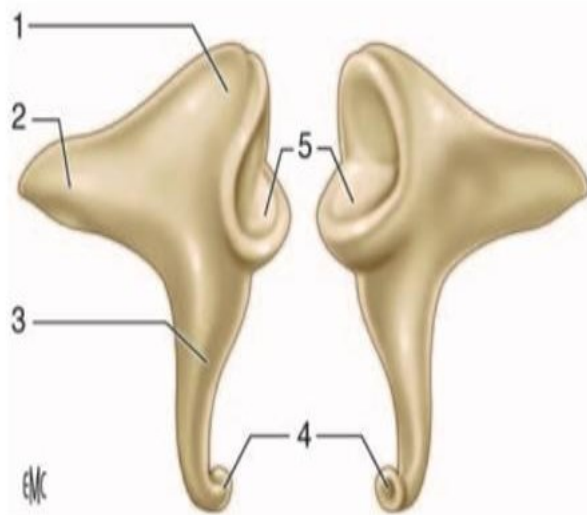
## **Enclume**

Situé en dedans et en arrière du marteau. Son poids est légèrement supérieur à celui du marteau. On le compare à une molaire ou dent bicuspidée et on lui décrit un corps et deux branches

**Le corps** : a une forme cuboïde aplatie transversalement. Sa face antérieure, elliptique en forme de selle de cheval, est articulaire, et répond à celle de la tête du marteau.

**La branche courte** : est une apophyse conique qui prolonge le corps vers l'arrière. Son grand axe est horizontal et son extrémité postérieure vient se loger dans la fosse de l'enclume.

**La branche longue** : est plus longue et plus grêle que la précédente. Son extrémité inférieure se coude en angle droit et se termine par un renflement arrondi, le processus lenticulaire, qui vient s'articuler avec l'étrier. Son refaçonnage sert en cas de transposition de cet osselet dans certaines indications d'ossiculoplastie.



**Figure 13.** Enclume (16).

- a. Vue latérale ; b. vue médiale. 1. Corps ; 2. branche courte ; 3. branche longue ; 4. processus lenticulaire ; 5. surface articulaire (articulation incudo-malléaire)

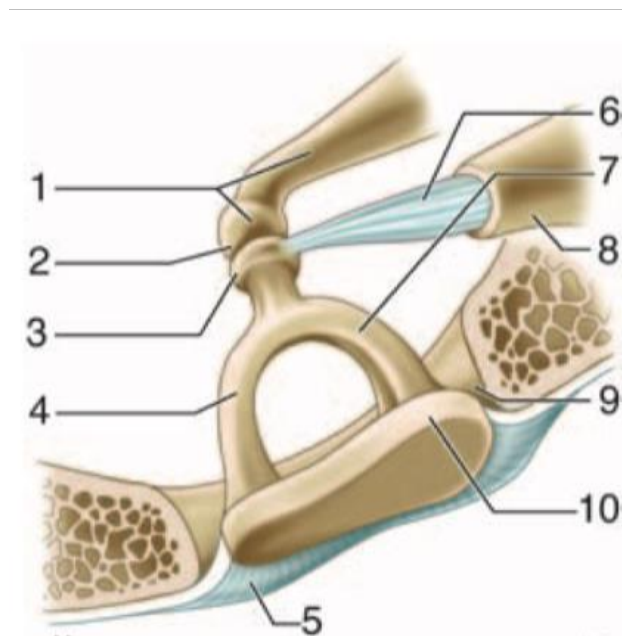
## Etrier

C'est l'osselet le plus petit et le plus léger (2 mg). Il est situé dans la fossette de la fenêtre vestibulaire, sous le canal facial, entre l'apophyse lenticulaire de l'enclume et la fenêtre vestibulaire. Sa forme rappelle un étrier de cavalier et il présente une tête, deux branches et une base.

**La tête :** de forme quadrilatère (2 mm), et creusée sur sa face latérale d'une cavité glénoïde qui répond à la surface articulaire de l'apophyse lenticulaire. Sa face médiale est en continuité avec les deux branches et présente à ce niveau un étranglement circulaire ou col.

**Les branches antérieure et postérieure :** forment l'arc stapédien, réunissant la tête à la base de l'étrier, et délimitent un espace semi-circulaire parfois comblé par un repli de la muqueuse tympanique, la membrane obturatrice de l'étrier. La branche postérieure est la plus longue et la plus épaisse. La branche antérieure est moins incurvée et parfois rectiligne.

**La base :** une mince lame osseuse de forme ovale ou réniforme qui épouse parfaitement la fenêtre du vestibule.



**Figure 14.** Étrier (16).

Étrier dans la fossette de la fenêtre vestibulaire. 1. branche longue et processus lenticulaire de l'enclume ; 2. articulation incudo-stapédienne ; 3. tête ; 4. branche antérieure ; 5. ligament annulaire ; 6. tendon du muscle stapédien ; 7. branche postérieure ; 8. éminence pyramidale ; 9. fossette de la fenêtre vestibulaire ; 10. Base.

### **Articulations interossiculaires**

On en distingue trois.

#### **Articulation incudo-malléaire**

Unit le versant postérieur de la tête du marteau à la face antérieure du corps de l'enclume. Il existe un ménisque interarticulaire.

#### **Articulation incudo-stapédienne**

Réunit le processus lenticulaire de l'enclume à la cavité glénoïde de la tête de l'étrier.

**Syndesmose tympano-stapédienne** Les surfaces osseuses en contact sont ici réunies entre elles par un ligament : le ligament annulaire de l'étrier.

### **Ligaments ossiculaires**

Ces ligaments réunissent les deux plus lourds osselets de la chaîne aux parois de la caisse du tympan.

#### **Ligaments du marteau**

Le ligament supérieur ou suspenseur du marteau. Épais et cylindrique, il réunit la tête du marteau à la paroi supérieure de la caisse au niveau de la crête pétro-squameuse supérieure.

Le ligament antérieur du marteau. Il représente un reliquat fibreux du cartilage de Meckel qui relie la mandibule au marteau. Il est tendu du processus antérieur du marteau à la partie latérale de la fissure pétro-tympano-squameuse.

Le ligament latéral du marteau. Il est étalé en éventail entre le col du marteau et le bord inférieur de l'incisure tympanique. Il forme la limite supérieure du récessus supérieur de la membrane du tympan.

### **Ligaments de l'enclume.**

Le ligament supérieur de l'enclume : inconstant et fin, il est tendu entre le corps de l'enclume et la paroi supérieure de la caisse au niveau de la crête pétro-squameuse supérieure.

Le ligament postérieur de l'enclume : bifide, il réunit l'extrémité de la branche courte de l'enclume au pourtour de la fossa incudis.

### **Muscles ossiculaires**

**Muscle tenseur du tympan.** Ce muscle long de 2 cm chemine dans un canal osseux situé sur la portion supéro--interne de la trompe auditive osseuse. Le tendon du muscle tenseur du tympan quitte le canal au niveau du processus cochléariforme, et se dirige selon une direction à angle droit par rapport au canal en direction du marteau sur lequel il s'insère au niveau du bord médial du col. En se contractant, il attire le manche du marteau vers l'intérieur de la caisse, rapproche son extrémité inférieure du promontoire et tend la membrane du tympan.

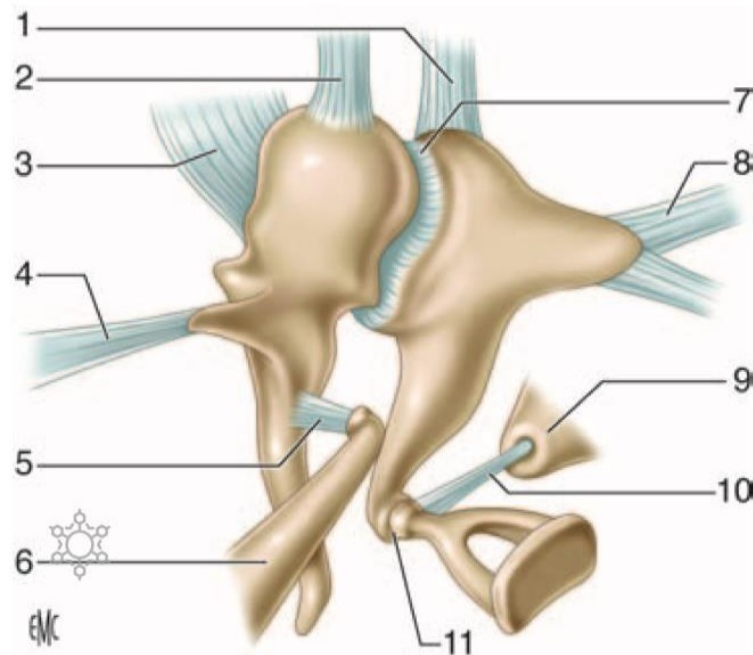
**Muscle stapédien.** Ce muscle long de 7 ou 8 mm est le plus petit muscle de l'organisme.

Le canal de ce muscle présente deux segments :

Un premier segment creux dans la paroi postérieure de la caisse du tympan en avant de la troisième portion du canal facial dont il n'est séparé que par une fine lame osseuse.

Un deuxième segment contenu dans l'éminence pyramidale, et dont est issu le tendon du muscle stapédien. Ce dernier, long de 2 mm, va s'insérer le plus souvent sur le col de l'étrier.

En se contractant, ce muscle fait basculer l'étrier en arrière.



**Figure 15.** Articulations des osselets, muscles et ligaments (16).

1. Ligament supérieur de l'enclume ;
2. ligament supérieur du marteau ;
3. ligament latéral du marteau ;
4. ligament antérieur du marteau ;
5. tendon du muscle tenseur du tympan ;
6. muscle tenseur du tympan à l'intérieur de son canal ;
7. articulation incudo-malléaire ;
8. ligament postérieur de l'enclume ;
9. éminence pyramidale ;
10. tendon du muscle de l'étrier ;
11. articulation incudo-stapédienne.



## **Replis muqueux**

Les parois de la caisse et son contenu sont tapissés par la muqueuse tympanique en continuité, en avant avec la muqueuse de la trompe auditive et en arrière avec la muqueuse des annexes mastoïdiennes. Cette muqueuse de type respiratoire est peu épaisse, de couleur gris rosé et adhère intimement au périoste.

La muqueuse tympanique se détache à certains endroits de la caisse pour aller engainer les osselets, leurs tendons et leurs ligaments en formant des replis muqueux, véritables mésos dans lesquels passent des vaisseaux. Ces mésos ou plis sont responsables de la formation de nombreux compartiments au niveau de la caisse du tympan.

### **2.1.6. Systématisation de la caisse du tympan**

La caisse du tympan, portion médiane et principale de l'oreille moyenne, est située en arrière de la trompe auditive et en avant des annexes mastoïdiennes.

La caisse du tympan est classiquement divisée en deux étages : un étage supérieur ou récessus épitympanique et un étage inférieur ou atrium. Le niveau de démarcation entre ces deux étages est nettement individualisable du fait des reliefs anatomiques sur les parois de la caisse et des différents éléments occupant cette dernière. Au niveau de la caisse, il existe un étranglement représenté latéralement par le linteau neuromusculaire (deuxième portion du canal facial et portion tympanique du canal du muscle tenseur du tympan) et médialement par le bord inférieur de la partie cupulaire. La largeur de la caisse atteint à ce niveau 2 mm, alors qu'elle est de 6 mm dans le récessus épitympanique et de 4 mm dans l'atrium. La présence des osselets, de leurs annexes et des replis muqueux complète cette séparation. Proctor décrit un véritable diaphragme tympanique constitué par :

-La tête et le col du marteau, le corps et la branche courte de l'enclume ;  
-Le ligament antérieur et le ligament latéral du marteau, le ligament postérieur de l'enclume.

-Les plis muqueux :

. Pli du tendon du muscle tenseur du tympan tendu entre le canal du muscle tenseur du tympan et le ligament antérieur du marteau.

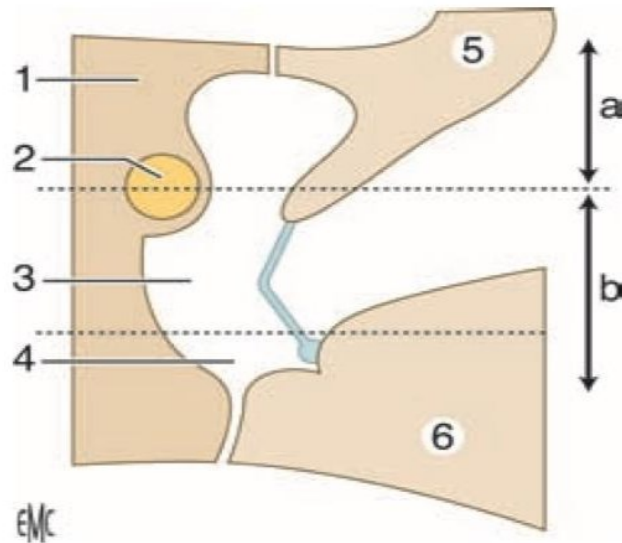
. Pli antérieur du marteau tendu entre la tête, le processus antérieur et le ligament antérieur du marteau d'une part, et le ligament tympano-malléaire antérieur d'autre part.

.Pli latéral de l'enclume tendu entre le corps et la branche courte de l'enclume d'une part et le bord inférieur de la partie cupulaire d'autre part.

.Pli médial de l'enclume tendu entre les deux branches de l'enclume d'une part et l'étrier, le tendon du muscle de l'étrier et l'éminence pyramidale d'autre part,

.Pli de l'étrier tendu entre la branche postérieure de l'étrier, le tendon du muscle de l'étrier et l'éminence pyramidale ;

.Membrane obturatrice de l'étrier tendu entre les deux branches de ces osselets. Entre ces deux étages Proctor décrit deux voies de communication qu'il nomme isthmes. L'isthme tympanique antérieur, le plus grand, est situé entre le tendon du muscle tenseur du tympan en avant et l'étrier en arrière. L'isthme tympanique postérieur est situé entre le pli médial de l'enclume en avant, l'éminence pyramidale et le mur postérieur de la caisse en arrière, la branche longue et le ligament postérieur de l'enclume latéralement.



**Figure 16.** Coupe verticale schématique passant par la caisse du tympan (16).

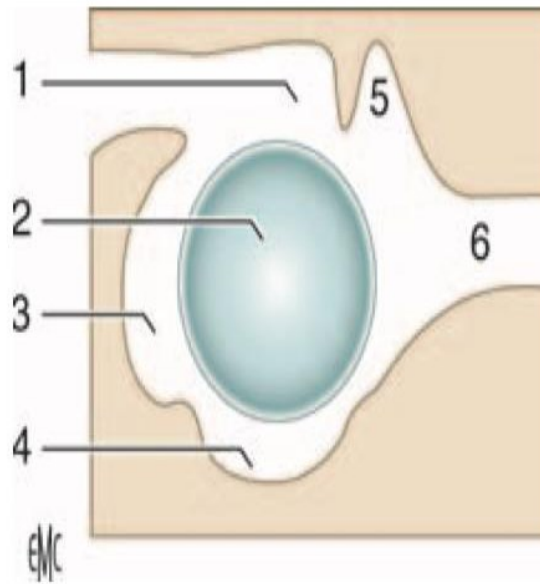
a. Récessus épitympanique. b. atrium. 1. Partie pétreuse de l'os temporal ; 2. canal facial ; 3. Mésotympanum ; 4. hypotympanum ; 5. partie squameuse de l'os temporal ; 6. partie tympanique de l'os temporal.

### Atrium

C'est le plus vaste des deux étages de la caisse du tympan. A la partie postéro-supérieure de cette cavité relativement libre, on trouve la branche longue de l'enclume et l'étrier.

L'atrium peut être subdivisé en différents espaces. Au centre, en regard de la membrane tympanique, se situe le mésotympanum. Tout autour de lui sont disposées les autres régions. En arrière se trouve le rétrotymppanum, segment inférieur de la paroi postérieure de la caisse. Vers le bas se situe l'hypotympanum et en avant le protympanum.

Un élément nerveux passe en pont au travers de l'atrium : la corde du tympan. Elle naît de la troisième portion du nerf facial et pénètre dans la caisse au travers de l'ouverture tympanique du canalicule de la corde du tympan située sur l'éminence cordale. Elle décrit une courbe à concavité inférieure lors de son trajet dans la caisse et passe au contact du bord médial du col du marteau. La corde est revêtue d'une muqueuse qu'elle soulève en réalisant le pli de la corde du tympan. La corde quitte la caisse par la fissure pétro-tympano-squameuse.



**Figure 17.** Systématisation de la caisse du tympan (16).

1. Récessus épitympanique ; 2. mésotympanum ; 3. rétrotympanum ; 4. hypotympanum ; 5. récessus épitympanique antérieur (fossette sus-tubaire). 6. protympanum.

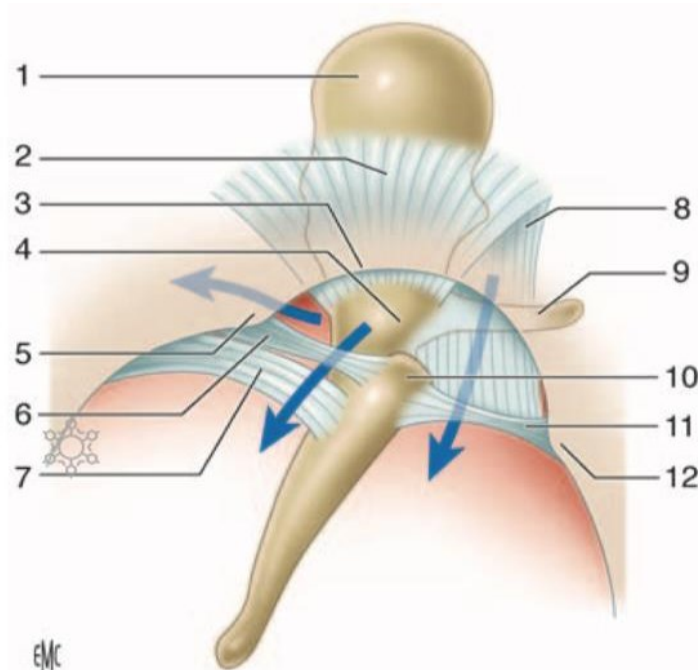
### Récessus épitympanique

C'est l'étage supérieur de la caisse du tympan qui contient la tête du marteau, le corps et la branche courte de l'enclume. Cette cavité représente environ un tiers du volume de la caisse du tympan et communique en arrière, au travers de l'aditus ad antrum, avec les annexes mastoïdiennes.

L'épitympanum est séparé en deux cavités latérale et médiale par une cloison sagittale ostéoligamentaire formée par la branche courte et le corps de l'enclume, la tête du marteau et les ligaments et plis supérieurs de l'enclume et du marteau. Cette cloison ne se prolonge pas jusqu'à la paroi antérieure du récessus ou l'on décrit un troisième compartiment, antérieur.

Le compartiment médial est le plus vaste. Il est limité vers le haut par le tegmen tympani, en dedans par la paroi labyrinthique, en dehors par la cloison sagittale. Sa paroi inférieure, réalisée par le diaphragme tympanique, le sépare de l'atrium.

Le compartiment latéral est plus étroit et se situe entre la cloison inter épitympanique en dedans et l'écaïlle du temporal en dehors. A la partie inférieure de ce compartiment on trouve le récessus supérieur de la membrane du tympan, partie intégrante de l'épitympanum, limité vers le haut par le ligament latéral du marteau, en bas par le processus latéral du marteau et le pli antérieur du marteau, latéralement par la pars flaccida, tendu entre l'incisure tympanique et les ligaments tympano-malléaires. Cet espace communique en arrière avec l'épitympanum et vers le bas avec les récessus antérieur et postérieur de la membrane du tympan.



**Figure 18.** Récessus supérieur de la membrane du tympan (16).

Les flèches illustrent les voies de communication entre le récessus supérieur de la membrane du tympan d'une part, et le récessus épitympanique et les récessus antérieur et postérieur de la membrane tympanique d'autre part. 1. tête du marteau ; 2. ligament latéral du marteau ; 3. incisure tympanique ; 4. col du marteau ; 5. petite épine tympanique ; 6. ligament tympano-malléaire postérieur ; 7. pli malléaire postérieur ; 8. pli antérieur du marteau ; 9. processus antérieur du marteau ; 10. processus latéral du marteau ; 11. ligament tympano-malléaire antérieur ; 12. grande épine tympanique.

Un troisième compartiment est décrit au niveau de la portion antérieure de l'épitympanum et prend le nom de récessus épitympanique antérieur ou fossette sus-tubaire. Se situe en avant de la tête du marteau dont il est le plus souvent séparé par une lame osseuse prémalléaire qui descend du tegmen tympani. Cette crête osseuse s'étend du canal facial (région du ganglion géniculé) à la partie cupulaire et peut être recouverte d'une membrane muqueuse se prolongeant vers le bas jusqu'au col du marteau et l'isoler ainsi du récessus épitympanique vers l'arrière. La limite inférieure de cet espace est constituée par le pli du tendon du muscle tenseur du tympan, qui peut être ossifié et se nommer alors crête sus-tubaire selon Andrea, encore appelé COG par les Anglo-Saxons. Pour effectuer une épitympanéctomie antérieure correcte, l'exérèse de la lame osseuse est nécessaire.

### **2.1.7. Vascularisation et innervation**

#### **Artères**

Plusieurs pédicules sont responsables de l'apport artériel de l'oreille moyenne. Ils prennent leur origine des artères carotide externe, carotide interne et de l'artère vertébrale.

**Artère tympanique antérieure.** Branche de l'artère maxillaire interne. Se divise en trois branches dont une à destinée ossiculaire qui assure la majeure partie de la vascularisation du marteau et de l'enclume. Les autres branches vascularisent le récessus épitympanique à l'exception de sa face médiale.

**Artère carotico-tympanique.** Elle naît de la carotide interne. Vascularise la paroi antérieure de la caisse.

**Artère tympanique supérieure.** Branche de l'artère méningée moyenne. Vascularise la paroi médiale du récessus épitympanique et le muscle tenseur du tympan.

**Artère pétreuse superficielle.** Branche de l'artère méningée moyenne, vascularise la paroi médiale du récessus épitympanique.

**Artère tympanique inférieure.** Branche de l'artère pharyngienne ascendante. Elle vascularise la paroi inférieure de la caisse et le promontoire.

**Artère stylomastoïdienne.** Branche de l'artère auriculaire postérieure. Elle vascularise la paroi postérieure de la caisse et la paroi antérieure des annexes mastoïdiennes et la tête de l'étrier.

**Artère mastoïdienne.** Branche de l'artère occipitale, elle vascularise la partie postérieure de la mastoïde.

**Artère de la fossa subarcuata.** Branche de l'artère labyrinthique ou de l'artère cérébelleuse antéroinférieure, vascularise la région de l'antre mastoïdien.

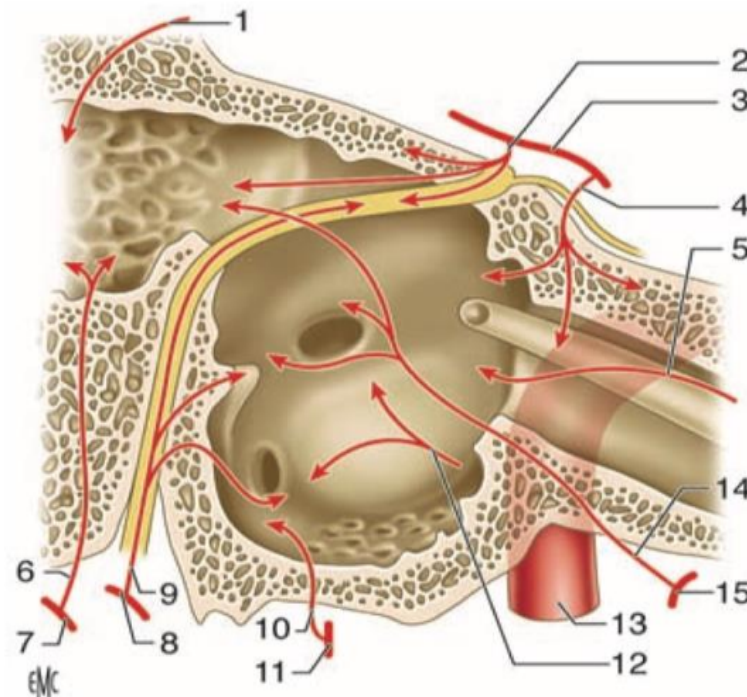
L'étrier est vascularisé par les branches de deux vaisseaux : l'artère stylomastoïdienne principalement et l'artère tympanique inférieure.

Il faut retenir la précarité de la vascularisation de l'extrémité inférieure de la branche longue et du processus lenticulaire de l'enclume, rendant compte de la fréquence des lyses à ce niveau en cas d'otite chronique. De même, certains chirurgiens conservent le tendon du muscle de l'étrier dans la chirurgie de l'otospongiose pour prévenir la dévascularisation du processus lenticulaire.

La trompe auditive dans sa portion cartilagineuse est vascularisée par des vaisseaux différents dont les branches sont issues de :

- L'artère pharyngienne ascendante, branche de l'artère carotide externe ; elle représente l'artère principale de la musculature pharyngée se distribuant en particulier à la fossette de Rosenmüller ;
- L'artère palatine ascendante, branche de l'artère faciale.
- L'artère vidienne, branche de l'artère maxillaire interne

**Artère de la trompe auditive.** C'est l'artère petite méningée ou méningée accessoire, qui naît soit de l'artère méningée moyenne, soit de l'artère maxillaire. Elle vascularise la portion osseuse de la trompe auditive.



**Figure 19.** Vascularisation de l'oreille moyenne (16).

1. Artère de la fossa subarcuata ;
2. artère pétreuse superficielle ;
3. artère méningée moyenne ;
4. artère tympanique supérieure ;
5. artère de la trompe auditive ;
6. artère mastoïdienne ;
7. artère occipitale ;
8. artère auriculaire postérieure ;
9. artère stylomastoïdienne ;
10. artère tympanique inférieure ;
11. artère pharyngienne ascendante ;
12. artère carotico-tympanique ;
13. artère carotide interne ;
14. artère tympanique antérieure ;
15. artère maxillaire interne.



## **Veines**

Les veines sont plus nombreuses et plus volumineuses que les artères. Elles empruntent les mêmes orifices et les mêmes trajets que les artères pour aller se jeter dans les collecteurs suivants :

- Le plexus veineux ptérygoïdien ;
- Les veines méningées moyennes ;
- Le sinus pétreux supérieur ;
- Le golfe de la jugulaire interne ou le sinus sigmoïde ;
- Le plexus pharyngien.

## **Lymphatiques**

Le réseau lymphatique de la caisse du tympan et des annexes mastoïdiennes s'anastomose avec celui de la trompe auditive en avant.

Le drainage se fait vers :

- Le carrefour lymphatique pré-tubaire situé sur la paroi pharyngée latérale ;
- Les ganglions rétropharyngiens ;
- Les ganglions latéraux profonds du cou.

## **Innervation motrice**

Le muscle de l'étrier est innervé par le nerf de l'étrier, rameau issu de la portion mastoïdienne du nerf facial (VII).

Le muscle tenseur du tympan est innervé par le nerf mandibulaire (V/3) (branche du trijumeau) par une branche qui est commune au ptérygoïdien interne et au péristaphylin externe.

### **Innervation sensitive**

L'innervation sensitive de la couche cutanée de la membrane du tympan est particulièrement développée, ce qui rend compte de sa très grande sensibilité. La membrane du tympan correspond au sommet de la zone de Ramsay-Hunt dont l'innervation est assurée par le nerf auriculotemporal (branche du nerf mandibulaire), le rameau auriculaire du nerf vague, la corde du tympan et le nerf intermédiaire du facial.

L'innervation au niveau de la muqueuse de la caisse du tympan est assurée par le nerf tympanique ou nerf de Jacobson. Ce nerf naît du ganglion inférieur ou ganglion d'Andersch annexé au nerf glossopharyngien puis pénètre dans la caisse du tympan au travers d'un canal creusé à sa face inférieure.

Au niveau du promontoire, il s'épanouit en six branches :

- .Deux branches postérieures pour chacune des fenêtres ;
- .Une branche tubaire pour le protympanum ;
- .Une branche carotico-tympanique qui va s'anastomoser avec le plexus péri carotidien ;
- .Deux branches supérieures terminales : le grand et le petit nerfs pétreux profonds qui vont se jeter respectivement dans le grand et le petit nerfs pétreux superficiels qui cheminent sur le bord antérieur du rocher.

### **2.2 Annexes mastoïdiennes**

Constituées de cellules aérifères creusées à l'intérieur de la portion mastoïdienne de l'os temporal. De volume et de taille très variables, on distingue une cellule plus grande et de localisation anatomique constante, l'antre mastoïdien, tout autour duquel sont disposées les cellules mastoïdiennes.

Le développement de ces cellules mastoïdiennes est conditionné en grande partie par la pneumatisation de l'os temporal, variable selon les individus, et susceptible d'être elle-même altérée par un processus pathologique local. A la naissance, l'antre mastoïdien est présent. La pneumatisation des cellules mastoïdiennes, qui a commencé au stade fœtal, va en revanche se poursuivre au cours de la petite enfance. On distingue ainsi chez l'adulte plusieurs types de structures mastoïdiennes :

- Pneumatique : les cellules mastoïdiennes sont nombreuses et les annexes mastoïdiennes peuvent constituer une vaste cavité aérienne ;
- Diploïque : les cellules mastoïdiennes sont étroites et spongieuses mixte (pneumatique et diploïque) : cette situation serait la plus fréquente.

Éburnée : le système cellulaire mastoïdien est réduit à l'antre. Un phénomène inflammatoire chronique est responsable de cette sclérose avec constitution d'un os dense.

## **Antre mastoïdien**

### **1.Situation de l'antre**

Principale cellule des annexes mastoïdiennes, son développement débute durant la période fœtale. A la naissance, il est le seul représentant du complexe mastoïdien, et se situe en position haute au-dessus du bord supérieur du méat acoustique externe. Il est superficiel, très proche de la corticale. Au cours du développement, l'antre va se déplacer en profondeur et vers le bas. Chez l'adulte, l'antre est ainsi positionné en arrière du récessus épitympanique, et se projette sur la corticale mastoïdienne au niveau de l'épine supraméatique et de la zone criblée rétroméatique selon un carré de 1 cm de côté dont la limite supérieure est la ligne temporale (linea temporalis) et la limite antérieure est tangente à la face postérieure du méat acoustique externe.

## **2. arros de l'antre**

**Paroi supérieure.** Elle constitue le tegmen antri, qui prolonge vers l'arrière le tegmen tympani. Cette paroi est le plus souvent mince et sépare l'antre du lobe temporal.

**Paroi inférieure.** Elle est en rapport avec les cellules sous antrales profondes ou trainée inter-sinuso-faciale.

**Paroi médiale.** De constitution pétreuse, elle est en rapport dans sa partie antérieure avec le labyrinthe osseux : proéminence du canal semi-circulaire latéral et plus en profondeur le canal semi-circulaire postérieur. Vers l'arrière, sa trépanation donne accès à la fosse cérébrale postérieure.

**Paroi latérale.** De constitution squameuse, elle représente la voie d'abord chirurgicale de l'antre. Entre la corticale mastoïdienne et l'antre se situent les cellules périnatales superficielles.

**Paroi postérieure.** Elle est en rapport avec la portion descendante du sinus sigmoïde. La distance entre ces deux éléments est très variable selon les individus et le degré de pneumatisation mastoïdienne. Habituellement on retrouve des cellules inter-sinuso-antrales. En cas de procidence du sinus sigmoïde, la paroi est directement en contact avec le vaisseau.

**Paroi antérieure.** L'antre est en communication directe avec l'épitympanum au travers de l'aditus ad antrum, véritable canal, qui se situe dans le segment supérieur de cette face.

Le segment inférieur de cette paroi est constitué par une lame osseuse (pied de l'os squameux) qui, de part et d'autre du sulcus tympanicus, sépare l'antre de la cavité tympanique en profondeur, et du méat acoustique externe en superficie. Le nerf facial pénètre dans la mastoïde au niveau du plancher de l'antre puis chemine à la partie profonde de la lame osseuse, habituellement dénommée massif facial de Gellé.

Les rapports entre la troisième portion du nerf facial et le sulcus tympanicus sont importants à retenir. Le nerf facial descend selon un axe vertical pour se superficialiser de 2 à 3 mm au niveau de son point de sortie de l'os temporal. Du fait de l'inclinaison de la membrane tympanique, le nerf facial et le sillon tympanique se croisent en X allongé, environ à la hauteur de la fenêtre cochléaire.

### **Cellules mastoïdiennes**

Les cellules mastoïdiennes sont réparties autour de l'antra et sont habituellement scindées en deux groupes (Mouret) : un antérieur et un postérieur. Une cloison vestigiale peut être rencontrée entre les deux groupes. Elle sépare la partie antérolatérale des cellules mastoïdiennes d'origine squameuse de la partie postéro-médiale d'origine pétreuse. Cette cloison dénommée mur de Schwartz et Eyssel (septum de Korner chez les Anglo-Saxons) ne doit pas être confondue avec la paroi interne des cavités mastoïdiennes.

-Le groupe antérieur est formé de deux colonnes : une superficielle et une profonde.

La colonne superficielle comprend trois étages du haut vers le bas :

- Les cellules périnatales superficielles.
- Les cellules sous-antrales superficielles.
- Les cellules de la pointe mastoïdienne.

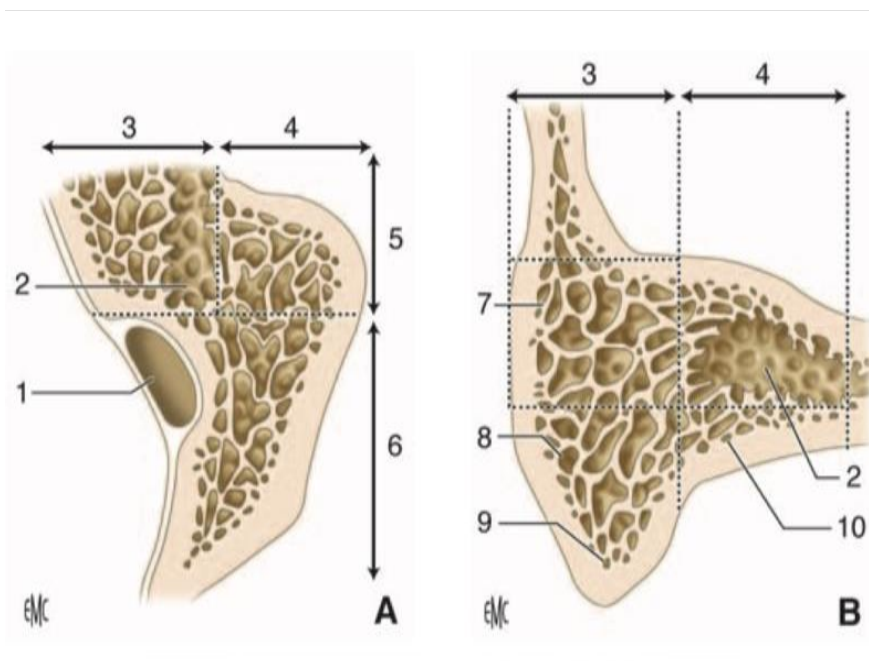
La colonne profonde comprend deux étages :

- L'antra occupe la partie supérieure ;
- Les cellules sous-antrales profondes sont situées vers le bas elles représentent la trainée inter-sinuso-faciale.

-Le groupe postérieur correspond aux deux groupes cellulaires pré et rétro-sinusien.

Le groupe présinusien est représenté principalement par les cellules inter-sinuso-méningées (angle sinuso-dural).

Le groupe rétro-sinusien est le plus postérieur, et est centré par la veine émissaire mastoïdienne.



**Figure 20.** Annexes mastoïdiennes (16).

- A.** Coupe schématique horizontale des annexes mastoïdiennes passant par l'antra.  
**B.** Coupe schématique frontale passant au niveau du groupe antérieur des cellules mastoïdiennes. 1. Sinus latéral ; 2. cellule antrale ; 3. colonne profonde du groupe antérieur des cellules mastoïdiennes ; 4. colonne superficielle du groupe antérieur des cellules mastoïdiennes ; 5. groupe antérieur des cellules mastoïdiennes ; 6. groupe postérieur des cellules mastoïdiennes ; 7. cellules périlantrales superficielles ; 8. cellules sous-antrales superficielles ; 9. cellules de la pointe mastoïdienne ; 10. cellules sous-antrales profondes.

## **Cellules accessoires**

L'os temporal, en dehors de sa partie tympanique, est creusé de nombreuses cellules pneumatiques. Ces cellules ne sont pas développées dans le bloc mastoïdien.

## **Cellules tympaniques**

Dans la région de l'épitympanum, on peut rencontrer une pneumatisation du pied de la partie squameuse plus ou moins importante. Cette pneumatisation peut se poursuivre vers l'avant dans le processus zygomatique, et réaliser la para mastoïde zygomatique.

Dans l'hypotympanum, il peut exister des cellules parfois très développées et étendues sous le labyrinthe.

## **Cellules pétreuses périlabyrinthiques**

Ces trainées cellulaires naissent de la région mastoïdienne et se dirigent vers l'apex pétreux.

Les cellules rétrolabyrinthiques supérieures dépendent du groupe inter-sinuso-méningé.

Les cellules translabyrinthiques sont issues de la paroi interne de l'antre et passent à travers l'arceau du canal semi-circulaire antérieur.

Les cellules rétrolabyrinthiques inférieures proviennent du groupe inter-sinuso-facial.

### 2.3. Trompe auditive

La trompe auditive englobe classiquement deux structures différentes : l'une osseuse, le récessus antérieur de la caisse, l'autre fibrocartilagineuse ou trompe cartilagineuse.

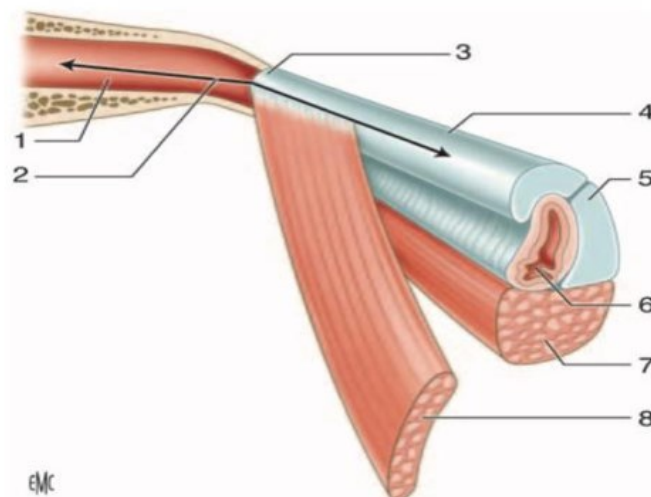
#### Généralités

La trompe auditive qui relie la paroi antérieure de la caisse du tympan à la paroi latérale du rhinopharynx est formée par la réunion de deux structures :

-Segment postérolatéral, creusé dans la partie inférieure de l'os temporal, constitue la partie osseuse de la trompe auditive qui est le protympanum de la caisse du tympan.

- Segment antéro-médial, plus long, appartient au pharynx, et constitue la partie cartilagineuse de la trompe auditive.

Ces deux portions ont toutes les deux la forme d'un cornet aplati dans le sens transversal, et se réunissent par leurs sommets tronqués au niveau de l'isthme de la trompe auditive.



**Figure 21.** Vue schématique de la trompe auditive (16).

1. Partie osseuse de la trompe auditive ; 2. orifice tympanique de la trompe auditive ; 3. isthme de la trompe auditive ; 4. partie cartilagineuse de la trompe auditive ; 5. cartilage tubaire ; 6. orifice pharyngien de la trompe auditive ; 7. muscle élévateur du voile du palais ; 8. muscle tenseur du voile du palais.



## **Dimensions**

La longueur totale de la trompe varie de 31 à 38 mm :

La portion osseuse mesure 11 à 12 mm, la portion cartilagineuse mesure 24 à 25 mm.

## **Direction**

La trompe se dirige vers le bas, en avant et en dedans. Chez l'adulte, la trompe réalise une inclinaison de 30 à 40° avec le plan horizontal de telle sorte que l'orifice pharyngé se situe 15 mm plus bas que l'orifice tympanique. Chez l'enfant, la trompe a une direction plus horizontale de 10° environ. Par rapport à l'axe antéropostérieur, la trompe fait un angle de 45° dirige vers l'intérieur. Les deux segments osseux et fibrocartilagineux de la trompe réalisent entre eux un angle de 160° ouvert vers le bas.

Le calibre de la trompe varie selon le niveau considéré. L'isthme est le point le plus étroit, il mesure 2 mm de haut sur 1 mm de large. La lumière de la trompe à partir de ce goulot s'agrandit dans les deux directions.

## **Anatomie descriptive**

### **Partie osseuse de la trompe auditive (1/3 de longueur) fixe : le protympanum**

C'est un canal mesurant 11 à 12 mm, logé dans l'os temporal, auquel on décrit quatre parois et deux orifices. Situé dans le prolongement de la caisse du tympan, le segment osseux de la trompe est creusé à l'intérieur de la partie pétreuse de l'os temporal, et la partie tympanique constitue le couvercle externe.

-L'orifice postérieur ou tympanique de la trompe auditive ou protympanum délimite le point d'entrée dans la portion osseuse et mesure 5 mm de haut et 3 mm de large.

-La paroi médiale est en rapport avec le canal carotidien dont elle n'est séparée que par une mince cloison osseuse,

-La paroi supérieure de constitution pétreuse prolonge vers l'avant le tegmen tympani. Le canal du muscle tenseur du tympan est situé à la partie interne de cette paroi et n'est séparé de la trompe osseuse que par une fine cloison osseuse.

-La paroi latérale répond à la partie tympanique de l'os temporal. Vers le haut, la paroi est formée par le prolongement inférieur du tegmen tympani,

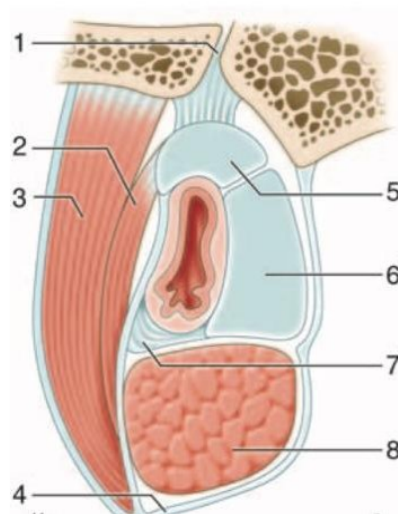
La paroi inférieure est épaisse et de constitution pétrotympanique. Elle répond au canal carotidien.

L'orifice antérieur a une forme biseautée et est situé sur la face exocrânienne de la base du crâne en arrière du foramen épineux.

-L'isthme tubaire : il constitue la portion la plus étroite de la trompe auditive. Il représente un goulet d'étranglement de la trompe de 2 mm de hauteur et de 1 mm de largeur, situé entre le canal carotidien médialement et l'articulation temporo-mandibulaire latéralement.

### Partie fibrocartilagineuse de la trompe auditive

Plus allongée (deux tiers de longueur) avec une partie longue de 20 à 24 mm, elle s'étend de l'isthme à l'orifice pharyngien. Elle a une direction en bas, en avant, et vers la ligne médiane.



**Figure 22.** Partie cartilagineuse de la trompe auditive (16).

1. Gouttière tubaire au niveau de la fissure sphéno-pétreuse ; 2. muscle tenseur du voile du palais, couche superficielle des fibres musculaires ; 3. muscle tenseur du voile du palais, couche profonde des fibres musculaires ; 4. fascias pharyngiens ; 5. cartilage de la trompe auditive, lame latérale ; 6. cartilage de la trompe auditive, lame médiale ; 7. lame membranacée de la partie cartilagineuse de la trompe auditive ; 8. muscle élévateur du voile du palais.

### **Constitution**

La trompe fibrocartilagineuse est un canal constitué par une pièce cartilagineuse en forme de gouttière ouverte vers le bas, complétée par une lame fibreuse.

Le cartilage tubaire réalise l'armature de la trompe. On lui décrit deux parties :

- Une lame médiale représentant la paroi médiale du canal. De forme triangulaire, sa hauteur augmente progressivement d'arrière en avant jusqu'à sa terminaison pharyngée où elle mesure 2 cm et constitue le torus tubaire ;
- Une lame latérale formant la partie supérieure du canal. C'est une bande mince et étroite. La lame fibreuse ou lame membranacée complète le canal. Deux types de fibres constituent cette lame. Au niveau de la paroi latérale, il s'agit de fibres de collagène inextensibles, tandis qu'au niveau de la paroi inférieure, il s'agit de fibres élastiques autorisant les mouvements d'ouverture et de fermeture de la trompe.

### **Orifice pharyngien de la trompe auditive**

Situé sur la paroi latérale du rhinopharynx À environ 7 mm de la queue du cornet inférieur, 15 mm de la paroi postérieure et 12 mm du toit du rhinopharynx.

Sa lèvre postérieure, soulevée par le torus tubaire, est la plus proéminente. Elle est la seule portion mobile de l'orifice, et elle se prolonge vers le bas sur la paroi latérale par le pli salpingo-pharyngien. En arrière de cette lèvre, la paroi pharyngienne se déprime en une fossette dénommée récessus pharyngien.

Sa lèvre antérieure est peu marquée et se prolonge vers le bas jusqu'au voile du palais par le pli salpingo-palatin et en avant par le pli salpingo-nasal de Kostanecki.

Au niveau de la base de l'orifice, entre les deux lèvres, la muqueuse est soulevée par le muscle élévateur du voile du palais qui détermine le pli du releveur.

Le calibre de la trompe auditive au niveau de l'orifice pharyngien lors des mouvements de déglutition (ouverture de l'ostium) est de 8 mm de haut et 5 mm de large.

## **Appareil musculaire péricarotidien**

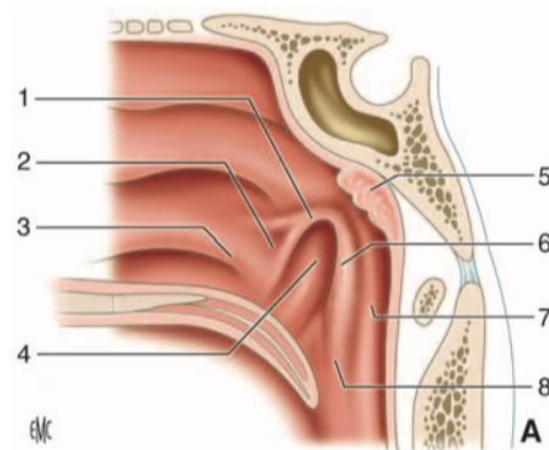
La trompe fibrocartilagineuse chemine dans une boutonnière constituée par deux muscles insérés à proximité de l'origine de la trompe et tendus jusqu'au voile du palais. Il s'agit du muscle élévateur du voile du palais qui est rétrocarotidien, intrapharyngien, et du muscle tenseur du voile du palais qui est péricarotidien et extra pharyngien. Ces deux muscles constituent les muscles péricarotidiens dont le rôle est prépondérant dans la dynamique de la trompe. Celle-ci est fermée quand ils sont au repos et s'ouvre lorsqu'ils se contractent.

Le muscle élévateur du voile du palais s'insère en arrière sur la face inférieure de l'os temporal en avant de l'orifice carotidien et sur le tiers postérieur de la lame cartilagineuse médiale. Lors de sa contraction, il soulève le plancher de la trompe et dilate l'orifice pharyngien de la trompe en déportant en arrière et en dedans le torus tubaire.

Le muscle tenseur du voile du palais est formé de deux couches de fibres et seule la couche profonde a une action sur la trompe auditive. Il s'insère en haut sur la base du crâne et sur la trompe au niveau de la lame latérale et de la lame fibreuse. Lors de sa contraction, il déplace vers le bas et en dehors la paroi latérale de la trompe (lame cartilagineuse latérale et lame fibreuse), et dilate la trompe.

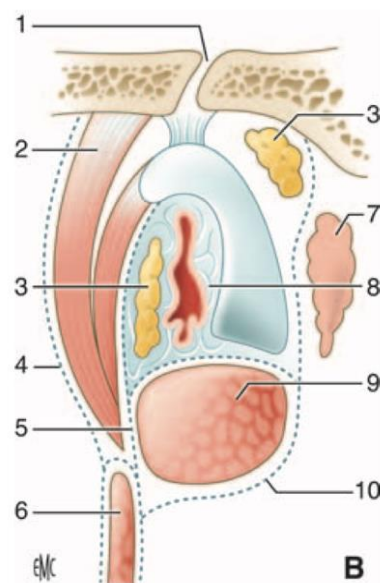
D'autres muscles, dits accessoires, participent aux mouvements de la trompe directement ou indirectement par leurs actions sur le voile du palais :

- Le muscle constricteur supérieur du pharynx.
- Le faisceau salpingo-pharyngien du muscle palato-pharyngien.
- Le muscle tenseur du tympan.
- Le muscle palato-pharyngien.
- Le muscle palato-glosse.
- Le muscle uvulaire.



**Figure 23.** Orifice pharyngien de la trompe auditive (16).

1. Lèvre antérieure de l'orifice pharyngien de la trompe auditive ; 2. pli salpingo-palatin ; 3. queue du cornet inférieur ; 4. pli du releveur (muscle élévateur du voile du palais) ; 5. tonsille pharyngienne (adénoïde) ; 6. lèvre postérieure de l'orifice pharyngien de la trompe auditive (torus tubaire) ; 7. récessus pharyngien ; 8. pli salpingo-pharyngien.



**Figure 24.** Appareil musculo aponévrotique tubaire (coupe frontale cote droit) (16).

1. Fissure pétro-squameuse ; 2. muscle tenseur du voile du palais (2 parties) ; 3. corps graisseux d'Ostmann ; 4. fascia de Weber-Liel ; 5. fascia salpingo-pharyngien de Troeltsch ; 6. muscle constricteur supérieur du pharynx ; 7. fossette de Rosenmuller ; 8. fibres conjonctive (Partie moyenne) ; 9. muscle élévateur du voile du palais ; 10. fascia sous-muqueux pharyngien

## **Rapports et moyens de fixité de la trompe auditive**

Face supérieure, amarrée à la base du crâne.

Partie postérieure : adossée et solidement fixée par du tissu fibreux à la gouttière tubaire qui longe la fissure sphéno-pétreuse.

En avant, elle s'écarte de la base du crâne et vient s'appuyer sur l'échancrure tubaire de la lame médiale du processus ptérygoïde.

La face inférieure : fascias pharyngiens qui engainent la trompe dans sa partie postérieure.

La face latérale : muscle tenseur du voile du palais qui s'insère sur elle.

La face médiale : muscle élévateur du voile du palais. En avant, elle est recouverte par la muqueuse pharyngée.

## **3.Histologie**

L'oreille moyenne est tapissée par un épithélium de type pseudo-respiratoire complexe puisque sa composition cellulaire est variable suivant la localisation.

Il se compose de 5 types de cellules :

- Des cellules basales, équivalentes à des cellules souches capables de se différencier en tous types de cellules ;
- Des cellules intermédiaires, en transition dans leur différenciation ;
- Des cellules ciliées, dont l'apex comprend environ 200 cils permettant la propulsion du mucus grâce à leurs battements ;
- Des cellules à mucus : grandes cellules cylindriques avec des granules de sécrétion ;
- Cellules à microvillosités présentant des microvillosités apicales.

Cet épithélium est lui-même organisé en strates ou couches successives, avec de la profondeur vers la superficie :

–La couche conjonctive (ou lamina propria) : constituée de fibres de collagène, d'élastine et de substance fondamentale. Il faut garder ici à l'esprit que cette couche est également présente dans la partie intermédiaire du tympan au niveau de pars tensa. Ainsi, toute modification pathologique de ses composants retentira sur les propriétés du tympan.

–Le revêtement épithélial, avec les différentes cellules qui le compose. • La couche de mucus composée de 2 parties :

Une couche superficielle visqueuse.

Une couche profonde plus fluide en rapport avec les cils

Le mucus est riche en protéines (glycoprotéines responsables de la viscosité, gamma-globulines, métalloprotéinases, collagénases), en cellules inflammatoires (polynucléaires, lymphocytes) et en médiateurs de l'inflammation.

La fluidité du mucus dépend de l'absorption de sodium de l'épithélium et peut varier avec une inflammation locale.

Les cellules ciliées et les cellules à mucus sont principalement présentes dans le tiers antérieur de l'oreille moyenne (au plus près de la trompe d'Eustache) ; vers les structures mastoïdiennes il y a moins de cellules ciliées et à mucus. Cette répartition s'explique par le rôle physiologique de ces cellules qui permettent de débarrasser l'oreille moyenne des différents débris cellulaires.



## **Chapitre II : PHYSIOLOGIE DE L'AUDITION**

Pour que l'on puisse entendre, l'énergie des ondes doit être captée, transmise à l'organe récepteur et traduite en signaux électriques que le système nerveux peut ensuite analyser.

Chacune de ces tâches est accomplie par l'une des trois parties de l'oreille : l'oreille externe, l'oreille moyenne et l'oreille interne (18).

### **1.Oreille externe**

- . Grâce au pavillon, capte les sons et les oriente vers l'intérieur du conduit auditif externe jusqu'à la membrane du tympan.
- . Sous l'effet des vibrations sonores, le tympan se met lui aussi à vibrer (correctement que si la pression dans l'oreille externe = pression dans la caisse du tympan  $\Rightarrow$  trompe d'Eustache qui met en relation caisse et pharynx).
- . Vibration lente pour les sons de basse fréquence (graves).
- . V i b r a t i o n rapide pour les sons de haute fréquence (aigus).

### **2.Oreille moyenne**

L'oreille moyenne exerce une double fonction : de transmission de son d'un milieu aérien vers un milieu liquidien (oreille interne) et de protection de l'oreille interne. Toute atteinte de l'oreille moyenne peut entraîner une altération importante de la transmission sonore vers l'oreille interne

#### **2.1. Fonction de transfert de l'oreille moyenne et adaptation d'impédance :**

##### **Déplacements de la membrane tympanique**

Les déplacements du tympan ont été étudié chez l'animal avec des techniques variées, ainsi, le déplacement moyen de la membrane tympanique par unité de pression (par Pascal) varierait de 1,2 à  $10 \times 10^{-8}$  m.

Khanna et Tonndorf ont retrouvé chez le chat deux zones du tympan présentant un maximum d'amplitude des vibrations de chaque côté du manubrium. En revanche, les mouvements du marteau lui-même semblent être de moins grande amplitude que ceux de la membrane tympanique. Ce modèle semble être valable pour des fréquences inférieures à 6 kHz. Pour des fréquences supérieures, les zones de vibration du tympan sont multiples.

### **Déplacements de la chaîne ossiculaire**

Le couplage mécanique entre le tympan et le manche du marteau fait qu'une force agissant sur le tympan est transmise au marteau. Néanmoins, les modalités précises de ce couplage sont encore partiellement inconnues. L'axe de rotation des osselets et de suspension des ligaments ossiculaires coïncide avec le centre d'inertie rotationnel des osselets, créant ainsi un phénomène de levier. Plus on s'éloigne de cet axe d'équilibre, plus le déplacement de la membrane tympanique est important. Le rapport de levier est estimé par la mesure du rapport entre la distance entre l'umbo et l'axe de rotation, et la distance entre l'axe de rotation et l'articulation incudo-stapédienne. Plus récemment, Decraemer et Khanna ont montré que l'axe de rotation n'est pas fixe mais que sa position varie en fonction de la fréquence, modifiant par conséquent le rapport de levier, et que le mouvement observé n'est pas seulement un mouvement de rotation mais qu'il existe une composante de translation. La composante de rotation est essentielle lorsque le système est stimulé à basses fréquences ; à hautes fréquences, la composante de translation semble dominer sur la rotation du bloc marteau-enclume. Avec de tels concepts de mouvements du marteau, la simple notion de rapport de levier de la chaîne ossiculaire doit être revue. Les mouvements de l'étrier sont apparentés à des mouvements de piston entrant et sortant de la fenêtre ovale.

### **Adaptation d'impédance de l'oreille moyenne**

Le rôle de transformateur d'impédance de l'oreille moyenne consiste à transformer les vibrations de basses pressions et grands déplacements de l'air en des vibrations de haute énergie avec de faibles déplacements permettant une conduction dans les liquides labyrinthiques. Les trois facteurs permettant ce mécanisme sont essentiellement :

**Le rapport de surface entre la membrane tympanique et la platine de l'étrier :** le rapport des surfaces étant environ de 20 à 30. La force appliquée sur la membrane tympanique sur une grande surface est retransmise sur la platine de l'étrier avec un accroissement de pression proportionnel au rapport des surfaces. Certains auteurs ont estimé qu'une partie de la membrane tympanique ne jouait pas de rôle actif puisque étant fixée à l'annulus, et calculaient alors le rapport des surfaces actives à 14/1 ;

**Le bras de levier de la chaîne ossiculaire marteau-enclume :** le manche du marteau en projection apparaît plus long que la branche descendante de l'enclume d'un facteur 1,15 à 2,5. Le déplacement transmis à l'étrier par l'enclume est donc inférieur au déplacement engendré par la vibration sur le marteau ;

**Un autre facteur qui est la membrane tympanique elle-même.** La résultante de ces trois facteurs aboutit à un gain d'un facteur 180. La transmission du son entre un milieu gazeux et un milieu liquidien sans adaptation d'impédance perdrait plus de 99 % de l'énergie acoustique, correspondant à une atténuation sonore d'environ 30 dB. Le mécanisme de transformation d'impédance qu'exerce l'oreille moyenne chez l'homme permettrait de transmettre jusqu'aux deux tiers de l'énergie vers la cochlée.

### **Fonction de transfert de l'oreille moyenne**

L'adaptation d'impédance exercée par l'oreille moyenne n'est pas homogène sur toutes les fréquences. Nedzelnitsky a bien montré un pic de transmission chez le chat autour de 1 kHz. La transmission est moins efficace sur les fréquences plus basses et plus hautes. Des résultats similaires sont obtenus sur des rochers humains. Les facteurs affectant les basses et les hautes fréquences sont cependant probablement différents. La membrane tympanique et particulièrement son élasticité jouant un rôle important sur les basses fréquences, tandis que sur les hautes fréquences, la mise en jeu de résonateurs de l'oreille moyenne apparaît prédominante.

L'impédance d'entrée de l'oreille interne est définie par le rapport entre la pression acoustique dans la rampe vestibulaire en regard de la platine de l'étrier et le volume de périlymphe déplacé par cette platine par unité de temps. Les mouvements de la platine de l'étrier ne sont pas seulement limités par l'inertie de la périlymphe mais dépendent également de la compliance de la membrane basilaire. L'impédance d'entrée de l'oreille interne est de type résistif, ce qui entraîne deux conséquences : toute l'énergie acoustique incidente est dissipée dans la cochlée; les résonances survenant dans l'oreille moyenne sont amorties.

## **2.2. Fonction de protection de l'oreille interne**

La fonction de protection est essentiellement exercée par les muscles de l'oreille moyenne. Le muscle du marteau s'insère sur le manubrium du marteau. Sa contraction pousse le marteau antérieurement et médialement. Le deuxième muscle est le muscle stapédien s'insérant à la partie postérieure de l'étrier et dont la contraction tire l'étrier postérieurement. La contraction de ces deux muscles entraîne une augmentation de rigidité de la chaîne ossiculaire. Les mécanismes physiologiques de contraction réflexe du muscle du marteau sont moins bien connus que ceux du muscle stapédien et on assimile souvent le réflexe acoustique au seul réflexe stapédien.

L'effet du réflexe acoustique est particulièrement net sur les basses fréquences, entraînant une réduction de l'ordre de 15 dB chez le rat. D'autres études ont décrit des atténuations bien plus faibles de l'ordre de 2 dB pour des intensités de 20 dB au-dessus du seuil du réflexe, particulièrement pour des fréquences aiguës. Les muscles de l'oreille moyenne se contractent en réponse à des sons d'intensité supérieure à 80 dB. L'arc réflexe correspondant est polysynaptique, passant par le tronc cérébral. Le muscle de l'étrier étant innervé par le nerf facial, l'arc réflexe correspondant constitue une boucle acoustico-faciale passant par le noyau cochléaire ventral et le noyau du nerf facial. A contrario, le muscle du marteau, innervé par le nerf trijumeau, est impliqué dans une boucle réflexe acoustico-trigéminal. Des voies multi synaptiques de plus longue latence empruntant la substance réticulée ont été décrites.

Le temps de réaction de ces réflexes acoustiques est limité par le temps synaptique de chaque relais. La latence du réflexe stapédien ou du muscle du marteau est donc au minimum de 7 à 10 ms, dépendant de l'intensité du son incident. Ce réflexe pourrait jouer un rôle protecteur de l'oreille moyenne en cas d'impulsion sonore trop forte, avec cependant un effet limité par le temps de réaction, la faible atténuation et des phénomènes de fatigabilité. Le deuxième effet de ce réflexe acoustique serait d'augmenter la sélectivité fréquentielle avec notamment une atténuation plus forte des basses fréquences. Ceci pourrait influencer par exemple l'intelligibilité de sons complexes comme la parole dans le bruit.

### **3.Oreille interne**

Les vibrations parvenues à l'étrier sont transmises par la fenêtre ovale au liquide périlymphatique qui vibre à son tour, puis dans l'endolymphe jusqu'à l'organe de Corti.

Les cellules auditives neurosensorielles de l'organe de Corti sont déplacées et les mouvements produisent des influx nerveux par libération d'un neurotransmetteur.

L'influx se propage le long des axones du nerf cochléaire.

(Son d'intensité élevée : nombre de cellules sollicitées).

(Son aigu zones proches de la fenêtre ovale

(Son grave distances plus étendues).

Le nerf cochléaire rejoint le nerf vestibulaire formant le nerf auditif (VIIIe paire de nerfs crâniens).

Il passe par le conduit auditif interne, rejoint le bulbe rachidien

Relai avec des neurones intermédiaires au niveau du noyau cochléaire.

Le quatrième neurone aboutit au cortex cérébral, dans l'aire auditive : 1ère circonvolution temporale.

## **Chapitre III : ANATOMIE PATHOLOGIQUE DU CHOLESTEATOME**

Le cholestéatome se développe de manière centrifuge, c'est à dire de la caisse de l'oreille moyenne vers les cavités postérieures de la mastoïde, ceci est facilité par le pouvoir ostéolytique de la matrice cholestéatomateuse.

### **1. Macroscopiquement**

Le cholestéatome existe sous trois formes différentes, et c'est en fonction de ses formes, qu'on pourra ou non enlever la totalité de la lésion.

- Le cholestéatome sac, est la forme de loin la plus classique et la plus fréquente,
- La forme racémeuse ou digitiforme.
- L'épidermose envahissante.

Il se présente comme une masse blanchâtre, friable ovoïde ou ronde à paroi mince qui contient une substance pultacée ou macérée. Cette poche va augmenter progressivement de volume, s'appliquer contre la muqueuse du fond de caisse, puis éroder les osselets et la paroi osseuse du rocher, probablement par l'intermédiaire des phénomènes inflammatoires qu'elle induit et peut être par l'intermédiaire de métalloprotéases (19). Des phénomènes de macération et/ou d'infection peuvent aboutir à la rupture de la matrice et à la libération de lamelles de kératine qui vont déterminer une réaction à corps étranger. La libération des graisses membranaires des squames cornées détermine la formation de cristaux de cholestérol. Ces éléments (squames et cristaux) pérennisent la réaction inflammatoire et la lyse osseuse. Dans la plupart des cas, le cholestéatome acquis fait suite à une poche de rétraction, à point de départ postérosupérieur ou attical. Les mécanismes normaux d'élimination des squames cornées étant rendus inopérants par la déformation du tympan, les lamelles de kératine vont s'accumuler dans la poche qui va augmenter de volume et entraîner les lésions décrites plus haut. Enfin, on décrit de rares cholestéatomes iatrogènes ou traumatiques par inclusion mécanique d'épiderme dans l'oreille moyenne.

## **2. Microscopie**

### **Contenu kystique**

Composant principal du cholestéatome, formé par un matériel éosinophile de nature kératosique, squameux et généralement anucléé. Des noyaux aplatis et pycnotiques sont alors visibles dans une zone limitée. Il se mêle parfois à la kératine des polynucléaires et des histiocytes plus ou moins fusionnés en cellules géantes (symplasmes). Ces macrophages tendent à englober les lamelles cornées. Ils sont souvent l'indice de discontinuité dans la paroi du « sac » dont ils proviennent et peuvent aussi traduire la présence d'un granulome à kératine sous-jacent

### **Paroi**

**L'épithélium ou matrice**, est formé par quatre couches comme l'épiderme normal :

le stratum basale (couche germinative) reposant sur une lame basale ;

Le stratum spinosum (couche des cellules à épines) ;

Le stratum granulosum (couche granuleuse) ;

Le stratum cornéum (couche cornée) (20).

Bien que ce dernier soit généralement orthokératosique, il peut y persister de noyaux pycnotiques (parakératose) ; le stratum granulosum a alors disparu dans la partie sous-jacente du corps muqueux de Malpighi. Il se présente comme un revêtement assez mince et régulier, pourvu de crêtes lorsqu'il n'est pas altéré. Ces crêtes caractérisent l'épiderme normal et s'engrènent avec les papilles du derme sous-jacent.

Le front de progression cholestéatomateux offre un profil cunéiforme caractéristique et se substitue progressivement à l'épithélium cubique de caisse.

Aux mêmes niveaux et surtout au-dessus de foyers inflammatoires pouvant former un granulome lorsqu'ils sont particulièrement denses, l'épithélium présente des modifications localisées importantes : exosérose ou œdème intercellulaire, spongieuse et œdème cellulaire, disparition du stratum granulosum et la migration de polynucléaires. Il existe aussi un afflux de cellules de Langerhans que révèlent l'antigène commun leucocytaire, la vimentine, et surtout, la protéine S100.

**Le stroma ou tissu sous-épithélial ou la péri-matrice**, est un tissu conjonctif anormal développé à partir de celui de la muqueuse de caisse et, plus précisément, de la lamina propria de l'oreille moyenne.

Outre les cellules habituellement présentes dans le conjonctif de caisse, le stroma peut renfermer des éléments allongés, isolés ou réunis en faisceaux, ayant l'aspect de fibroblastes mais exprimant non seulement la vimentine mais aussi l'actine musculaire lisse comme la paroi des capillaires sanguins.

Des lésions peuvent être associées au cholestéatome tel que : Hyperplasie pseudo-glandulaire, la tympanosclérose, les granulomes macrophagiques, granulome à cholestérol, granulomes à kératine, granulome mixte et granulome à corps étrangers (21) (22).

Le cholestéatome pédiatrique contient une plus grande proportion de péri matrice cellulaire que celle trouvée dans le cholestéatome adulte.

A l'inverse, le cholestéatome adulte contient une plus grande proportion de péri matrice fibreuse que le cholestéatome pédiatrique. Cela peut être une indication que le cholestéatome pédiatrique est plus invasif et moins réparateur.



**DEUXIEME PARTIE :**  
**EXPLORATION DE L'OREILLE MOYENNE**

## **Chapitre I : EXPLORATION FONCTIONNELLE**

L'exploration fonctionnelle est essentielle en matière d'otite chronique cholestéatomes avant tout acte chirurgical, elle permet d'apprécier l'état de l'audition de l'oreille malade, mais aussi d'explorer l'oreille controlatérale afin de mieux guider la stratégie thérapeutique. Elle comporte essentiellement l'audiométrie tonale liminaire, l'audiométrie vocale et l'impédancemétrie qui sont les examens de première intention, mais aussi d'autres examens plus spécifiques à savoir la vidéo nystagmographie (VNG) et la vidéo head impuls test (VHIT) en cas d'atteinte vestibulaire.

### **1. Audiométrie tonale liminaire**

L'audiométrie tonale liminaire préopératoire permet la quantification et le suivi du devenir fonctionnel du patient.

Se réalise avec un audiomètre, un casque et un vibreur dans une cabine insonorisée.

Les consignes de l'examen doivent être clairement expliquées au patient.

Débuter par l'oreille présumée meilleure.

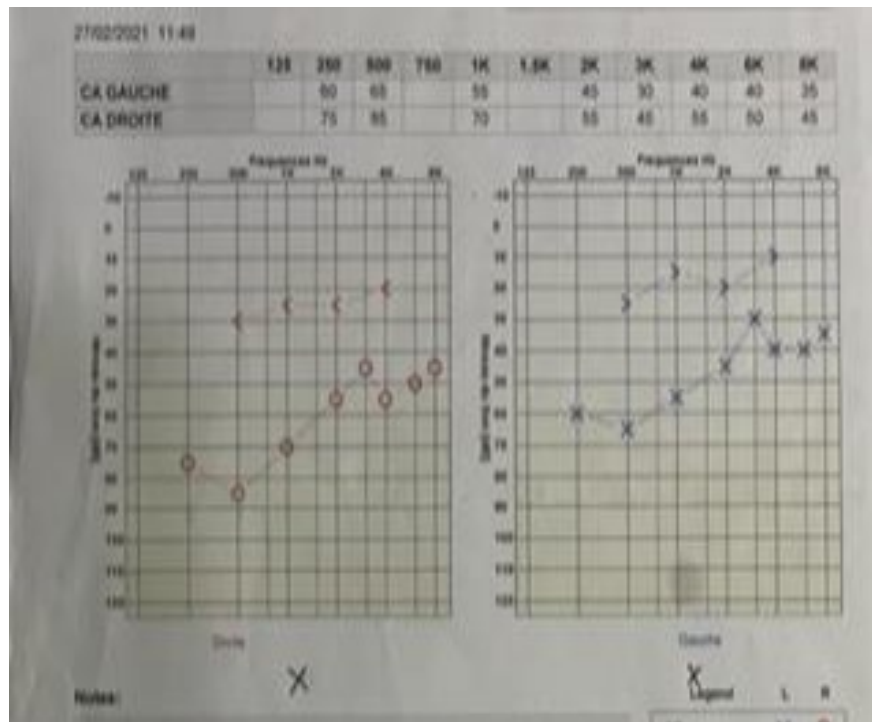
Commencer par les fréquences aiguës : 1000HZ, 2000HZ, 4000HZ, 6000HZ et 8000HZ puis les fréquences graves : 500HZ, 250HZ et 125HZ (23).

Dans le cholestéatome de l'oreille moyenne on peut trouver :

-Une surdité de transmission, le plus souvent.

-Une surdité mixte.

-Une audition normale (respect de la chaîne ossiculaire ou le cholestéatome assure l'effet columellaire).



**Figure 25.** Audiométrie tonale liminaire montrant une surdité mixte bilatérale\*.

\*Collection images du service ORL et CCF du CHU Bejaia.

## 2. Vidéonystagmographie

C'est un examen qui n'est pas de pratique courante dans le cholestéatome, se réalise uniquement si le contexte clinique l'oriente : présence de vertige, nystagmus ou signe de la fistule positif.

La VNG permet l'enregistrement des nystagmus : (24)

spontanés, dans la lumière, ou dans l'obscurité  
positionnels ;

Instrumentaux, après stimulation :

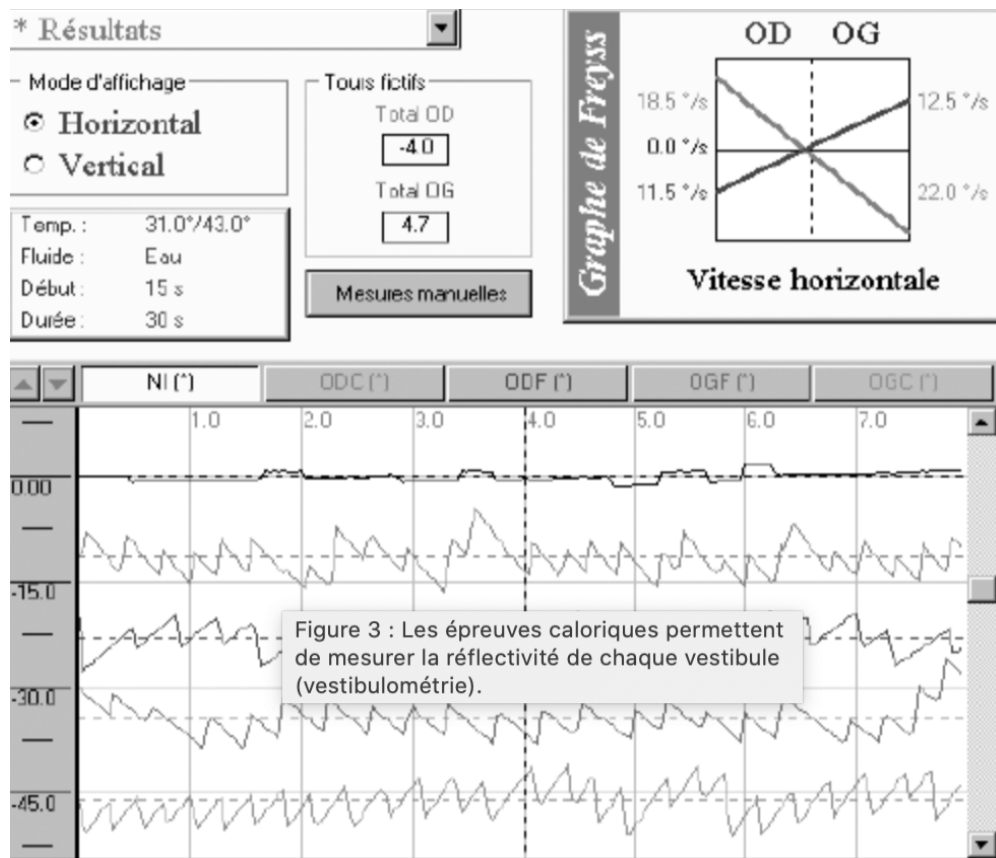
### **Epreuves caloriques**

– testent séparément la réflectivité des CSC latéraux à basse fréquence : après stimulation calorique (stimulation vestibulaire par injections d'eau froide à 30 °C) dans le conduit auditif externe, dans une oreille, puis dans l'autre après 5 minutes d'intervalle, puis injection d'eau chaude (44 °C) de la même manière. Chez un sujet normal, l'irrigation froide d'une oreille provoque les mêmes manifestations que celles observées dans un syndrome déficitaire du même côté : « le froid paralyse » ; syndrome vestibulaire harmonieux : nystagmus vers l'oreille non irriguée, bras tendus et épreuve de Romberg déviée du côté irrigué. L'irrigation chaude donne une réponse inverse. Une réponse faible ou inexistante aux irrigations froide et chaude traduit une hypo réflectivité ou une aréflexie de l'oreille irriguée

### **Epreuves rotatoires**

– testent en même temps les deux CSC latéraux :  
– rotation sur fauteuil de 180° en 9 secondes dans les deux sens ;  
    Sujet normal : nystagmus pendant la rotation, qui s'arrête à l'arrêt du fauteuil ;  
    Vestibule atteint : diminution du nystagmus pendant la rotation, et nystagmus à l'arrêt de la rotation.

**Etude de l'oculomotricité** : après stimulation visuelle : observation de cibles visuelles mobiles.



**Figure 26.** VNG (diagramme de FREYSS) (24).

Dans le cholestéatome de l'oreille moyenne, l'examen peut être normal, ou peut montrer un déficit vestibulaire dû à une fistule du CSCL le plus souvent.

### **3.V-HIT**

Comme la VNG, cet examen n'est pas de pratique courante lors du cholestéatome de l'oreille moyenne, se réalise si l'otite cholestéatomateuse se complique d'une fistule labyrinthique.

Cet examen permet :

-L'analyse des mouvements oculaires pendant la manœuvre d'Halmagyi: mouvement impulsionnel de la tête du patient alors qu'il fixe un point précis.

-Teste les 6 canaux à haute fréquence.

Sujet sain : l'œil ne quitte pas la cible et il n'y a pas de secousse oculaire.

Lésion d'un CSC : l'œil perd sa cible et il existe une secousse de rattrapage (les yeux ne compensent pas parfaitement les mouvements de la tête) traduisant l'hyporéflexie vestibulaire qui peut se voir la fistule labyrinthique compliquant le cholestéatome de l'oreille moyenne

## **Chapitre II : EXPLORATION RADIOLOGIQUE**

L'imagerie en coupe est l'imagerie de référence de l'exploration des rochers et de la base du crâne.

Deux types d'imagerie sont utilisées dans l'étude des rochers : la tomodensitométrie (TDM) et l'imagerie par résonance magnétique (IRM).

### **1.Tomodensitométrie**

L'imagerie moderne occupe actuellement une place prépondérante dans la prise en charge préopératoire et postopératoire des cholestéatomes de l'oreille moyenne (26) (27).

#### **1.1.Principe**

Le scanner utilise les rayons X pour analyser les différentes densités d'absorption dans les tissus qui composent l'objet à explorer. L'absorption des rayons X par un atome est d'autant plus importante que son numéro atomique est élevé.

Grâce aux possibilités de calculs par l'informatique et à la sensibilité des détecteurs, on peut obtenir l'ensemble des coefficients d'absorption d'une coupe située dans un volume.

Chaque substance : graisse, eau, air, os... possède un coefficient d'absorption. L'Hounsfield est l'unité d'absorption. Le zéro correspond à l'eau, la graisse a une valeur négative et l'os une valeur positive.

#### **1.2.Incidence**

Il y a deux incidences classiques :

**-L'incidence axiale ou horizontale :**

**-L'incidence coronale ou frontale :**

A côté de ces deux incidences, il existe d'autres incidences : incidence oblique ou sagittale axiale, et incidence oblique coronale.

### **1.3.Indications**

En per-opératoire, la réalisation du scanner sans injection de produit de contraste est recommandée de façon systématique pour : (22) (26) (27) (28)(29) (30) (31) (32) (33) (34) (35)

-Définir la forme radio-clinique du cholestéatome.

- Préciser les extensions du cholestéatome, (caisse, épitympan, mastoïde)

- Dépister d'éventuelles complications, (chaîne ossiculaire, labyrinthe en particulier fistule du CSCL, canal facial, tegmen, sinus sigmoïde et bulbe jugulaire...)

-Apprécier l'anatomie des cavités tympano-mastoïdiennes (en particulier les variantes à risque chirurgical),

-Confronter le diagnostic dans les rares cas où l'examen otoscopique n'a pas permis de trancher.

-Elaboration de la stratégie thérapeutique.

En post-opératoire, la réalisation du scanner sans injection de produit de contraste est recommandée dans le cadre de la surveillance d'un cholestéatome opéré en technique fermée ; 12 à 24 mois après le geste opératoire pour : (33) (36) (37) (38) (39)

-Préciser les extensions du cholestéatome, de rechercher des complications et d'apprécier l'anatomie des cavités tympano-mastoïdiennes en cas de récurrence diagnostiquée à l'examen otoscopique.

-Dépister les lésions cholestéatomateuses résiduelles en l'absence de récurrence objectivable à l'examen otoscopique.

-Identifier la cause d'une hypoacousie post-opératoire non expliquée par l'histoire clinique.



-La réalisation d'un bilan d'imagerie chez les patients opérés d'un cholestéatome en technique ouverte ne sera indiquée que dans certains cas particuliers (suspicion de récurrence à l'examen clinique dans une cavité mal drainée, suspicion de lésion résiduelle après comblement mastoïdien, risque de lésion résiduelle au niveau de la mini-caisse atriale).

#### **1.4. Contre-indication**

-Grossesse.

-Allergie au produit de contraste.

-Insuffisance rénale.

-Diabète : si la contre-indication n'est pas impérative, elle demande au patient de prendre des précautions au préalable (prise de sang de moins de 3 mois, bonne hydratation)

#### **1.5. Sémiologie radiologique**

Les deux signes cardinaux d'un cholestéatome au scanner sont la présence d'une masse tissulaire nodulaire, associée à des zones d'ostéolyse.

La masse des cavités tympano-mastoïdiennes est de densité tissulaire, opaque, homogène et non calcifiée. Elle est habituellement de forme nodulaire, à contours arrondis convexes, polycycliques ou festonnés. L'analyse des contours de la masse n'est pas possible en cas de comblement total des cavités tympano-mastoïdiennes.

Le scanner des rochers permet de définir les différentes formes radio-cliniques du cholestéatome, à partir de la classification de Jackler :(40)

**Les formes précoces :**

**-Le cholestéatome épitympanique postérieur**

Caractérisé par une opacité développée à la partie latérale de l'enclume et de la tête du marteau, qui sont plus ou moins lysées. La caisse du tympan est libre et normalement ventilée. Le scanner permet d'apprécier l'étendue de l'extension à l'aditus et à la mastoïde.

**-Le cholestéatome mésotympanique**

Caractérisée par une opacité du mésotympan étendue à l'épitympan, et impliquant la chaîne ossiculaire et le récessus du facial. Le scanner permet d'apprécier la lyse ossiculaire associée, la profondeur du sinus tympani, et l'extension des lésions au rétrotympan latéral (récessus du facial), médial (sinus tympani), et à la mastoïde.

**-Le cholestéatome épitympanique antérieur**

Caractérisé par une opacité étendue en avant de la tête du marteau, vers la région de la fossette sus-tubaire. Le scanner permet en outre d'apprécier les rapports avec la partie initiale de la portion tympanique du nerf facial, de visualiser une lyse de l'aqueduc de Fallope, et de montrer l'extension dans le mésotympan antérieur, en avant du manche du marteau et à l'orifice protympanique de la trompe d'Eustache.

**-Le cholestéatome épitympanique latéral**

Caractérisée par une opacité lytique limitée à l'épitympan latéral, et étendue vers la partie supérieure de l'épitympan. L'épitympan antérieur, l'épitympan postérieur et la caisse sont libres.

## **La forme tardive**

### **-Le cholestéatome holotympanique**

Caractérisé par une opacité de la caisse du tympan, associée à un développement épitympanique antérieur ou postérieur. La chaîne ossiculaire est impliquée par l'extension de la lésion.

La tomодensitométrie est l'examen de choix pour identifier les zones d'ostéolyse et dépister les principales complications liées au cholestéatome :

-Érosion de la paroi externe de l'épitympan, est un signe précoce et fréquemment rencontré dans la pathologie cholestéatomateuse, ainsi que la disparition des trabéculations des cellules mastoïdiennes en cas de localisation mastoïdienne.

-Atteinte de la chaîne ossiculaire, allant de la lyse partielle surtout de la longue apophyse de l'enclume à la disparition de toute structure ossiculaire.

-Atteinte des structures labyrinthiques, surtout le canal semi-circulaire latéral, ou plus rarement le canal postérieur ou le canal antérieur ou la cochlée.

-Analyse de la coque osseuse du canal facial dans ses trois portions, il a été montré que l'association d'une déhiscence du canal facial et d'une fistule labyrinthique était significativement plus fréquente (41)(42).

La tomодensitométrie permet également de préciser certaines variantes anatomiques qui peuvent exposer à des risques opératoires supplémentaires :

Sinus sigmoïde superficiel ou procident, tegmen procident, canal facial procident, procidence de la coque osseuse du golf de la jugulaire.



## **2.Imagerie par résonance magnétique**

### **1.1.Principe**

Elle utilise un **champ magnétique** (aimant) et des **ondes radio**. Aucune radiation ionisante n'est émise.

Son principe consiste à réaliser des **images du corps humain** grâce aux nombreux atomes d'hydrogène qu'il contient. Placés dans un puissant champ magnétique, tous les atomes d'hydrogène s'orientent dans la même direction : ils sont alors excités par des ondes radio durant une très courte période (ils sont mis en résonance). A l'arrêt de cette stimulation, les atomes restituent l'énergie accumulée en produisant un signal qui est enregistré et traité sous forme d'image par un système informatique.

### **1.2.Séquences**

-SE T1 avec ou sans effacement de signal adipeux dans un plan axial en coupes fines de 1 à 2 mm afin de préciser la nature inflammatoire d'un processus occupant l'oreille moyenne.

-SE T1 avec ou sans effacement de signal adipeux après injection IV de gadolinium (en général entre 30 et 45 minutes après l'injection)

-Séquence de diffusion dans le plan axial et coronal (3 à 5 mm d'épaisseur, facteur b de 800 à 1000 s/mm)

- Séquence ultra-haute résolution T2 de 0,4 à 0,7 mm d'épaisseur qui permet de vérifier la nature solide ou liquide d'un processus occupant l'oreille moyenne.

- Séquence T2 en coupe coronale de 2 à 3 mm d'épaisseur qui permet de préciser les rapports de la méninge et du cerveau avec la cavité tympanique.

- Séquence en pondération T1 en inversion récupération permettant une excellente étude anatomique du cerveau et de ses rapports avec l'oreille moyenne.

### **1.3. Indications**

En préopératoire, l'IRM peut être utile pour compléter les données du scanner : (43) (44) - Suspicion d'une extension intra-labyrinthique.

-Érosion du tegmen avec suspicion de méningocèle ou d'extension intracrânienne du cholestéatome ou de thrombose du sinus sigmoïde.

-Complication neuro-méningée.

En post-opératoire, l'IRM pourra compléter les données du scanner, en particulier pour tenter de différencier une lésion cholestéatomateuse d'un tissu cicatriciel fibro-inflammatoire postopératoire (26)(45)(46)(47)(48).

### **1.4. Contre-indications**

-Pacemaker, pile cardiaque ou un défibrillateur cardiaque.

-Valves cardiaques d'ancienne génération.

-Clips chirurgicaux vasculaires ferromagnétiques d'ancienne génération, type traitement d'anévrysmes endocrâniens

-Neurostimulateur, implants cochléaires, dispositif d'injection automatisée type pompe à insuline.

-Corps étranger métallique oculaire.

### **Schématiquement, on peut distinguer les situations suivantes :**

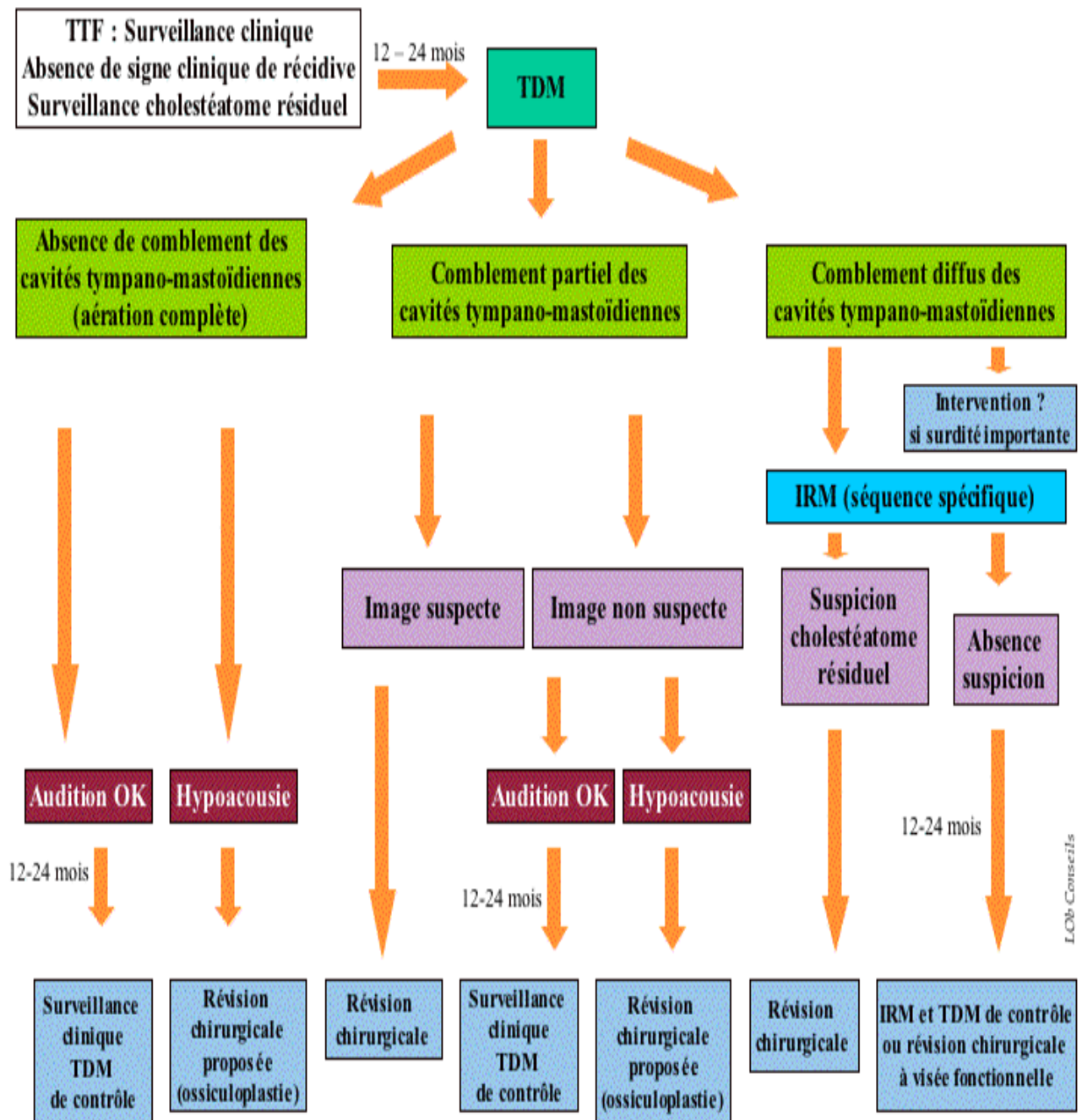
En l'absence d'anomalie tomodensitométrique ou en présence d'un comblement partiel non suspect (opacité à bords concaves) chez un patient présentant une audition satisfaisante, on pourra surseoir à une révision chirurgicale et effectuer un nouveau bilan tomodensitométrique 12 à 24 mois plus tard.

En l'absence d'anomalie tomodensitométrique ou en présence d'un comblement partiel non suspect chez un patient présentant une hypoacousie de transmission importante, une révision chirurgicale pourra être proposée à visée fonctionnelle. Si le comblement est partiel et suspect (opacité à bords convexes), la chirurgie s'impose.

Si le comblement des cavités tympano-mastoïdiennes est diffus, le scanner ne permet pas de différencier cholestéatome et tissu cicatriciel postopératoire. Dans cette situation, l'IRM peut permettre d'obtenir une meilleure caractérisation des images. Deux séquences seront alors utilisées : une séquence en imagerie de diffusion axiale et/ou coronale dont la spécificité semble satisfaisante pour les lésions supérieures à 5 mm, et une séquence en pondération T1, axiale et/ou coronale, réalisée 45 minutes après une injection de Gadolinium dont la résolution spatiale peut faire espérer une spécificité satisfaisante au-delà de 3 à 5 mm. Ces deux séquences permettent de différencier le tissu fibro-inflammatoire du tissu cholestéatomateux. Si l'IRM évoque un cholestéatome, la révision chirurgicale s'impose. Si l'IRM n'objective pas d'argument en faveur d'un cholestéatome résiduel, la poursuite d'une surveillance s'impose, afin de ne pas laisser échapper une petite lésion infra-radiologique, avec réalisation d'une nouvelle IRM 12 à 24 mois plus tard. Dans le cas particulier du comblement diffus des cavités tympano-mastoïdiennes chez un patient présentant une hypoacousie de transmission importante, certains préconiseront une révision chirurgicale d'emblée afin de rechercher un cholestéatome résiduel et de tenter une réhabilitation fonctionnelle de l'audition dans le même temps.

Le bilan d'imagerie d'une hypoacousie transmissionnelle postopératoire repose sur le scanner sans injection de produit de contraste. Il permettra d'explorer l'état de la chaîne ossiculaire, le positionnement d'une ossiculoplastie et le degré d'aération de l'oreille moyenne.

Le bilan d'imagerie d'une labyrinthisation postopératoire repose en première intention sur le scanner sans injection, éventuellement complété par une IRM sans et avec injection pour l'étude des liquides labyrinthiques.



**Figure 29.** Algorithme de surveillance d'un cholestéatome opéré en technique fermée (TTF) chez l'adulte, sans signe de récurrence (49).



**TROISIEME PARTIE :**

**DIAGNOSTIC DE L'OTITE MOYENNE CHRONIQUE  
CHOLESTEATOMATEUSE**

## I. DEFINITION

Le cholestéatome de l'oreille moyenne est une lésion expansive (50) et une forme particulièrement agressive d'otite moyenne chronique (51). Il se définit par la présence d'une matrice épidermique au sein de l'oreille moyenne, siège d'une accumulation de squames par trouble de la migration épidermique (52) (53), c'est la présence de « peau en mauvaise position » (1) (« *skin in wrong position* » H. Gray, 1964), surtout redoutée pour son caractère évolutif pouvant conduire à des complications parfois majeures (45).

Il associe processus inflammatoire d'une part qui joue un rôle important dans l'entretien et la progression de la maladie (54); et maladie de l'épiderme avec troubles de la migration d'autre part (55) (56).

## II. EPIDEMIOLOGIE

L'incidence annuelle du cholestéatome acquis varie d'environ 9 à 12,6 cas pour 100 000 adultes et de 3 à 15 cas pour 100 000 enfants (22)(57). Une prédominance masculine de 1,4 : 1 a été rapportée (58). Cette incidence a diminué au cours des dernières décennies, peut être en raison de l'utilisation généralisée des aérateurs trans tympanique.

La prévalence du cholestéatome chez les patients atteints d'otite moyenne chronique est de 24,5% et elle est plus fréquente chez les adultes que chez les enfants. Les cholestéatomes méso tympaniques postérieurs sont les plus fréquents.

La prévalence du cholestéatome varie selon la race. La prévalence est la plus élevée chez les Caucasiens, suivis des Africains, alors qu'elle est rarement observée chez les Asiatiques non indiens (59)(60). Les Inuits sont une exception notable, qui peuvent présenter un cholestéatome mais avec une prévalence très faible, peut-être en raison d'un nasopharynx plus large, qui facilite l'aération de l'oreille moyenne. La prévalence du cholestéatome est plus élevée dans les pays sous-développés que dans les pays développés (61). La prévalence du cholestéatome est estimée à 4,2% (62), mais ce chiffre peut être sous-estimé en raison des raisons économiques de santé.

Plusieurs familles avec plusieurs générations d'individus affectés ont récemment été identifiées, ce qui suggère qu'il pourrait y avoir une propension génétique sous-jacente au cholestéatome (63)(64).

La prévalence du cholestéatome bilatéral est de 17,2% (65).

Dans la population pédiatrique, les cholestéatomes représentent 10 % des cas d'otites moyennes chroniques. L'âge moyen des enfants atteints de cholestéatome acquis a été estimé à 9,7 ans (extrêmes : 6,4 à 13 ans).

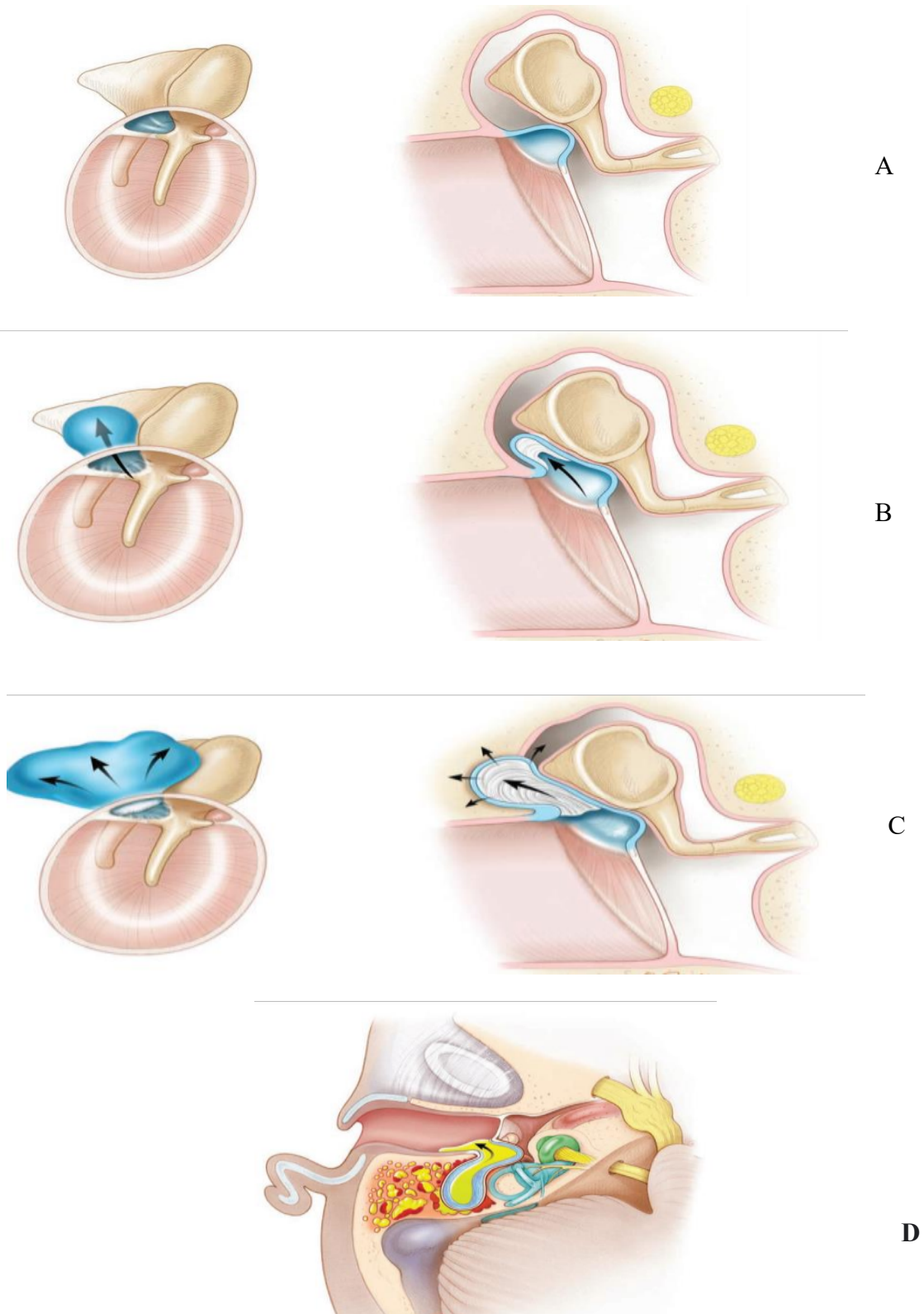
Il a été proposé que les enfants atteints de syndromes crâniofaciaux sont prédisposés à développer un cholestéatome.

### **III.PATHOGENIE**

Actuellement, la théorie admise quant à la pathogénèse du cholestéatome est la théorie de l'invagination ou poche de rétraction, toutes les autres théories (théorie de l'invasion ou de la migration épithéliale, théorie de la métaplasie squameuse, théorie de l'hyperplasie basocellulaire) sont abandonnées.

La théorie de l'invagination est basée sur l'hypothèse que les précurseurs du cholestéatome sont des poches de rétraction de la pars flaccida, qui sont causées par une pression négative dans l'oreille moyenne (66)(67). L'accumulation ultérieure de kératine desquamée dans une poche de rétraction qui s'approfondit conduit à la formation d'un cholestéatome.

Actuellement, avec l'avancement des recherches, on est allé à étudier l'étiopathogénie du cholestéatome acquis au niveau moléculaire (immunohistochimie et génétique).



**Figure 30.** Pathogénie du cholestéatome (15).

- A. Poche de rétraction au niveau de la pars flaccida.
- B. Le cholestéatome pénètre dans l'épitympan le long du corps de l'enclume et la tête du marteau et commence l'accumulation de kératine.
- C. Le cholestéatome arrive au niveau de l'aditus ad antrum.
- D. Cholestéatome infecté au niveau de la mastoïde

## **Immunohistochimie du cholestéatome**

Une association entre la formation du cholestéatome et une réponse immunitaire excessive de l'hôte à l'inflammation sous forme de sécrétions paracrines et autocrines a été mise en évidence récemment (66)(68). Comme montré, les interactions paracrines et autocrines entre les kératinocytes matriciels et les fibroblastes péri matriciels régulent l'homéostasie et la régénération tissulaire au sein du cholestéatome. De plus, les populations de cellules inflammatoires ( les monocytes, les macrophages et les leucocytes infiltrants) dans la matrice et péri matrice libèrent une variété de facteurs de croissance angiogéniques (facteur de croissance endothélial vasculaire, épidermique , facteur de croissance, facteur de croissance dérivé des plaquettes, interleukine-8, et cyclooxygénase 2) (69)(70). Ces facteurs angiogéniques favorisent par la suite l'angiogenèse, ce qui ouvre la voie pour une migration soutenue des kératinocytes dans les cavités de l'oreille moyenne grâce à la mise en place d'un nouveau réseau vasculaire. L'expression du ligand de chimiokine 27 (CCL27) aussi était plus élevée en cas de cholestéatome (71).

Collectivement, le recrutement de populations de cellules inflammatoires dans la matrice et la péri matrice et leurs facteurs de croissance angiogéniques associés ; sont une force importante entraînant la prolifération et l'agressivité du cholestéatome. De plus, la résorption de l'os est un mécanisme qui peut expliquer l'augmentation de l'ostéolyse associée à un cholestéatome acquis. Suivant le recrutement, les cellules mononucléées de la moelle osseuse sont multinucléées pour former des ostéoclastes .Plusieurs cytokines régulées dans le cholestéatome ont été mises en évidence pour favoriser la résorption osseuse inflammatoire, y compris l'interleukine-1, l'interleukine-6, l'interleukine 17, l'interféron bêta et les protéines liées aux hormones parathyroïdiennes (58)(72)(73). Des études récentes ont révélé que l'activation du récepteur du ligand kappa-B du facteur nucléaire (RANKL) et les métalloprotéinases matricielles (MMP) jouent un rôle central dans la destruction du tissu osseux par le cholestéatome (58)(74)(75).

Il a été démontré que la matrice est associée à la régulation de MMP (MMP1, MMP9, MMP10 et MMP12) ainsi comme régulation négative des métalloprotéinases inhibitrices des tissus (TIMP) (76)(77).

En résumé, la réponse immunitaire innée de l'hôte est une arme à double tranchant. Une réponse immunitaire appropriée de l'hôte pourrait offrir une protection contre les menaces infectieuses ; cependant excessive, la réponse immunitaire inflammatoire peut conduire à une croissance et une prolifération du cholestéatome.

### **Génétique du cholestéatome**

Des études récentes ont montré un lien entre la pathogénèse du cholestéatome et l'altération du potentiel génomique. La régulation positive et l'activation du récepteur du facteur de croissance épidermique (EGFR) et de ses ligand, facteur de croissance transformant alpha (TGF- $\alpha$ ), ont été observé dans plusieurs types de tumeurs. Surexpression de L'EGFR et le TGF- $\alpha$  ont également été détectés dans le cholestéatome, indiquant que la dérégulation de ces gènes peut être associée à l'initiation et à la progression du cholestéatome (78)(79). Enfin, des altérations de l'expression des proto oncogènes (c-myc et c-jun)(80), une régulation positive de connexine 26 , et la régulation négative de plusieurs suppresseurs de gènes de tumeurs (p53,p27,CDH18, 19 et ID4, PAX3, LAMC2 et TRAF2B) se sont avérés contribuer à la pathogénèse multifactorielle du cholestéatome.

La régulation positive de c-FLIP avec p53 inchangée suggère un équilibre altéré entre l'apoptose et l'anti apoptose, favorisant l'anti apoptose, et peut jouer un rôle dans la pathogénèse du cholestéatome (81).

Sur la base des preuves recueillies jusqu'à présent, le cholestéatome présente clairement des caractéristiques cliniques similaires à celles observées dans les néoplasmes, indiquant que le dérèglement du contrôle de la croissance cellulaire peut impliquer des altérations génomiques internes. Néanmoins, des recherches supplémentaires seront nécessaires pour révéler les mécanismes génomiques sous-jacents associés à la formation de cholestéatome.

## **IV. CLINIQUE**

### **IV.1. Symptômes**

Le cholestéatome évolue souvent de manière insidieuse, jusqu'à devenir invasif et symptomatique. Parfois, il se manifeste par une complication intra-temporale ou intracrânienne (82).

Un interrogatoire minutieux doit être mené afin de retracer l'histoire clinique et obtenir les premiers symptômes du cholestéatome, y compris la perte auditive, l'otorrhée, les acouphènes et les vertiges. Une otorrhée chronique, nauséabonde et une perte auditive progressive sont quasi pathognomoniques.

#### **IV.1.1. Otorrhée**

Une otorrhée indolore et nauséabonde persistante est spécifique du cholestéatome (83).

Contrairement à l'otite moyenne suppurée simple, l'otorrhée n'est pas abondante. Lorsque le cholestéatome est infecté, il ne répond pas aux antibiotiques systémiques. Si l'otorrhée persiste pendant une longue durée, la formation de polypes peut se produire.

#### **IV.1.2. Perte auditive**

Une surdité de transmission est une constatation fréquente dans le cholestéatome (84), car

L'érosion de la chaîne ossiculaire est fréquente (70 %) (85)(86); cependant, une audition relativement bonne pourrait être présente même si la chaîne ossiculaire est érodée, c'est le résultat de l'effet columellaire du cholestéatome lui-même ; les patients doivent être informés qu'il existe une possibilité de dégradation de l'audition suite à la chirurgie.

Des signes de surdité de perception peuvent indiquer une atteinte du labyrinthe.

#### **IV.1.3. Vertige**

Une érosion du labyrinthe osseux en particulier le canal semi-circulaire latéral, peut déclencher des vertiges ou un dysfonctionnement de l'équilibre.

#### **IV.1.4. Paralyse faciale**

La paralysie faciale peut être le premier signe d'un cholestéatome localisé dans le récessus épitympanique antérieur. L'atteinte du canal osseux du nerf facial par le cholestéatome se manifeste rarement par une paralysie faciale. Une paralysie faciale avec une membrane tympanique intacte associées à une surdité de transmission doivent faire penser à un cholestéatome siégeant au niveau du récessus épitympanique antérieur.

L'otalgie, les maux de tête, les vomissements et la fièvre ne sont pas des présentations typiques du cholestéatome ; cependant, leur apparition indique la possibilité de complications intratemporales ou intracrâniennes imminentes.

#### **IV.2. Examen clinique**

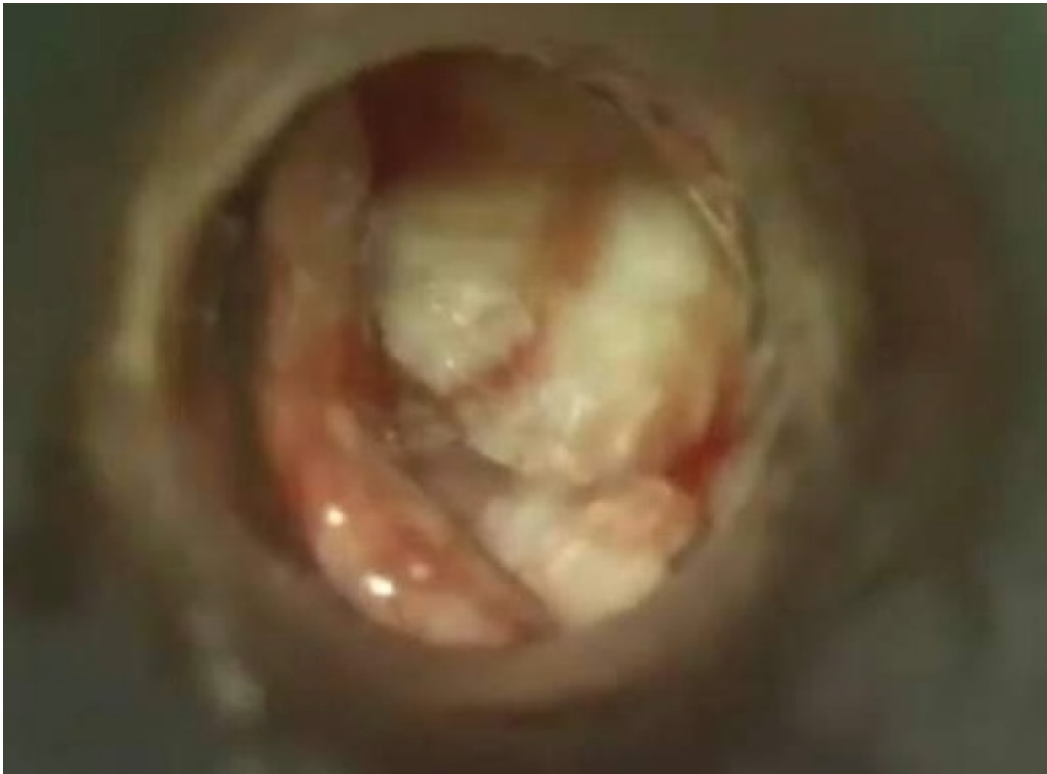Le diagnostic du cholestéatome est clinique et nécessite un bon nettoyage et aspiration des sécrétions avant l'examen otologique sous microscope. Les signes pathognomoniques sont une perforation marginale avec des débris de kératine s'étendant dans l'oreille moyenne, ou une poche de rétraction remplie de kératine. L'érosion du scutum et/ou de la chaîne ossiculaire peuvent être vues. Une poche de rétraction peut être observée, souvent dans l'attique et le quadrant postérosupérieur de la membrane tympanique. Du tissu de granulation ou un polype peuvent apparaître.

Dans le cas d'un cholestéatome congénital de l'oreille moyenne, une perle blanchâtre peut être vue derrière une membrane tympanique intacte.

Avant toute exérèse d'un polype, il faut être prudent ; car il peut être adhérent aux structures sous-jacentes importantes telles que les osselets ou le nerf facial.

L'examen de l'oreille controlatérale est indispensable, à la recherche d'un cholestéatome bilatéral, ou pour décider de la prise en charge thérapeutique adéquate en fonction de son état (87)





**Figure 31.** Image otoscopique d'un cholestéatome \*.

\*Collection images du service ORL et CCF du CHU de Bejaia.

### **IV.3. Formes cliniques**

#### **IV.3.1. Selon l'origine constitutionnelle**

##### **IV.3.1.1. Cholestéatome congénital**

Le cholestéatome congénital (CC) de l'oreille moyenne a été décrit pour la première fois par Howard House en 1953, et les critères de diagnostic ont été établis plus tard.

L'incidence des CC est estimée entre 4 et 24 % de tous les cholestéatomes chez l'enfant, mais les présentations chez l'adulte sont fréquentes et ne doivent pas être négligées (88)(89)(90).

L'âge moyen de survenue du CC varie de trois mois jusqu'à 77 ans avec une moyenne d'âge d'environ 7ans (91). Le cholestéatome congénital (CC) provient de restes épithéliaux aberrants suite à un défaut de développement laissés au moment de la fermeture du sillon neural et est associé à une prolifération accrue de cellules épithéliales kératinisantes (92). La présence d'un résidu épidermoïde dans le quadrant antérosupérieur de l'oreille moyenne chez le fœtus humain, sur la paroi latérale de la trompe d'Eustache, près de l'annulus, une incapacité à réabsorber les résidus épidermoïdes normalement présents dans les embryons entre la 10<sup>ème</sup> et la 33<sup>ème</sup> semaine de gestation a été observée (59). Il représente 4 à 9 % de toutes les lésions de la pyramide pétreuse (93). Il peut être classé en trois types : fermé (ou type kystique), ouvert (épithélium kératinisant plat) ou mixte si des caractéristiques fermées et ouvertes sont présentes (94). Bien que l'oreille moyenne soit la localisation la plus typique, de nombreux sites peuvent être impliqués, notamment l'os pétreux, le conduit auditif externe, ainsi qu'intracrânien, l'apophyse mastoïde, ce dernier apparaît être le site le moins atteint et le plus rare du cholestéatome congénital (89). Le diagnostic de CC doit toujours être envisagé chez les patients présentant des symptômes otologiques sans antécédent d'écoulement ou de processus infectieux. Le signe le plus fréquent est l'hypoacousie, des maux de tête, des douleurs ou des vertiges peuvent exister. Les présentations sont variables : lésion blanchâtre ressemblant à une perle derrière une membrane tympanique (TM) normale, sans antécédent d'otorrhée, d'infection, de perforation ou de chirurgie otologique antérieure, ou par une complication. Beaucoup de ces lésions envahissent souvent le labyrinthe et le canal de Fallope avant d'être diagnostiquées avec un retard diagnostique variable. Les critères proposés par Levenson et al. (95) et acceptées par de nombreux cliniciens sont les suivantes :

- 1- Une masse blanchâtre derrière une membrane tympanique normale,
- 2- Une pars flaccida et une pars tensa normales,
- 3- Aucun antécédent d'otorrhée ou de perforation,
- 4- Pas d'antécédents de chirurgie otologique,
- 5- Exclusion de l'atrésie canalaire et intramembraneuse et cholestéatomes géants,
- 6- Les épisodes antérieurs d'otite moyenne n'étaient pas les motifs d'exclusion ».

Le cholestéatome congénital est le plus souvent décrit comme étant situé dans la cavité de l'oreille moyenne, c'est-à-dire une perle de kératine familière dans le quadrant antérosupérieur du mésotympan juxtaposé au manubrium malléaire ou dans le deuxième emplacement le plus commun du quadrant postéro-supérieur derrière un tympan d'apparence saine (95)(96). La complication la plus fréquente est une paralysie faciale inexplicée (97)(98)(99).

Le traitement est chirurgical et dépend de l'étendue anatomique et de l'état fonctionnel du patient (fonction auditive et nerf facial).

#### **IV.3.1.2. Cholestéatome acquis**

Le cholestéatome acquis est subdivisé en cholestéatome primaire (cholestéatome de la pars tensa ou la pars flaccida) et le cholestéatome secondaire (100) (101)(102).

Le cholestéatome primitif acquis de l'oreille moyenne fait suite à une poche de rétraction de la membrane tympanique qui accumulerait l'épithélium desquamé et perdrait sa capacité d'auto nettoyage

Le cholestéatome secondaire acquis est considéré comme le résultat de la migration de l'épithélium à travers une perforation marginale dans la membrane tympanique (101).

La classification clinique du cholestéatome est décrite en fonction de la localisation du cholestéatome. Le cholestéatome peut se propager au-delà de l'os temporal, et cette propagation peut être extradurale ou intradurale. L'extension extradurale du cholestéatome a le plus souvent pour origine la fente de l'oreille moyenne et de la mastoïde, mais peut provenir de toutes les parties de l'os temporal, y compris l'apex pétreux et le conduit auditif externe (102) (103)(104).

L'étude de la littérature a montré qu'il n'y avait pas de norme pour le système de classification. Cependant, dans les études clinico-opératoires, différents systèmes de stadification et de classification sont utilisés. La classification basée sur le site d'origine du cholestéatome, qui le considère comme un facteur important pour le geste chirurgical et le pronostic, a été proposé par Tos et Lau (104)(105). Elle comprend les définitions des cholestéatomes de l'attique, des sinus et des tensa.

**Le cholestéatome attical** est le résultat de la rétraction de la pars flaccida ou membrane de Shrapnell, passant par l'aditus et atteignant l'antre, la mastoïde ou la cavité tympanique.

**Le cholestéatome du sinus tympani** est une séquelle de rétraction postéro-supérieure ou de perforation de la pars tensa, s'étendant jusqu'au sinus tympanique et à la partie postérieure de la membrane tympanique.

**Le cholestéatome de la pars tensa** est la pathologie qui survient suite à la rétraction de la pars tensa de la membrane tympanique impliquant l'orifice tympanique de la trompe auditive.

**Le cholestéatome acquis est classé en :**

1. Poche de rétraction cholestéatomateuse :

a) pars flaccida (cholestéatome de l'attique)

b) cholestéatome de la pars tensa.

c) combinaison du cholestéatome de la pars flaccida et de la pars tensa.

2. Cholestéatome non secondaire à une poche de rétraction :

a) cholestéatome secondaire à une perforation tympanique (cholestéatome acquis secondaire)

b) cholestéatome survenue après un traumatisme ou chirurgie otologique

**Système de stadification EAONO/JOS pour le cholestéatome acquis de l'oreille moyenne (106)**

**Stade I :** Cholestéatome localisé dans le site primitif.

**Stade II :** cholestéatome impliquant deux sites ou plus.

**Stade III :** cholestéatome avec complications extra crâniennes, notamment :

-Paralysie faciale

-Fistule labyrinthique avec risque d'atteinte du labyrinthe membraneux

-Labyrinthite

-Abscesses rétro-auriculaire ou fistule

-Abscesses zygomatique

-Abscesses cervical

-Destruction de la paroi du canal sur plus de la moitié de la longueur du conduit auditif osseux.

-Destruction du tegmen avec un défaut nécessitant une intervention chirurgicale

-Otite adhésive ; adhésion totale de la pars tensa

**Stade IV :** cholestéatome avec complications intracrâniennes :

- Méningite purulente
  
- Absès épidural
  
- Absès sous-dural
  
- Absès cérébral
  
- Thrombose sinusale
  
- Hernie cérébrale dans la cavité mastoïdienne

#### **IV.3.2. Particularités chez l'enfant**

La prévalence du cholestéatome dans la population pédiatrique est de 3 à 6 pour 100 000 (107). On distingue deux types de cholestéatome : acquis, qui touche aussi les adultes, et congénital, propre à l'enfance (59). Généralement diagnostiqué à un stade avancé, avec destruction totale de la chaîne ossiculaire.

Cliniquement, l'otorrhée et l'hypoacousie sont les symptômes les plus couramment retrouvés, souvent associées à des signes inflammatoires de l'oreille moyenne (muqueuse très inflammatoire) et à une otite séromuqueuse dans l'oreille controlatérale (103) (108)(109).

Le cholestéatome de l'enfant se caractérise par un taux plus élevé de récurrence et de résiduel (26.6%) surtout dans l'attique comparé à l'adulte (6.8%), due aux différences anatomiques et physiologiques et à l'immaturité du système immunitaire (110) (111).

Les complications de l'otite moyenne chronique cholestéatomateuse telles que les fistules labyrinthiques et la destruction du canal du nerf facial sont rares (112). Le traitement chirurgical vise à être le plus conservateur possible consistant à une tympanoplastie en technique fermée avec reconstruction ossiculaire, cependant la tympanoplastie en technique ouverte trouve encore sa place (Patients avec une petite mastoïde, des cellules mastoïdiennes limitées ou une proéminence importante des méninges).

Il y a eu une diminution -ces dernières années- du taux d'incidence du cholestéatome de l'oreille moyenne traité chirurgicalement. La diminution a été précédée d'une augmentation significative du taux d'incidence de l'insertion des aérateurs trans tympaniques (113). En ce qui concerne le taux du cholestéatome récidivant et résiduel, Charachon et al. ont rapporté un taux de 31% après une technique fermée chez l'enfant contre 16% chez l'adulte.

#### **IV.2.3. Le cholestéatome bilatéral**

On estime que les cholestéatomes congénitaux (CC) bilatéraux représentent moins de 3 % de tous les CC (114) (115). Ainsi, le CC bilatéral est plus rare que le cholestéatome acquis bilatéral (8 à 17 % de tous les cas de CC) (99). La prise en charge chirurgicale du CB doit être soigneusement planifiée afin de minimiser les effets du traitement sur la fonction auditive et la qualité de vie. L'expérience développée au cours de la dernière décennie a fourni des leçons importantes concernant la prise en charge la plus appropriée des enfants atteints de cette maladie. L'introduction de la chirurgie endoscopique entièrement trans canalaire a réduit la morbidité postopératoire, ce qui présente plusieurs avantages dans le cadre d'une maladie bilatérale, notamment l'évitement de la douleur de l'incision rétro-auriculaire, la dissection des tissus mous, le travail osseux prolongé sur l'os mastoïdien, et les rares complications d'une telle intervention (116).

Il est maintenant possible d'enlever la plupart des cholestéatomes limités, comme c'est le cas des cholestéatomes congénitaux par voie endoscopique trans canalaire mini-invasive (116)(117).

#### **IV.2.4. Cholestéatome et dysmorphie crânio-faciale**

La fente palatine (l'incidence du cholestéatome varie entre 1.8% et 9.2%)(118), le syndrome de Down( trisomie 21), le syndrome de Turner ( anomalie des chromosomes sexuels, dans lequel les petites filles naissent avec une absence partielle ou totale de l'un des deux chromosomes X (119)), des malformations cardiaques congénitales, le syndrome de Pierre Robin (rétrognathisme, glossoptose, fente vélo-palatine),Le syndrome de Smith Magenis (qui est une maladie génétique qui touche le chromosome 17 ,plus exactement le bras court ( 17p11.2 ) (120)) , chez ces malades dont le dysmorphisme facial existe, il entraîne une anomalie anatomique de la trompe auditive ce qui entrave ses fonctions physiologiques sur

L'oreille moyenne, ont un risque plus élevé de développer une otite moyenne chronique cholestéatomateuse. Le traitement chirurgical est le plus conservateur possible et consiste essentiellement en une tympanoplastie en technique fermée.

## **V. DIAGNOSTIC**

Le diagnostic de l'otite moyenne Chronique cholestéatomateuse est essentiellement clinique, basé sur une histoire clinique otologique, mais surtout les données de l'examen clinique, appuyé par les résultats de l'imagerie (TDM et / ou IRM des rochers), les examens audiométriques, et enfin par l'examen anatomo-pathologique. La question concernant l'utilité clinique de l'évaluation histopathologique de routine du cholestéatome a été exploré par Kircher et al. Bonne corrélation entre les constatations chirurgicales peropératoires et le diagnostic histopathologique du cholestéatome a été prouvé. Les données actuelles confirment que l'analyse histopathologique n'est pas obligatoirement requise pour le diagnostic de cholestéatome en l'absence de préoccupations relatives à d'autres pathologies.

### **V.1. Signes cliniques**

L'otorrhée fétide caractéristiques au cholestéatome, résistante aux traitements antibiotiques, l'hypoacousie, parfois otalgie, otorragie, vertiges ou des complications peuvent révéler la maladie.

### **V.2. Examen clinique**

L'examen clinique otologique bien fait avec un microscope ou un oto-endoscope après nettoyage et aspiration des sécrétions montre les débris de kératine dans l'oreille moyenne, typiquement au niveau de l'attique ou au niveau du quadrant postéro supérieur de la pars tensa, poche de rétraction remplie de kératine peut se voir, lyse des osselets ou du mur de la logette.



### **V.3.Explorations fonctionnelles auditive**

Les explorations audiométriques révèlent une surdité généralement de type transmissionnel, elle peut être mixte, parfois l'audition peut être normale (effet columellaire du cholestéatome).

### **V.4. Imagerie**

La TDM des rochers montre des signes pathognomoniques du cholestéatome entre autres, une opacité tissulaire nodulaire, à bords convexe, siégeant au niveau de l'attique ou méso- tympanique, elle peut combler les cavités postérieurs, associée à une lyse du scutum, des osselets surtout la branche descendante de l'enclume qui est fréquemment lysée, ou du tegmen. L'IRM trouve sa place en cas de complications intracrâniennes.

## **VI.COMPLICATIONS**

L'otite moyenne chronique est réputée par dangereuse du fait des complications qu'elle peut engendrer, que ce soit les complications extra ou intra crâniennes. Les complications des otites moyennes chroniques sont un problème courant dans les pays en voie de développement (121). Les facteurs responsables de ces complications dans ces pays pourraient être la pauvreté, le manque d'éducation, l'indisponibilité des établissements de santé et l'ignorance des symptômes auditifs. Dans les pays développés, cependant, les complications peuvent être causées par la résistance aux antibiotiques, et la modification de la virulence des organismes responsables. Il faut avoir à l'idée que le tableau clinique de telles complications peut être décapité avec l'utilisation d'antibiotiques (122) (123). Les complications extra crâniennes sont fréquentes par rapport aux complications intracrâniennes. Cependant, de multiples complications peuvent survenir. Les complications sont plus fréquemment observées chez les enfants que chez les adultes étant donné la fréquence accrue des otites moyennes chez les enfants en raison d'une trompe d'Eustache immature, d'une faible immunité, de la nature agressive du cholestéatome pédiatrique, d'un os temporal pédiatrique bien pneumatisé où la propagation du cholestéatome devient facile, et le plus grand taux des marqueurs inflammatoires dans le cholestéatome pédiatrique (10).

## **VI.1. Complications extracrâniennes**

### **Mastoïdite aigue**

La mastoïdite aiguë (MA) est une complication redoutée des otites moyennes chroniques surtout cholestéatomateuses, c'est une infection des cavités de l'oreille moyenne associée à des lésions destructives de l'os mastoïdien réalisant une ostéite. Elle est extériorisée ou latente. C'est la complication la plus fréquente des otites moyennes chroniques cholestéatomateuses. L'infection peut provoquer une ostéolyse des septa osseux ou de l'os cortical (mastoïdite coalescente), ce qui peut entraîner des complications intracrâniennes et extra crâniennes (124). Il est important de noter que 6 % à 17 % des patients diagnostiqués comme une mastoïdite aiguë peuvent développer des complications intracrâniennes.

La MA touche le plus souvent les enfants. Chez l'adulte, la MA a une évolution lente et des symptômes moins prononcés.

Le diagnostic de MA est clinique. L'imagerie est principalement utile pour détecter les complications, mais peut être demandée pour confirmer la suspicion d'une MA latente, exclure d'autres entités pathologiques qui peuvent imiter la MA ou caractériser la sévérité de l'atteinte mastoïdienne chez les patients qui n'ont pas répondu de manière satisfaisante au traitement conservateur et pour évaluer la nécessité d'une intervention chirurgicale. Un signe sensible d'infection mastoïdienne sévère en tomодensitométrie (TDM) est l'ostéolyse.

Son extériorisation temporo-zygomatique se présente comme infiltration volumineuse, rapidement fluctuante de la région temporo-zygomatique et pré tragiennne qui décolle et refoule le pavillon de l'oreille vers le bas. Les extériorisations cervicales résultent de l'effraction de la corticale de la pointe de la mastoïde réalisant l'abcès de Bezold (45). Depuis la généralisation des traitements antibiotiques, et l'amélioration des conditions de vie, sa fréquence a nettement diminué. Son traitement fait appel à une antibiothérapie par voie général, et traitement chirurgical du cholestéatome.

## **Fistule labyrinthique et labyrinthite**

La fistule labyrinthique est l'une des complications les plus courantes associées au cholestéatome avec une incidence de 4 à 12,7 % (125).

C'est une érosion de l'os endochondral recouvrant le labyrinthe. Les causes de la fistule labyrinthique induite par le cholestéatome sont encore mal comprises.

Le canal semi-circulaire latéral est le plus souvent concerné, suivi par le canal semi circulaire postérieur et le vestibule dans à peu près 1%, canal semi circulaire supérieur ou la cochlée (fistule du promontoire) sont encore plus rares (126). Le tableau clinique est fait d'une otorrhée trainante, une surdité, vertiges. La tomodensitométrie est l'imagerie de référence du cholestéatome et permet le diagnostic des complications liées à l'érosion osseuse. L'IRM est plus fiable pour le diagnostic d'une fistule périlymphatique en montrant soit :

- Une disparition de l'espace séparant le cholestéatome.
- Une inflammation labyrinthique.
- Un cloisonnement du liquide périlymphatique.

La dissection et l'éradication complète de la matrice du cholestéatome, y compris l'exposition et la fermeture du défaut osseux sous irrigation constante au sérum salé, sont les méthodes permettant d'obtenir une éradication complète de la maladie avec un risque beaucoup moindre de perte auditive sensorielle. Cette méthode de chirurgie appelée « technique sous l'eau » a été décrite pour la première fois en 2014 (127) (128).

Un traitement par corticostéroïdes par voie intraveineuse et des antibiotiques doit toujours être instauré.

Le traitement chirurgical consiste à une tympanoplastie en technique fermée ou ouverte classique, en laissant la région de la fistule en dernier, afin d'exposer le labyrinthe le moins possible (129), l'exérèse de la matrice du cholestéatome s'effectue sous irrigation continue de solution saline avec un mélange de corticoïdes et d'antibiotiques pour créer une protection complète sur la fistule, éviter la fuite de la périlymphe, et faciliter la séparation des plans, c'est la technique sous l'eau, des cotonnettes mouillées sont utilisées avec délicatesse pour respecter le labyrinthe membraneux.

Les fistules sont classées en peropératoire selon le degré d'atteinte du labyrinthe selon la classification de Dornhoffer et Milewski (130).

-**Type I** correspond à une destruction du périoste et de la couche médiale de la paroi osseuse.

-**Type II** caractérisé par la destruction de la couche interne du labyrinthe osseux réalisant un contact direct du cholestéatome avec l'espace périlymphatique et le labyrinthe membraneux.

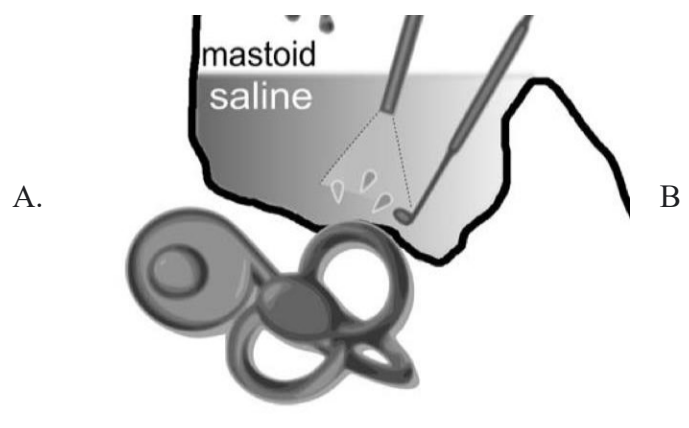
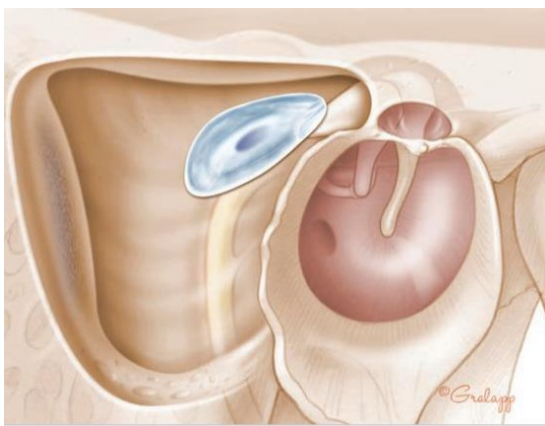
-**Type III** correspond à une destruction de toutes les couches du labyrinthe osseux avec invasion de la matrice de cholestéatome dans l'espace endolymphatique

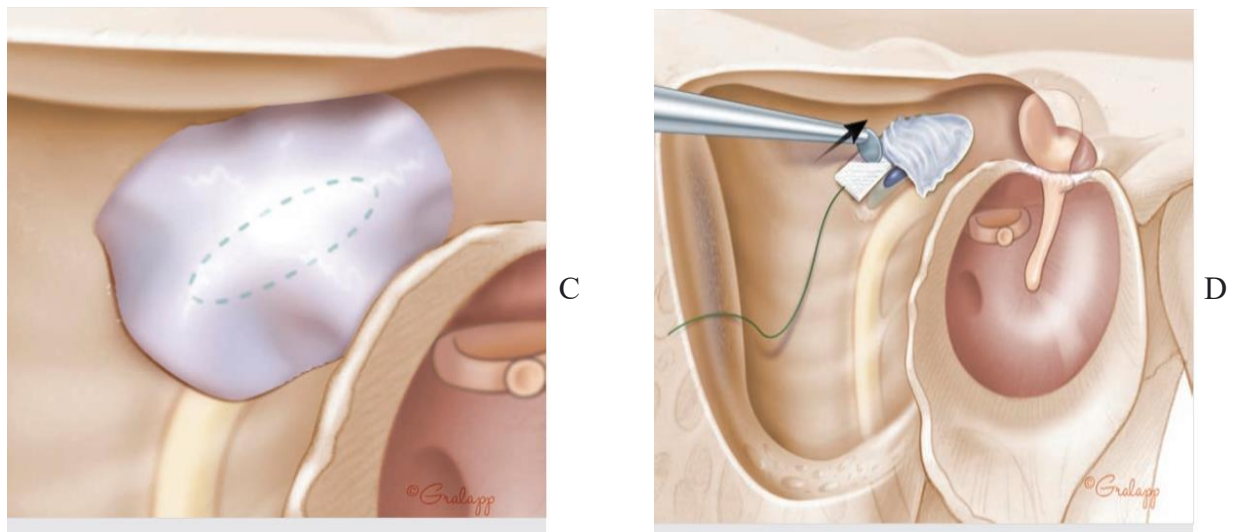
Et celle de Sanna, selon la taille de la fistule mesurée en peropératoire :

-**Type I** (petite) : 0,5-1 mm, **Type II** (modérée) : 1-2 mm, et **Type III** (large) : > 2 mm.

Le bone pâte mélangé à de la colle biologique est utilisé pour la couverture immédiate du défaut du labyrinthe osseux suivi par du tissu conjonctif, le fascia du muscle temporal généralement.

Concernant la reconstruction osseuse par des prothèses, celle-ci est réalisée lors d'une seconde intervention chirurgicale, généralement 1 an après l'exérèse initiale du cholestéatome.





**Figure 32.** Fistule du CSCL (15).

A. Fistule du CSL.

B. Technique sous l'eau (127).

C. Dissection de la matrice du cholestéatome avec une boule de coton.

D. Fistule du CSCL couverte avec de la poudre d'os et du fascia.

**La labyrinthite** est l'évolution ultime de la fistule labyrinthique, secondaire à la destruction de la coque du labyrinthe osseux, mettant ainsi à nu le labyrinthe membraneux. Se manifeste par de grandes crises de vertiges rotatoires, nystagmus, nausées, vomissements, signe de la fistule positif, ainsi qu'une surdité de perception. Peut-être séreuse secondaire à l'inflammation où les lésions sont réversibles ou purulente secondaire à l'invasion bactérienne où les lésions seront irréversible (131). Son traitement fait appel aux antibiotiques et corticoïdes par voie intra veineuse associée au traitement chirurgical du cholestéatome.

## **Paralysie faciale**

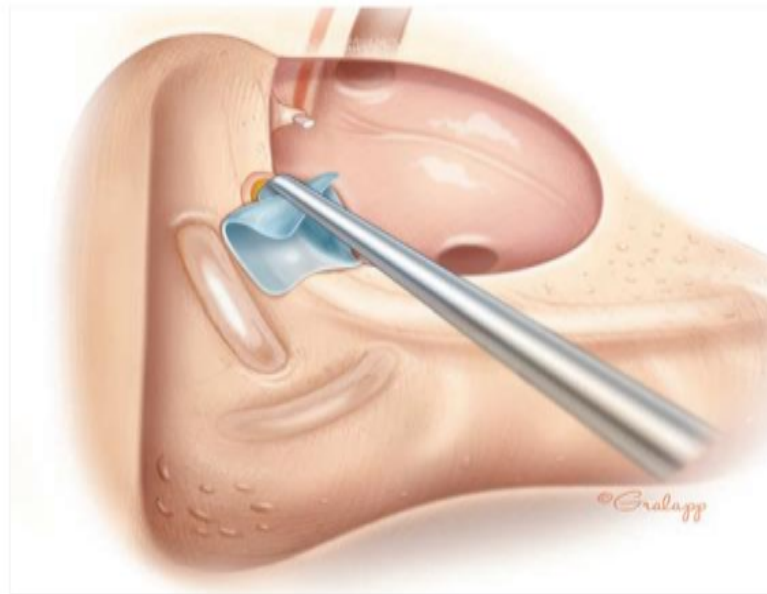
La paralysie faciale périphérique secondaire au cholestéatome est rare, sa fréquence est estimée à 1% (132), peut-être d'installation rapide ou progressive.

L'étiologie précise de la paralysie faciale n'est pas très bien connue mais on peut retenir différentes hypothèses. Une réaction inflammatoire directement au contact du nerf (qui peut être déhiscent (133)) ou un phénomène de compression directe par le cholestéatome générant un œdème du nerf, sont les deux hypothèses les plus probables. L'hypothèse d'une agression inflammatoire du tronc du nerf avec dégénérescence de l'épinèvre dans sa portion exposée directement par le cholestéatome ou par du tissu de granulation est confirmée par les études histologiques (134).

D'autres hypothèses restent discutées comme la présence de substances neurotoxiques secrétées par le cholestéatome, l'activation ostéoclastique directe ou via une pression par les squames épidermiques ou enfin par une variation des activités enzymatiques. La tomодensitométrie en haute résolution, examen de référence dans l'exploration du cholestéatome, est la technique la plus performante pour l'étude du canal facial.

Le traitement est une urgence chirurgicale nécessitant le repérage prudent de la portion tympanique et mastoïdienne du nerf facial, guidée par un monitoring du nerf facial sans réséquer aucun tissu sur son trajet. Il faut noter qu'il existe souvent du tissu inflammatoire hémorragique et que le saignement peut gêner l'identification du nerf facial dénudé, il est intéressant de retrouver le nerf facial dans des zones où le canal osseux est intact, et de suivre le nerf vers les zones où la dissection est plus difficile. Les repères les plus constants sont le croisement de la crête digastrique et de la partie la plus basse du nerf facial dans sa troisième portion intra pétreuse, et le linteau de la fenêtre ovale pour retrouver le coude du facial. La corde du tympan peut être aussi retrouvée par la tympanotomie postérieure et suivie jusqu'à découvrir son émergence et donc le plan du facial.

En cas de blessure ; type contusion ou échauffement, la corticothérapie est indiquée. Les interruptions anatomiques font l'objet d'une anastomose termino-terminale.



**Figure 33.** Dissection du cholestéatome du nerf facial (15).

### **Destruction du tegmen avec défaut**

Le défaut au niveau du tegmen de l'os temporal est dû le plus souvent à une otite moyenne chronique (surtout avec cholestéatome) et le défaut osseux peut être dû à une intervention chirurgicale antérieure ou à la pathologie elle-même.

C'est une affection relativement fréquente. Il peut être associé à une fuite de liquide céphalo rachidien (LCR) ou méningo-encéphalocèle.

Cliniquement, les défauts osseux du tegmen peuvent être asymptomatiques ou associés à des symptômes otologiques non spécifiques : surdité, acouphènes, vertiges ou instabilité, sensation d'oreille pleine et otorrhée chronique. Parfois, cela peut entraîner des complications neurologiques graves telles que la méningite, abcès épidual ou épilepsie (129).

Le but du traitement chirurgical est de restaurer l'intégrité ostéo-durale et de séparer le contenu des cavités de l'oreille moyenne du contenu endocrânien et de réséquer la matrice du cholestéatome. Dans les formes d'épidermisation en nappe qui sont difficiles à contrôler car le plan de séparation avec la dure-mère n'est pas évident. Il peut être utile de coaguler doucement à la bipolaire la dure mère sous irrigation de manière à carboniser de possibles reliquats épidermiques mal individualisés.

Concernant la restauration de l'intégrité ostéo-durale, l'approche est soit trans-mastoïdienne avec oblitération à l'aide du cartilage, os cortical, de granules de verre bioactif S53P4, pour prévenir un prolapsus méningé si le défaut est au-delà de 1 cm. Une blessure durale doit être réparée avec un greffon musculaire fixe avec de la colle biologique, de la poudre d'os et un recouvrement conjonctif. Toute hernie de matière cérébrale doit être reséquée plutôt que réintégrée, puis on procède à la même technique de réparation. L'approche de la fosse crânienne moyenne (MCFA) est réservée pour les défauts larges (135).

## **VI .2. Complications intracrâniennes**

### **Méningite purulente**

La méningite otogène est la complication intracrânienne la plus communément retrouvée avec une incidence de 0.32% à 0.42% (136).

La proximité des cavités mastoïdiennes aux méninges explique la survenue de ces complications intracrâniennes favorisées par la déhiscence du tegmen.

Cliniquement, c'est des malades qui ont toujours une histoire otitique, avec otorrhée fétide et hypoacousie, associée à des signes neurologiques tel que les céphalées, photophobie, raideur de la nuque, altération de l'état mental, température > 38°C (137).

La TDM cérébrale est l'examen de référence qui montre généralement un défaut du tegmen engendrant les complications intracrâniennes avec des signes en faveur de l'otite moyenne chronique cholestéatomateuse.



L'imagerie par résonance magnétique cérébrale montre la non-suppression du signal de récupération d'inversion atténué par le liquide autour des lobes temporal et occipital en faveur de la méningite (137), et est utile pour compléter la TDM pour la détection d'autres complications intracrâniennes.

Le traitement est médico-chirurgical et consiste à une antibio-corticothérapie par voie générale (adaptée en fonction du germe retrouvé dans l'étude cyto bactériologique du liquide céphalorachidien après ponction lombaire) associée au traitement chirurgical du cholestéatome.

### **Abcès cérébral**

L'abcès cérébral est une complication grave des otites moyennes chroniques cholestéatomateuses. Le site de l'abcès le plus courant est le lobe temporal, suivi du cervelet.

Le taux de mortalité par abcès cérébral a été rapporté dans la littérature comme 33% (138) et dans d'autres études à 20 % (139).

La recommandation actuelle du traitement de l'abcès cérébral est d'effectuer une mastoïdectomie au cours de la même séance que le drainage de l'abcès cérébral si le patient peut tolérer une anesthésie générale (140).

### **Empyème épidural et/ou sous-dural**

L'empyème épidural se développe lorsque des résidus purulents et du tissu de granulation s'accumulent entre l'os mastoïdien et la dure-mère. Survient lors des otites moyennes chroniques cholestéatomateuses. L'infection traverse la mastoïde jusqu'aux fosses intracrâniennes. Une voie supplémentaire de propagation est la thrombophlébite localisée. Il peut survenir avec une thrombose du sinus sigmoïde en raison de la proximité de l'espace épidural avec le sinus sigmoïde (141). Un empyème sous-dural se forme de manière similaire mais implique une érosion à travers la dure-mère, avec un taux d'incidence inférieur à 0.1% (122). Les symptômes peuvent être aspécifiques, mais des signes de méningisme (symptômes de méningite sans pathologie des méninges) ainsi qu'une hémiplégie et une aphasie sont souvent observés (142).

La TDM ou l'IRM cérébrale sont un bon outil diagnostique associées à la symptomatologie et à l'histoire clinique, la TDM montre une collection extra-axiale avec un liseré hyperdense, située au plancher de la fosse crânienne moyenne avec un œdème cérébral vasogène associé à des signes évocateurs d'une otite moyenne chronique cholestéatomateuse. Une fois établie, l'abcès sous dural peut entraîner de multiples abcès cérébraux par propagation thrombo-phlébitique

Une évaluation neurochirurgicale urgente est obligatoire. Des antibiotiques par voie générale à long terme et traitement chirurgical du cholestéatome sont indiqués.

### **Thrombose du sinus latéral**

La thrombose du sinus latéral secondaire au cholestéatome est une complication rare depuis l'avènement des antibiotiques, cependant elle reste une complication dangereuse et représente 3% de l'ensemble des complications (143).

La proximité du sinus sigmoïde à la mastoïde, permet à l'inflammation adjacente d'activer les plaquettes et la fibrine, entraînant éventuellement un thrombus mural.

Il n'existe pas de signe clinique spécifique de la thrombose veineuse cérébrale otogénique, seule l'imagerie cérébrale permet d'en faire la distinction avec les autres complications cérébro-méningées. Un signe clinique aspécifique rencontré en pédiatrie est la paralysie de l'un ou des deux nerfs abducens (VI<sup>ème</sup> paire), liée à l'hypertension intra- crânienne secondaire à l'hydrocéphalie créée par le défaut de drainage veineux (144). La pratique d'une TDM, ou plus rarement d'une IRM, est nécessaire à la prise en charge préopératoire (143) (145) (146).

L'hyperdensité spontanée du sinus à la TDM cérébrale peut faire évoquer le diagnostic, mais le signe du delta vide est pathognomonique. Une imagerie spécifique par phlébo scanner ou IRM est indiquée au moindre doute pour authentifier la thrombose et son extension et montre un hyper signal intraluminal en pondération T1 et T2 (147).

Le risque évolutif spontané est le développement d'une hydrocéphalie en l'absence de reperméabilisation du sinus latéral (144). La prise en charge de la thrombose du sinus latéral est médico-chirurgicale, combinant l'éradication du foyer infectieux par l'antibiothérapie à large spectre, la chirurgie otologique consistant à une mastoïdectomie et chirurgie du cholestéatome. En faisant attention lors de la dissection de la matrice, car une blessure veineuse peut arriver mais qui se tarie par du tamponnement avec du surgicel, si la plaie est large, elle nécessitera un patch musculaire, si le dôme de la jugulaire est atteint, une hypotympanotomie est nécessaire, associée au traitement de la complication thrombotique veineuse par une anticoagulation curative voire, plus rarement, par un complément du traitement chirurgical, le sinus sigmoïde est squelettisé avec une élimination soignée des tissus de granulation, drainage des abcès péri sinusiens s'ils existent, incision de la paroi sinusale et évacuation des caillots infectés sans traumatiser la paroi durale médiale. La veine jugulaire interne peut être ligaturée. La mortalité a nettement diminué depuis l'ère des antibiotiques, cependant elle représente 5 à 10% (148).

## **QUATRIEME PARTIE : CHIRURGIE**

# **Chapitre I : L'ANESTHESIE DANS LA CHIRURGIE DE L'OTITE MOYENNE CHRONIQUE CHOLESTEATOMATEUSE**

## **1.Consultation préanesthésique**

Dans le cadre de la préparation à l'intervention chirurgicale, la consultation sert à évaluer l'état général du patient et à apprécier les tares associées.

## **2.Type d'anesthésie**

La chirurgie de l'otite moyenne chronique cholestéatomateuse s'effectue dans la plupart des cas sous anesthésie générale quel que soit la technique chirurgicale employée.

Une anesthésie locale peut être utilisée en cas d'abord trans canalaire, pour révision fonctionnelle.

# **Chapitre II : TECHNIQUES CHIRURGICALES**

La chirurgie de l'otite moyenne chronique cholestéatomateuse a pour but d'éradiquer la maladie, de limiter le taux des récurrences en assurant une bonne aération des cavités de l'oreille moyenne, de prévenir les complications, de restaurer au mieux la fonction auditive et en assurant une bonne qualité de vie.

Classiquement il existe deux grands types de chirurgie de l'otite moyenne chronique cholestéatomateuse : Technique fermée, c'est la tympanoplastie en technique fermée dite technique conservatrice (ou reconstructrice) car elle conserve ou restaure le cadre postéro-supérieur osseux du conduit auditif externe.

Et la technique ouverte, c'est la tympanoplastie en technique ouverte, dite radicale car elle sacrifie le cadre postérosupérieur osseux du conduit auditif externe, appelée encore cavité d'évidement.

Quel que soit la technique adoptée par le chirurgien, l'une ou l'autre ont des indications bien précises, des avantages et des inconvénients.

Dans les deux techniques, la technique du comblement osseux est utilisée, là encore, cette technique a prouvé son efficacité dans la chirurgie du cholestéatome notamment dans les récidives.

A côté de ces techniques, il existe des variantes chirurgicales, telles que l'atticotomie trans canalaire ou encore la chirurgie endoscopique qu'on va détailler par la suite.

Dès que le diagnostic du cholestéatome est posé, le chirurgien est dans l'obligation d'informer le patient sur sa maladie, l'évolution sans traitement, les différentes techniques chirurgicales qui existent et l'argumentation du choix de la technique qui lui sera adaptée, les complications possibles de la chirurgie essentiellement le risque de résiduel et de récurrence.

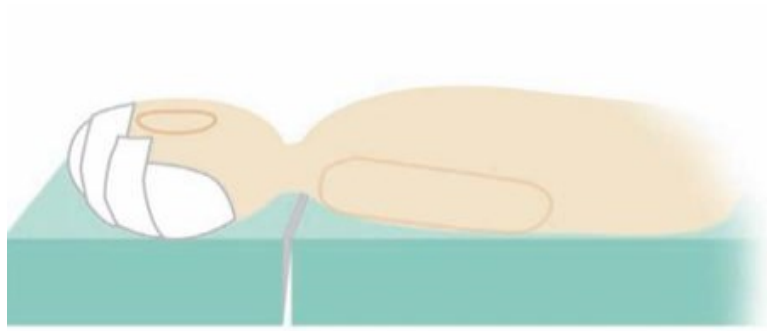
La boîte de chirurgie est celle de la chirurgie de l'oreille moyenne sous microscope avec un moniteur du nerf facial.

## **1. Techniques de référence**

### **1.1. Tympanoplastie en technique fermée**

#### **1.1.1. Installation du patient**

Le malade est allongé sur la table opératoire, en décubitus dorsal, en proclive, la tête non fixée et légèrement tournée du côté opposé sans tension jugulaire, le plan de la corticale mastoïdienne est à l'horizontale.

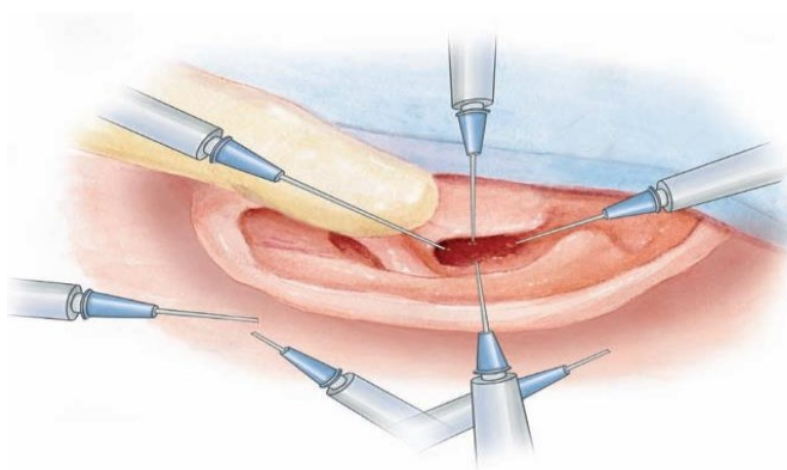


**Figure 34.** Position opératoire (149).

Le moniteur du nerf facial est positionné. Infiltration avec une solution au sérum adrénaliné (pour faciliter le décollement et diminuer le saignement) du sillon rétro auriculaire, du CAE, ainsi que du site de la greffe pour la reconstruction.

L'anesthésie locale est réalisée par injection de lidocaïne 1% et épinéphrine 5 µg/mL.

La technique de Plester est utilisée, qui consiste en quatre injections sous-périostées pour la paroi du conduit auditif à 12, 3, 6 et 9 heures.



**Figure 35.** Technique d'infiltration (149).

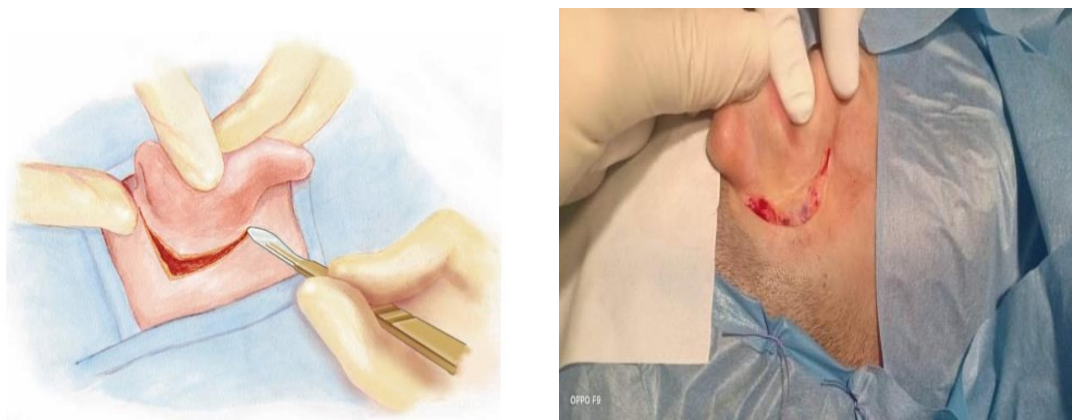
Badigeonnage aux anti septique de toute la région auriculaire et temporale (qui doit être préalablement rasée), et mise en place de champs opératoires, mise en place d'une mèche de gaze dans le méat auditif externe.

L'opérateur est assis sur un tabouret du côté de l'oreille à opérer, l'aide se place à la tête et à gauche de l'opérateur, l'instrumentiste avec la table d'instrumentation à droite du chirurgien, le microscope en face du chirurgien.

### **1.1.2. Abord des tissus mous**

#### **Incision rétro-auriculaire et prélèvement de la greffe**

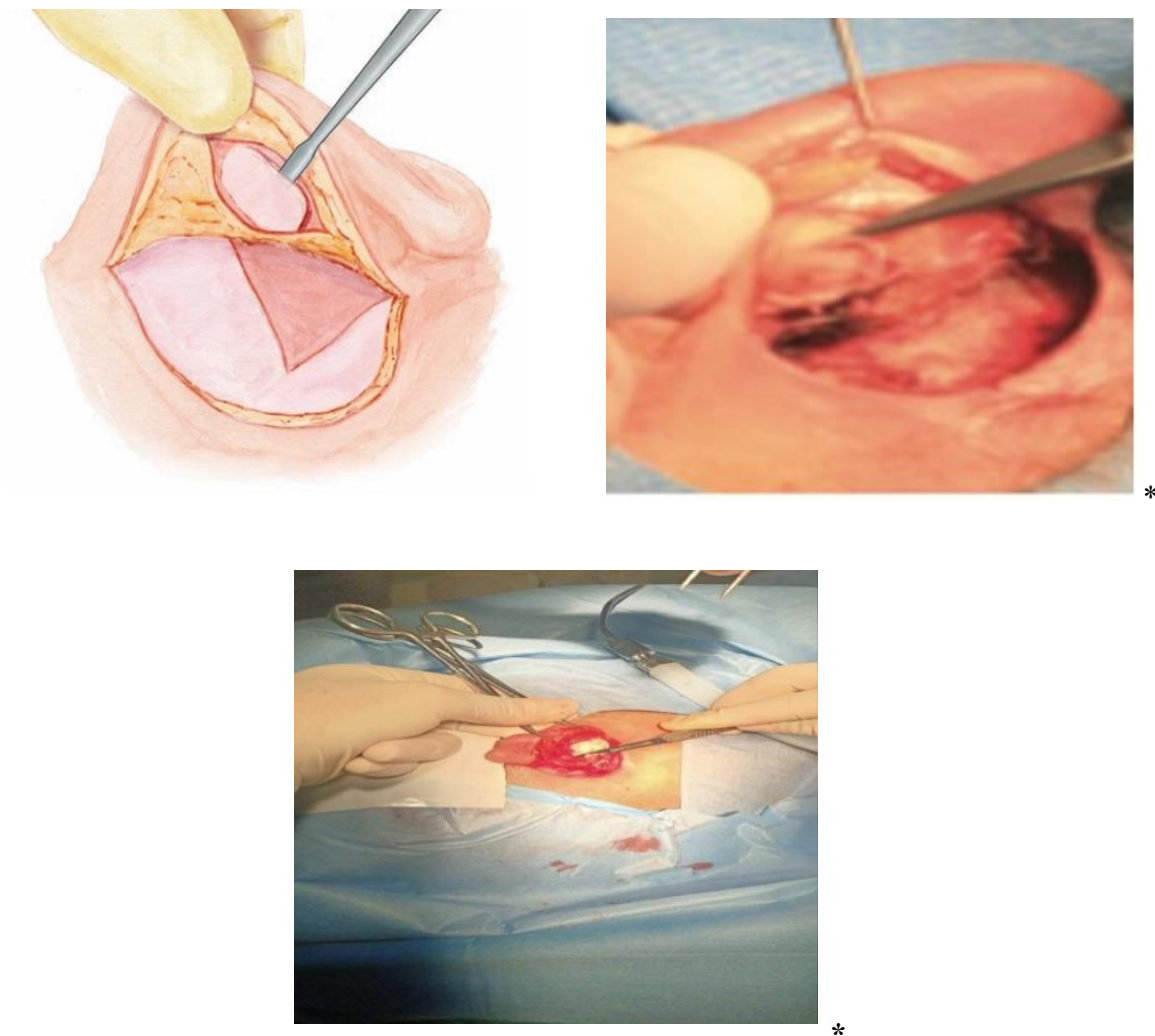
L'incision est tracée dans le sillon rétro-auriculaire ou un peu plus en arrière à la limite d'implantation des cheveux surtout chez les enfants à cause de la superficialisation du nerf facial à ce niveau qui va du niveau de la racine de l'hélix jusqu'à la pointe de la mastoïde. Cette incision intéresse les plans cutané et sous-cutané, jusqu'au plan du muscle temporal. Le prélèvement de la greffe se fait généralement à ce temps-là, le cartilage et le péricondre conchale sont les plus utilisés.



**Figure 36.** Incision rétro auriculaire (149).


\*Collection images du service ORL et CCF du CHU Bejaia.





**Figure 37.** Prélèvement de greffe et du cartilage de conque (149).

\*Collection images du service ORL et de CCF du CHU Bejaia.

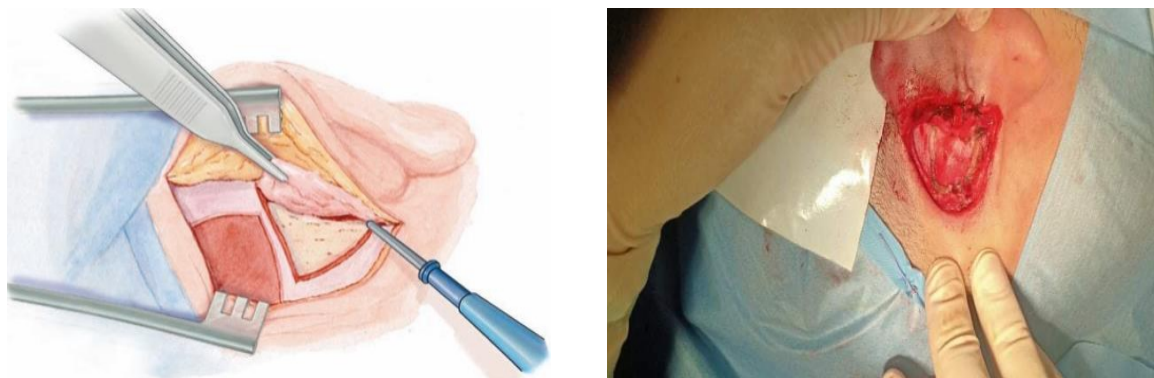


**Figure 38.** Préparation de la greffe \*

\*Collection images du service ORL et CCF du CHU de Bejaia.

### Le lambeau musculopériosté

Confection du lambeau musculo-périosté à charnière antérieure. Le décollement se fait jusqu'à la partie postérieure du CAE. L'épine de Henlé est repérée et fraisée (si elle est gênante) de manière à permettre une vue sans obstacle sur la totalité du CAE. Le CAE est incisé à la lame froide environ à mi-hauteur à l'endroit de changement de couleur, et mise en place d'un écarteur orthostatique afin d'écarter vers l'avant la partie cartilagineuse du CAE.



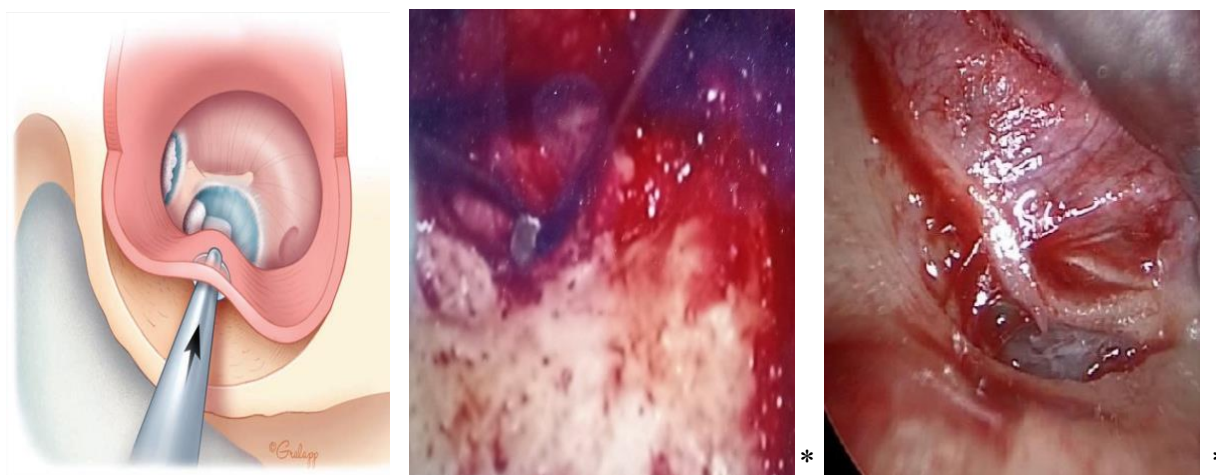
\*

**Figure 39.** Confection du lambeau musculopériosté (149).

\*Collection images du service ORL et CCF du CHU de Bejaia.

## **Le lambeau tympanoméatal et l'ouverture de la caisse du tympan**

Le lambeau tympanoméatal est élevé et l'annulus déjanté du sulcus en commençant par les zones exemptes de cholestéatome (hypotympanum et protympanum supérieur en général), de manière à ne pas créer de tension lors de la dissection de la matrice et ainsi de limiter les risques de sa rupture. L'entrée dans la caisse se fait dans des zones exemptes de cholestéatome, en général hypotympanum et protympanum antérieur en avant du col du marteau. Le CAE est oblitéré temporairement avec du Gelfoal® ou du Gélita® de manière à éviter l'accumulation de la poudre d'os lors du temps mastoïdien.



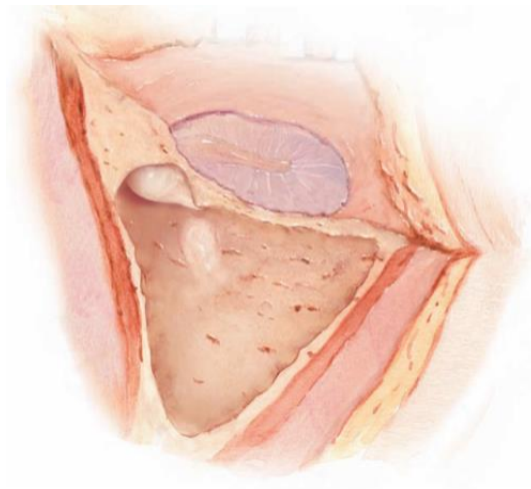
**Figure 40.** Confection du lambeau tympanoméatal (15).

\*Collection images du service ORL et CCF du CHU de Bejaia.

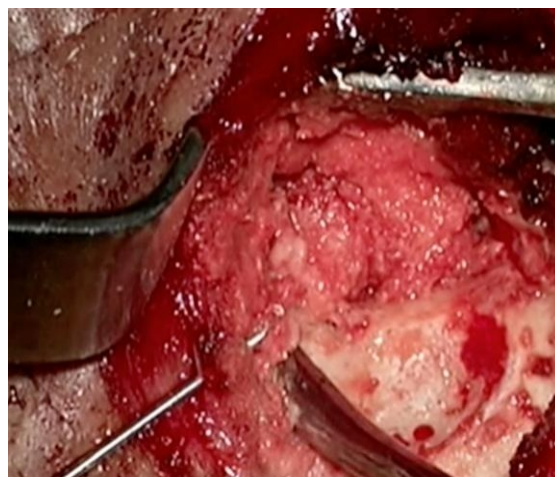
### **1.1.3. Temps osseux**

#### **Antro-attico-mastoïdectomie**

Une mastoïdectomie première est réalisée en commençant le fraisage dans le triangle d'attaque de la mastoïdectomie, toutes les cellules mastoïdiennes sont ouvertes, à ce moment-là, la poudre d'os est recueillie dès le début du fraisage (pour le comblement) et le recueil s'arrête dès que les cellules mastoïdiennes sont aperçues (dès que le saignement débute).



**Figure 41.** Confection de la mastoïdectomie (149).

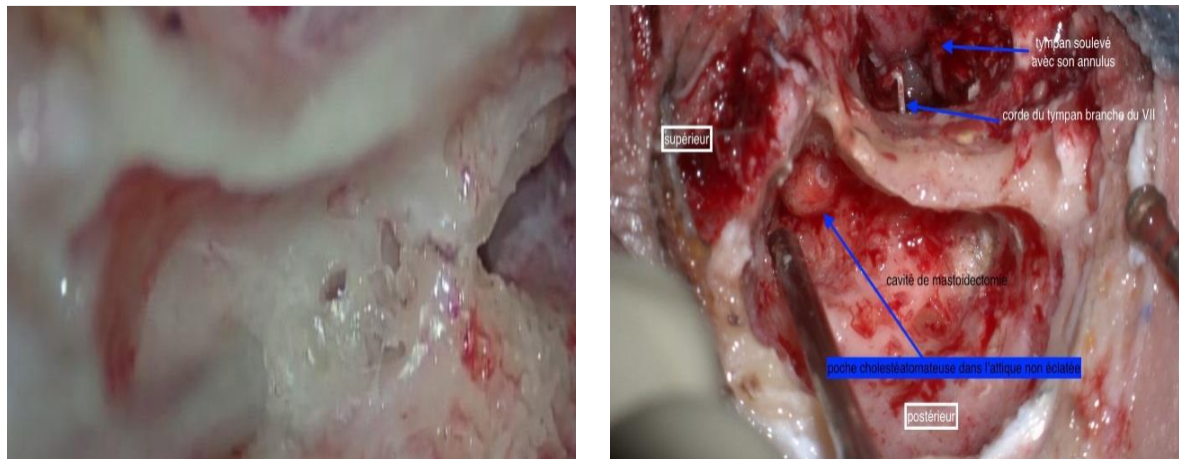


**Figure 42.** Recueil de la poudre d'os\*

\*Collection images du service ORL et CCF du CHU de Bejaia.

L'identification de l'antre est déterminée par la bissectrice des deux lignes, une étant parallèle à la partie supérieure du CAE, l'autre parallèle à son bord postérieur ou bien il est repéré derrière la moitié supérieure du CAE directement derrière l'épine de Henlé, dans la zone criblée rétro méatique de chipaut .Le fraisage est poursuivi jusqu'à identification du relief du canal semi-circulaire latéral (CSCL), qui est considéré comme le premier repère constant dans toute chirurgie otologique par les cavités postérieures ,si ce dernier n'est pas recouvert par le cholestéatome. Le fraisage est étendu en suivant les cellules mastoïdiennes, ce qui devient difficile en cas de condensation post otitique

La squelettisation de la dure-mère temporale en haut et du sinus latéral en arrière conserve une coquille osseuse, qui peut manquer en cas de déhiscence. L'axe d'attaque des fraises doit rester parallèle au plan de la dure-mère et du CAE en épousant sa convexité.



**Figure 43.** Antro-attico-mastoïdectomie\*

\* Collection images du service ORL et CCF du CHU de Bejaia.

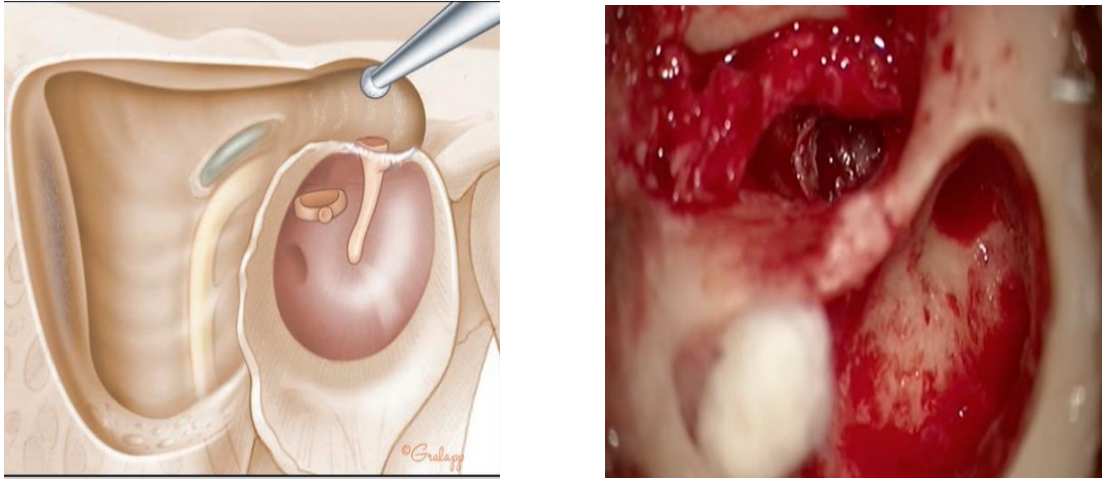
### **Tympanotomie supérieure et postérieure**

Le moniteur du facial doit être installé et fonctionnel.

Lors de l'atticotomie, la vigilance est de mise lors de la découverte de l'enclume ; son ébranlement ou sa luxation par un fraisage intempestif, peut avoir de fâcheuses conséquences cochléaires. Dès que l'enclume est visible, on en réalise la dépose précoce par l'arrière de manière à limiter les mobilisations de la chaîne, source de labyrinthisation si elle est continue. La dépose de l'enclume permet aussi d'assurer l'éradication du cholestéatome, sans être gêné par les osselets.

La tête du marteau peut être source de gêne, il ne faut pas hésiter à sacrifier la tête par section au col, ou par dépose de la totalité de l'osselet après avoir disséqué le plan d'attache à la membrane tympanique ; cela n'a pas de retentissement sur le pronostic fonctionnel de la reconstruction ossiculaire.

La poursuite de l'atticotomie d'arrière en avant et le plus antérieurement possible réalise la tympanotomie supérieure permettant un contrôle de tout l'attique jusqu'à l'attique antérieur et l'ouverture du récessus épitympanique antérieur et de la cellule sus-tubaire après fraisage du cog.



**Figure 44.** Résection de la tête du marteau, fraisage du cog et accès à l'épitympan antérieur (15).

\* Collection images du service ORL et CCF du CHU de Bejaia.

Les règles de la tympanotomie postérieure doivent être respectées : mastoïdectomie suffisamment élargie vers l'arrière pour permettre aux fraises d'aborder la tympanotomie postérieure dans un plan tangent et non latéral par rapport au trajet de la portion mastoïdienne du nerf facial, alésage de la paroi postérieure du CAE. Fraisage sous arrosage permanent de la zone de tympanotomie postérieure. Deux descriptions sont retrouvées dans la littérature : celle de la recherche du trajet mastoïdien du nerf facial puis abord de la tympanotomie postérieure après ce repérage ; et celle de l'attaque directe dans la zone inter-facio-chordale. Cette tympanotomie postérieure en cas d'otite chronique cholestéatomateuse se fait après dépose de l'enclume première et à partir de la fossa unculdis sans laisser de pont osseux de protection (contrairement à la chirurgie de l'implantation cochléaire). La zone d'attaque qui est de forme triangulaire se situe au niveau de la fossa unculdis déshabillée, dans un plan strictement horizontal (on rappelle l'importance de la position opératoire du patient), en débutant légèrement latéralement par rapport au dôme du canal semi-circulaire latéral. La corde du tympan donne la limite latérale à ne pas dépasser). Le fraisage se fait à la demande dans la fenêtre chordo-faciale.

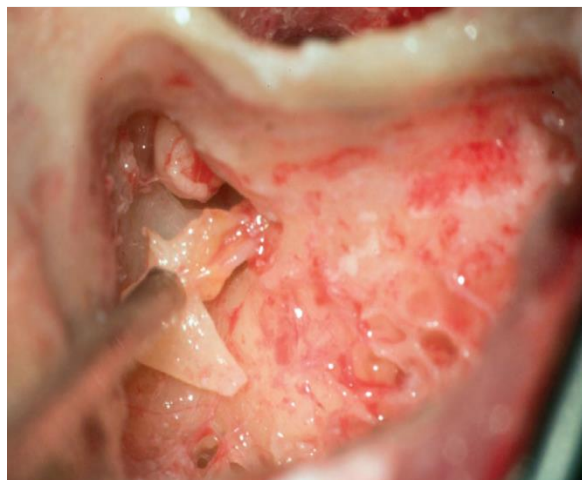## **Tympanotomie postérieure**

L'extension de la tympanotomie postérieure se fait à la demande, selon l'extension du cholestéatome :

- Vers le bas en direction de l'hypotympanum, avec la nécessité dans certains cas de sacrifier la chorde. Il faut se souvenir que le trajet du nerf facial dans sa portion mastoïdienne devient de plus en plus latéral vers son émergence au trou stylo-mastoïdien et que plus l'extension de la tympanotomie postérieure est basse, plus la possibilité de rencontrer le nerf facial est importante
- Et antérieurement et médialement pour contrôler le récessus facial et le sinus tympani qui sont plus ou moins accessibles par cette voie selon leur profondeur.

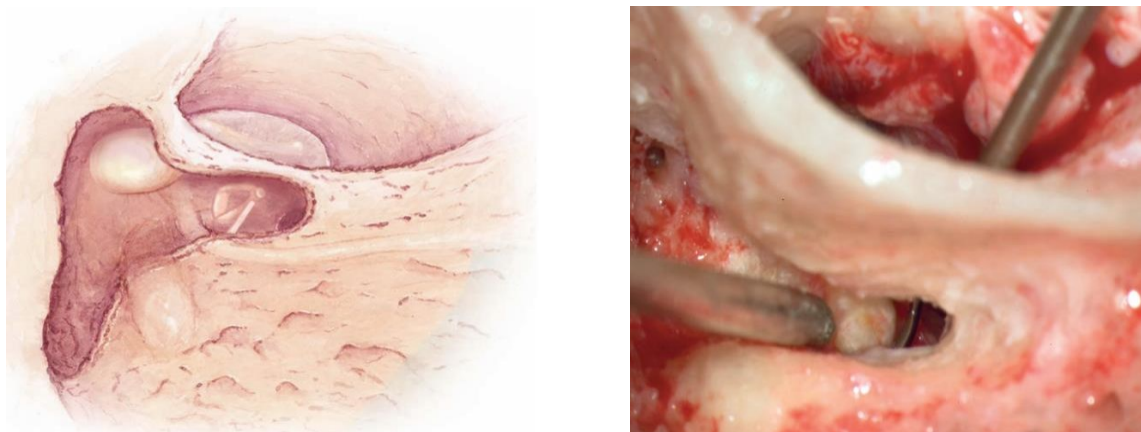
La découverte du récessus facial et du sinus tympani, lorsqu'ils sont profondément développés vers l'arrière, peut nécessiter de fraiser largement le canal du nerf jusqu'à en découvrir le tronc. Si le contrôle du récessus facial est souvent aisé par la tympanotomie postérieure, celui du sinus tympani est plus difficile selon son degré de profondeur (150).

Pour améliorer le contrôle, on peut basculer la table le plus possible vers l'opérateur, essayer une vision par voie endaurale et employer les miroirs de Zini ou des optiques à 30°. Certains cholestéatomes se développent dans un sinus tympani très profond et il n'est pas possible de les contrôler par une tympanotomie postérieure large. L'usage des optiques est alors possible.



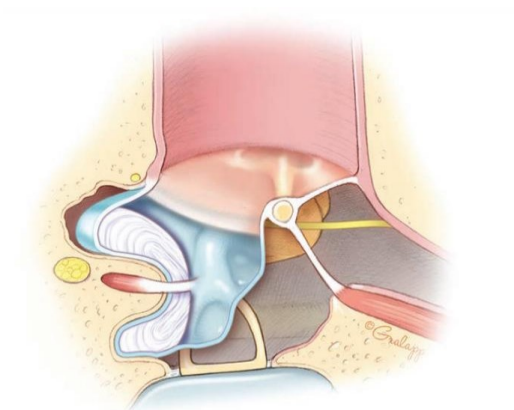
**Figure 45.** Exérèse de l'enclume lésée\*.

\* Collection images du service ORL et CCF du CHU de Bejaia.



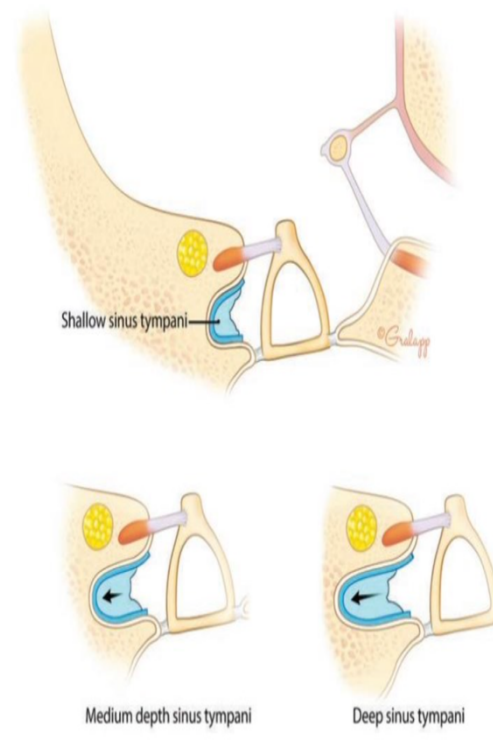
**Figure 46.** Tympanotomie postérieure (149).

\* Collection images du service ORL et CCF du CHU de Bejaia.



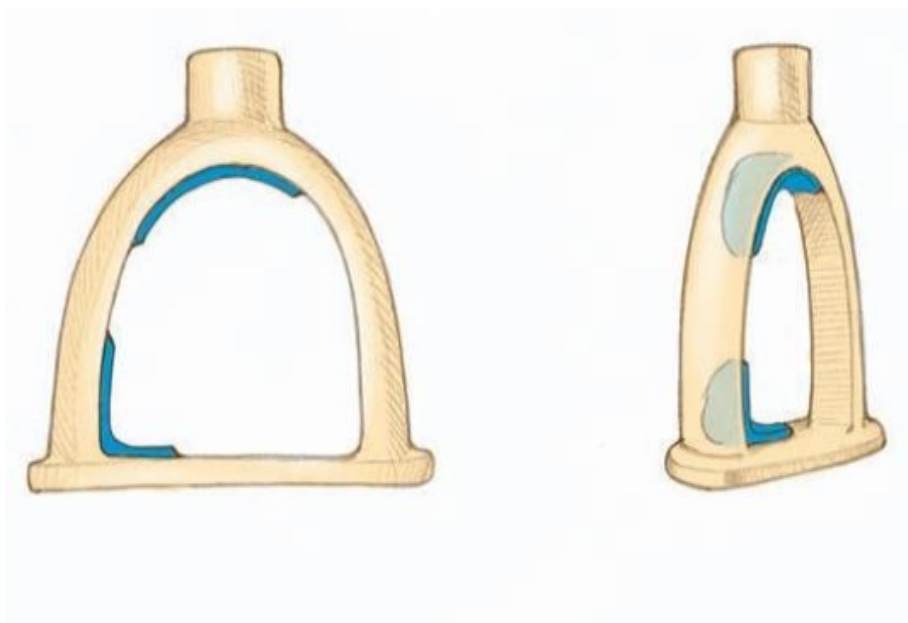
**Figure 47.** Cholestéatome envahissant le récessus facial et le sinus tympani (15).





**Figure 48.** Différentes profondeurs du sinus tympani (15).

Concernant l'étrier, la dissection de la matrice est un temps délicat. En cas de présence du tendon du muscle stapédien, il faut le suivre d'arrière en avant de manière à retenir l'étrier d'une mobilisation. En cas d'invasion entre une arche stapédienne intacte, l'utilisation du laser est alors indiquée pour vaporiser les branches (CO<sub>2</sub> ou KTP [potassium, titanyl, phosphate]) sous faible intensité.



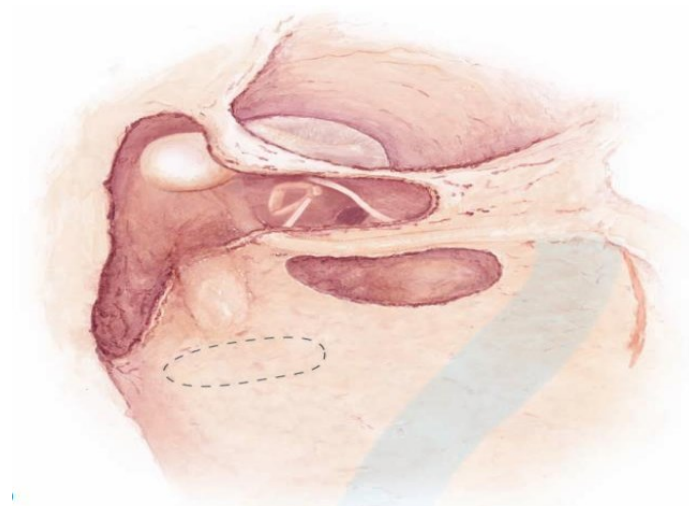
**Figure 49.** Matrice sous l'arche stapédienne (15).

Une encoche osseuse du cadre postérieur et supérieur peut être nécessaire de manière à voir la partie postérieure de la platine. Une fracture platinaire doit faire l'objet d'un greffon conjonctif pour prévenir une fistule labyrinthique.

Au cas où la fenêtre ronde se trouve envahie, la membrane secondaire du tympan doit être respecter lors de la dissection de la matrice du cholestéatome.

**Alternative à la tympanotomie postérieure : voie inter sino faciale ou sous faciale :**

Cette voie est réservée au cholestéatome développé dans un sinus tympani très profond, ou sous la troisième portion du nerf facial. Son attaque se fait sous le bloc labyrinthique postérieur, le nerf facial doit être découvert sur toute sa longueur au niveau de sa portion mastoïdienne et la pointe de la mastoïde entièrement fraisée. Parfois le sinus sigmoïde doit être exposé et déprimé pour obtenir une meilleure vue. Les cellules rétro faciales sont ouvertes à l'aide d'une fraise diamantée jusqu'à ce que le sinus du tympan soit atteint. Les risques de cette voie sont une blessure du nerf facial dans sa face médiale et l'ouverture du canal semi-circulaire postérieur à sa partie basse (149).

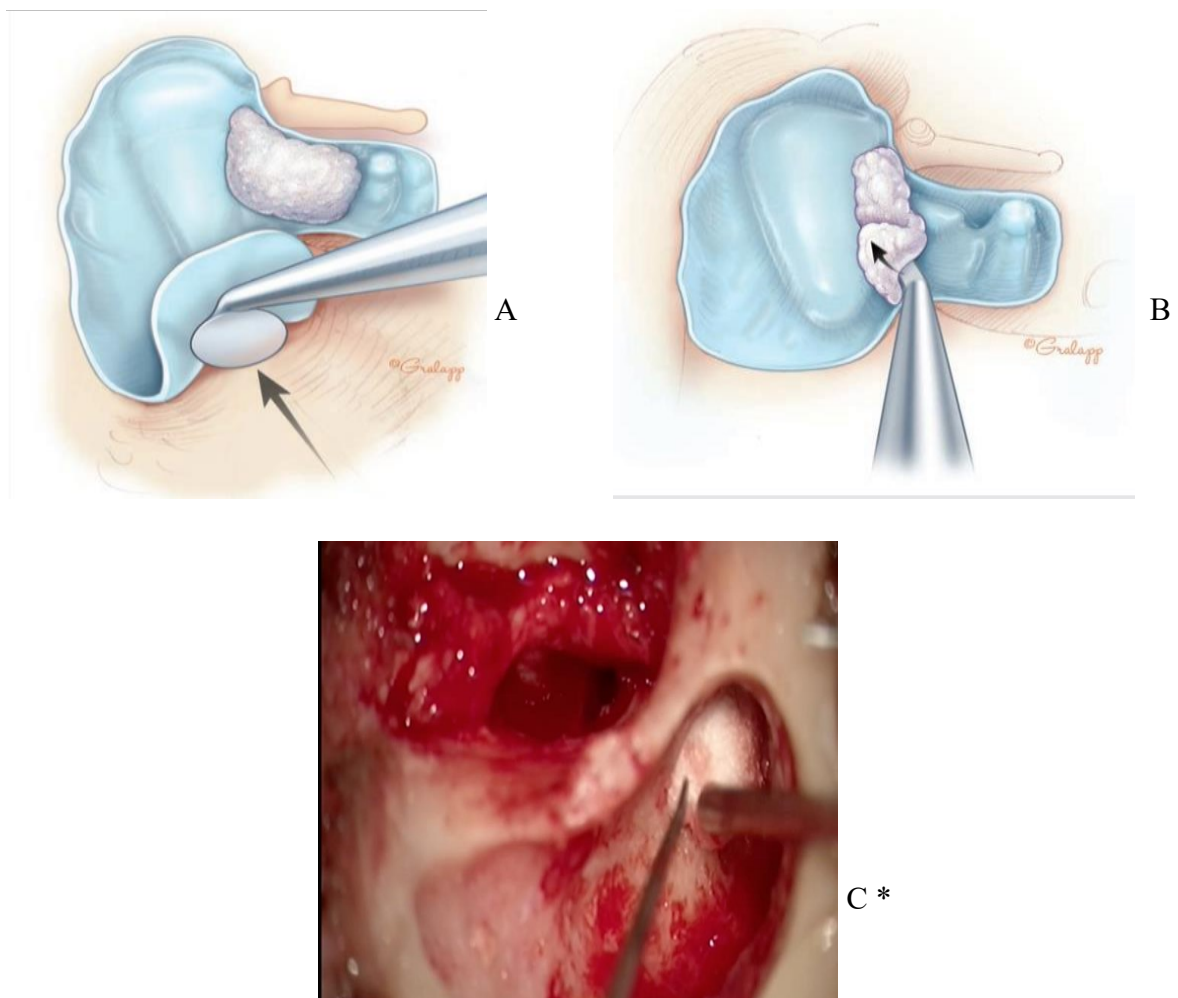


**Figure 50.** Voie sous faciale (149).

#### 1.1.4. Exérèse du cholestéatome

L'éradication du cholestéatome se fait de manière rétrograde, soit d'arrière en avant, en soulevant le plan matriciel, si possible en monobloc, ce qui n'est pas toujours possible (formes éclatées, volumineux cholestéatome diffluant, extensions adhérentes à la muqueuse de cellules mastoïdiennes profondes et/ou étroites). La dissection est très prudente dans certaines zones sensibles.

L'éradication du cholestéatome se doit être complète, ainsi que celui de la muqueuse malade derrière la matrice, suivie d'un bon nettoyage au sérum de la cavité.



**Figure 51.** Exérèse du cholestéatome (15).

\* Collection images du service ORL et CCF du CHU de Bejaia.

A. Exérèse de la matrice du cholestéatome.

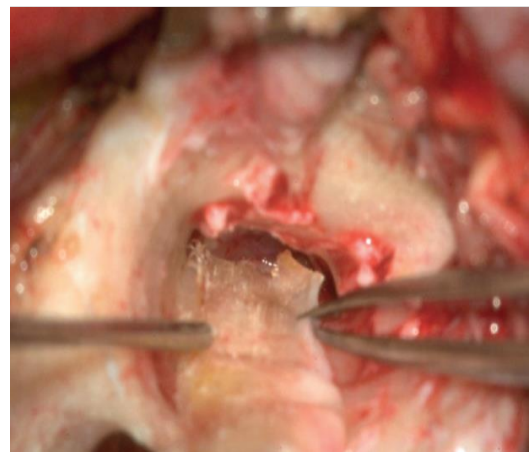
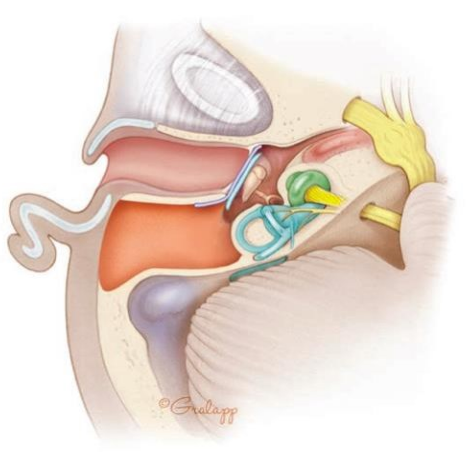
B. Exérèse du cholestéatome (débris de kératine).

C. Exérèse de la matrice avec des boulettes de Cotton

### 1.1.5. Reconstruction

#### Myringoplastie et reconstruction du cadre osseux

Il est impératif de minimiser les possibilités de cholestéatome récidivant, c'est-à-dire le développement d'une nouvelle poche de rétraction épidermique à partir du tympan et/ou du cadre osseux, en opposant un matériau capable d'offrir une résistance mécanique à tout phénomène d'aspiration. La reconstruction de ces deux éléments anatomiques se fait avec du cartilage plus ou moins doublé de périchondre ou de tout autre matériau conjonctif. La reconstruction par des greffons corticaux osseux est plus difficile. Le mélange poudre d'os et colle biologique est aussi possible. L'emploi de biomatériaux (hydroxyapatite, titane est plus onéreux et n'a pas démontré de supériorité par rapport à l'emploi du cartilage prélevé sur le patient. La reconstruction cartilagineuse concerne à la fois le cadre osseux et la membrane tympanique ; elle est large, son débord sur le cadre osseux non amputé est généreux, avec un greffon qui s'affine pour venir l'épouser. Cette reconstruction comporte la partie postérieure de la membrane tympanique, et l'éventuelle encoche osseuse postéro-supérieure et l'atticotomie, quelle que soit la localisation initiale du cholestéatome. En effet, ne renforcer qu'« à la demande » selon la localisation initiale expose au développement ultérieur d'un nouveau cholestéatome (cholestéatome récidivant) dans une zone non renforcée et donc fragilisée. Les reconstructions cartilagineuses très larges préviennent les risques de récurrence ; cette reconstruction très large peut être en monobloc, par des feuillets multiples amincis superposés en tuiles, ou selon la technique des palissades. En cas de manche du marteau présent, le cartilage peut être encoché de manière à s'encaster dans le col.



**Figure 52.** Reconstruction de la membrane tympanique avec du périchondre et du cartilage (15).

\* Collection images du service ORL et CCF du CHU Bejaia

## **Ossiculoplastie**

Actuellement, dans la chirurgie moderne du cholestéatome, le rétablissement de l'effet columellaire est réalisé lors de la première chirurgie et cela grâce aux développements des idées et des techniques d'imagerie du rocher surtout l'IRM en séquence diffusion. Avant le développement de l'imagerie du rocher, un deuxième temps opératoire « second look » à la recherche d'un cholestéatome résiduel et pour ossiculoplastie était de mise (151).

L'ossiculoplastie est de réalisation facile si certaines circonstances sont présentes : muqueuse saine, trompe d'Eustache perméable, étrier intact et mobile, résection « en bloc » d'un cholestéatome sans effraction matricielle.

À l'inverse, d'autres circonstances rendent la réalisation de l'ossiculoplastie difficile ou même différée : inflammation muqueuse majeure, fosse ovale granulomateuse, doute sur la qualité de l'exérèse, association d'une fosse ovale très inflammatoire.

### **Matériaux utilisés pour l'ossiculoplastie**

**Osselet autologue :** Il s'agit du "gold standard" de la reconstruction ossiculaire. Son utilisation dépend des restes ossiculaires. L'osselet autologue peut être facilement sculpté avec une fraise diamantée. Ses inconvénients sont d'augmenter la durée opératoire et la possibilité de résidus microscopiques de cholestéatome. Ses avantages sont le faible taux d'extrusion, la gratuité, la biocompatibilité et le risque nul de transmission infectieuse. Les échecs sont liés à la latéralisation, la fixation osseuse, l'atrophie et le déplacement.

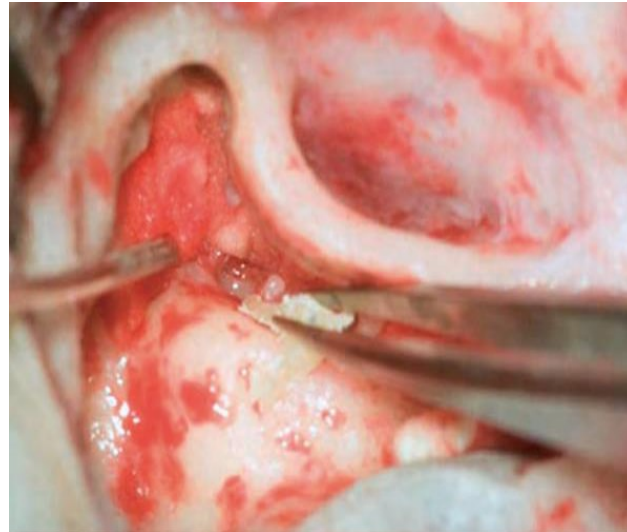
**L'enclume** peut être utilisée si elle a été épargnée par le cholestéatome, Il est impératif de conserver le tendon du muscle tenseur du tympan car il stabilise le montage.

L'enclume est retirée en la tournant latéralement avec un crochet à 45°. Le chirurgien supprime la longue apophyse de l'enclume avec une fraise diamantée, sous contrôle du microscope.

Mesure de la taille et l'inclinaison de l'enclume modifiée, habituellement à la distance entre la tête de l'étrier et le manche du marteau est de 2.5mm.

L'enclume modifiée doit s'adapter entre la tête de l'étrier et le manche du marteau (152).

**La tête du marteau** peut être utilisée lorsque l'enclume est absente ou inutilisable. La tête du marteau est sectionnée avec un ciseau fort. Elle est maintenue dans une pince, et fraisée en constituant un trou pour la tête de l'étrier (152).



**Figure 53.** Utilisation du marteau pour l'ossiculoplastie. \*  
\* Collection images du service ORL et CCF du CHU Bejaia.

#### **Grefe osseuse autologue :**

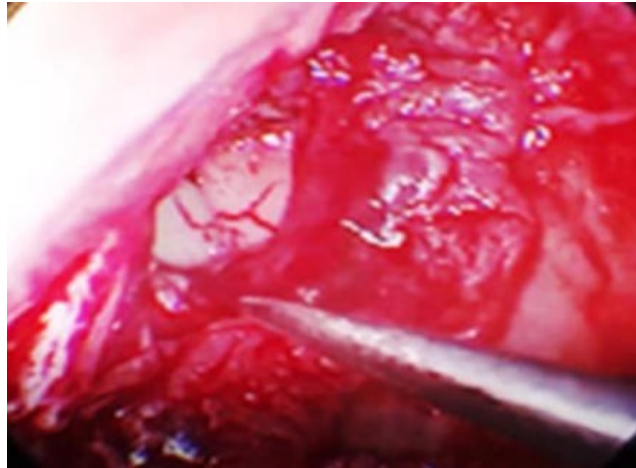
L'os cortical peut être utilisé pour les reconstructions ossiculaires, prélevé sur l'écaïlle temporale ou sur la corticale mastoïdienne mais son utilisation est controversée dans la littérature. Alors que certaines études rapportent des résultats favorables, d'autres font état de résultats moins bons.

Les causes de détérioration les plus fréquentes sont l'atrophie et la fixation osseuse.

**Cartilage :** L'utilisation de cartilage a fait l'objet de plusieurs débats. Quelques études montrent une résorption à long terme, alors que d'autres études rapportent une stabilité à long terme, avec de bons résultats fonctionnels.

Les avantages sont la facilité de modelage, la disponibilité, le cout, la biocompatibilité, et le faible taux d'extrusion. Toutefois, le temps opératoire peut être prolongé, car le cartilage doit être prélevé et moulé. Les cartilages tragal, conchal et costal sont utilisés.

Pour un bon résultat de l'ossiculoplastie avec du cartilage, certaines règles doivent être respectées : masse de la columelle < 40 mg, la bonne tension du matériau, angle entre la membrane tympanique et l'étrier < 45° ,columelle avec une tête angulée à environ 30° pour augmenter la surface reliée à la membrane tympanique (153).



**Figure 54.** Interposition de cartilage\*

\* Collection images du service ORL et CCF du CHU Bejaia.

**Osselets homologues :** Des osselets sains prélevés chez des patients pour différentes raisons, à l'occasion de chirurgie de l'oreille, ou issus de cadavres, seront stockés dans une solution alcoolique pour être utilisés chez d'autres patients. Le risque de transmission de prions dans la cadre de la maladie de Creutzfeld Jacob, et la disponibilité de prothèses ossiculaires ont progressivement réduit cette pratique.

**Prothèses alloplastiques :** Plusieurs types de matériaux ont été utilisés pour les prothèses industrielles. Les avantages de ce type de prothèse sont la réduction de la durée opératoire, et l'absence de risque de cholestéatome résiduel ou de transmission infectieuse. Leur désavantage est le taux d'extrusion plus important et le cout.

Les greffes alloplastiques peuvent être réparties en trois catégories basées sur leur tolérance en prothèses : **bio inertes, bio tolérantes, et bio actives.**

**Matériaux bio inertes :** L'organisme ne réagit pas à un matériau bio inerte, qui ne peut pas être dégradé par un phénomène inflammatoire. Les prothèses bio inertes se composent d'acier, d'or, de platine et de titane.



**Figure 55.** Prothèse en titane (155).

Le titane est un excellent matériau biocompatible, léger et solide, et permet une grande variété de formes ; il permet de bons résultats à long terme, il faut interposer du cartilage entre la prothèse et la membrane tympanique pour prévenir l'extrusion ;

**Matériaux bio tolérants :** Les matériaux bio tolérants sont initialement identifiés par l'organisme comme un corps étranger. Néanmoins, il se développe rapidement une encapsulation à laquelle se fixent les protéines endogènes, constituant un bouclier contre la réaction immunitaire. Ce type de matériau comprend le Plastipore® (éponge de polyéthylène dense), et le Teflon (polytétrafluorethylène). Le Teflon est le plus ancien et il est fréquemment utilisé. Il permet d'excellents résultats à long terme. Flex H/A et Hapex sont des allo prothèses composites, la première constituée d'hydroxyapatite et de silastic, la seconde d'hydroxyapatite et de poly-éthylène.





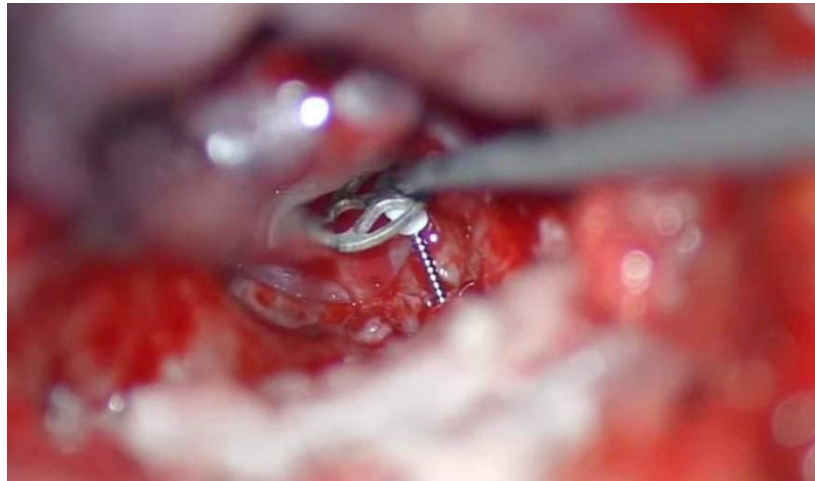
**Figure 56.** Prothèse en téflon (155).

**Matériaux bio actifs :** les matériaux bio actifs sont biocompatibles, mais hautement biodégradables. Le taux de résorption augmente avec l'inflammation. Les céramiques et l'hydroxyapatite (HA) appartiennent à ce groupe. La biocompatibilité de l'hydroxyapatite lui permet d'être en contact direct avec le tympan.

Tous les implants alloplastiques doivent être recouverts par du cartilage pour éviter une extrusion.

Pour stabiliser le pied de prothèse sur la platine, il faut perforer le centre de la platine avec une pointe de métal placée dans le pied de prothèse, placer du Gelfoam sur la platine autour du pied de prothèse et placer de petites pièces de cartilage autour du pied de prothèse.

Un principe similaire est repris par *Huttenbrink et al* qui a développé un guide pour cartilage sur la fenêtre ovale. Un cartilage ovale de 2,5x3,5mm avec un trou central est prélevé sur du cartilage fin (0,2-0,3mm). Le cartilage est positionné sur la fenêtre ovale et le pied de prothèse est inséré à travers la perforation du cartilage vers le centre de la platine.



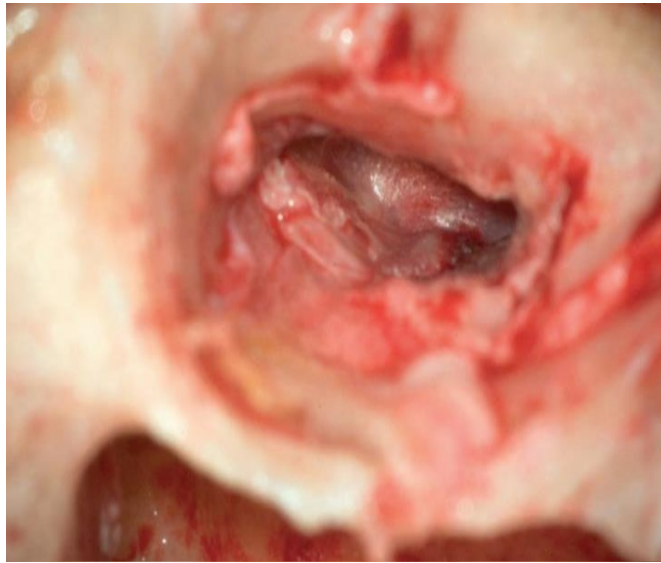
**Figure 57.** Interposition d'une PORP Titane avec reconstruction du conduit postéro-supérieur par cartilage conchal \*.

\* Collection images du service ORL et CCF du CHU Bejaia.

Quelle que soit la situation, le patient est averti de l'impérieuse nécessité d'un suivi à long terme avec IRM.

#### **1.1.6. Temps de fermeture**

La repose du lambeau tympanoméatal sur les greffons de reconstruction du tympan et du cadre est minutieuse. Le calibrage du CAE sur les greffons de reconstruction tympanique et du cadre se fait selon les habitudes des chirurgiens avec du Gélita®, du Curaspon®, des Pop-Otowick® ou des Schindler®. Certains interposent entre ces pansements intra-auriculaires et le lambeau tympanoméatal des rouleaux de feuilles fines de Silastic® en croix. La voie d'abord est suturée en trois plans, le plan fibropériosté profond doit être tracté et amarré au périoste le plus loin possible en arrière de manière à prévenir le collapsus du méat acoustique externe par glissement cartilagineux vers l'avant.



**Figure 58.** Rabattement du lambeau tympanoméatal\*

\* Collection images du service ORL et CCF du CHU Bejaia.

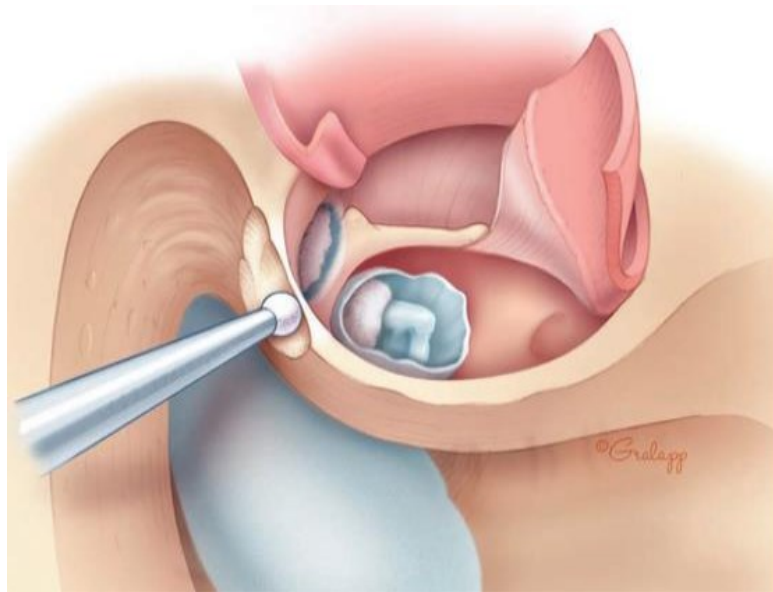
## **1.2. Tympanoplastie en technique ouverte**

La technique ouverte sacrifie la portion postérieure et/ou supérieur du cadre osseux du CAE, ainsi se trouve créer une seule cavité unissant l'oreille moyenne avec les cavités postérieures, drainée par le CAE, ainsi on doit créer une petite caisse et une méatoplastie afin d'assurer la ventilation et le drainage.

L'incision cutanée, l'abord des tissus mous sont identiques à la technique fermée.

### **Temps osseux**

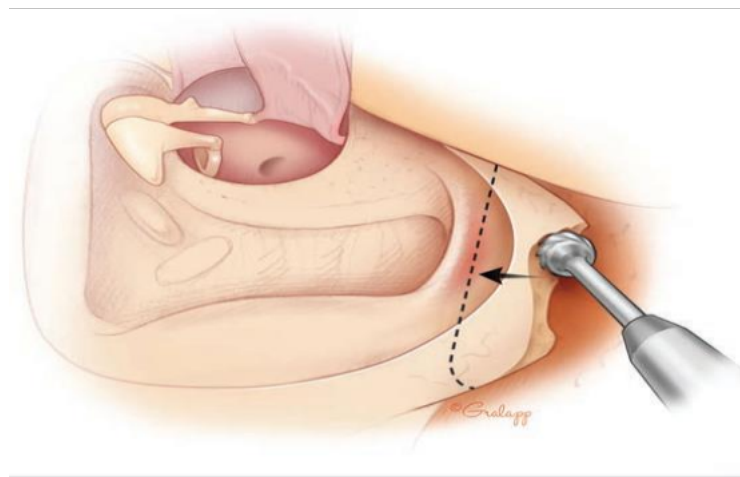
Après la réalisation d'une antro-attico-mastoïdectomie suffisamment large, vient le fraisage osseux pour la suppression du mur postérieur du CAE et du mur de la logette sur toute la hauteur du canal de Fallope jusqu'à la troisième portion du nerf facial intra pétreux avec régularisation du bec du facial, et va de l'attique jusqu'à la pointe de la mastoïde. Il faut rendre les berges de la cavité mousse, au niveau de la partie supérieure de la mastoïdectomie ainsi que de la partie postérieure, c'est-à-dire ne pas hésiter à corticaliser la dure-mère temporale et retrouver le relief du sinus latéral.



**Figure 59.** Suppression du mur postérieur du CAE (15).

Cette régularisation concerne également la réunification de l'attique antérieure après fraisage du cog avec ouverture large de la fossette supra tubaire et du protympanum supérieur. Il ne doit pas exister de bec osseux résiduel à ce niveau-là.

Le fraisage doit se poursuivre jusqu'à la crête du digastrique si la pointe est envahie par le cholestéatome. Dans le cas contraire, un aspect régulier de cette dernière suffit, de manière à avoir une cavité postérieure sans récessus profond, ce qui serait source de rétention cérumino-épidermique.



**Figure 60.** Suppression de la pointe de la mastoïde (15).

L'abaissement du mur du facial est un temps primordial : il doit comporter un abaissement à la fois jusqu'au plan du canal de Fallope sur toute la hauteur du nerf facial intra pétreux dans sa troisième portion, surtout dans le cas d'un cholestéatome invasif du méso-tympan postérieur, avec érosion profonde du sinus tympani (154), jusqu'en bas pour retrouver la hauteur de l'hypotympanum. L'abaissement du mur du facial comprend également un fraisage dans la partie basse de la troisième portion intra pétreuse et en avant du canal de Fallope, si cet abaissement n'est pas régulier, on va causer une rétention cérumino-épidermique dans la pointe, et on expose le patient à des aspirations et des soins auriculaires répétés, à moyen et à long terme (154).

Concernant l'angle intersinusodural de Citelli, un aspect mousse est réalisé. Ainsi, un point capital est la régularisation des parois du conduit auditif osseux de manière à ce que la cavité ne présente aucun relief ou récessus.

Le principe de l'exérèse du cholestéatome est identique à celui de la technique fermée.

### **Réalisation d'une petite caisse**

A la fin de l'exérèse, se trouve réaliser une seule cavité de mastoïdectomie et d'oreille moyenne avec le CAE assez large.

Cette cavité sera couverte par un fragment de tissu conjonctif, généralement le facias temporalis, doublé par du cartilage qui seront déposés directement sur la deuxième et la troisième portion du nerf facial intra pétreux, afin de faciliter et d'accélérer le processus de réépidermisation, ou bien sera recouverte par un lambeau cutané tympanoméatal pédiculé. Ce volet, formé par la peau postéro-supérieure et inférieure du conduit auditif externe, sera mobilisé par deux incisions : une incision transversale au niveau de la conque de 6h à 12h et une seconde incision longitudinale à 12h à partir de la précédente incision jusqu'à la pars tensa restante. Le lambeau cutané tympanoméatal vascularisé et épais sera positionné sur la cavité pour favoriser la cicatrisation et réduire le volume de la cavité. Ainsi, il empêchera la granulation des tissus, l'otorrhée et l'accumulation de débris.

Une ossiculoplastie peut être réalisée.

Le lambeau tympanoméatal doit être redéployé. L'épidermisation se fait à partir de la berge postérieure du néoconduit après réalisation d'une méatoplastie.

Ainsi, cette néo-caisse présente une hauteur réduite en haut et aussi en arrière par rapport à la normale.

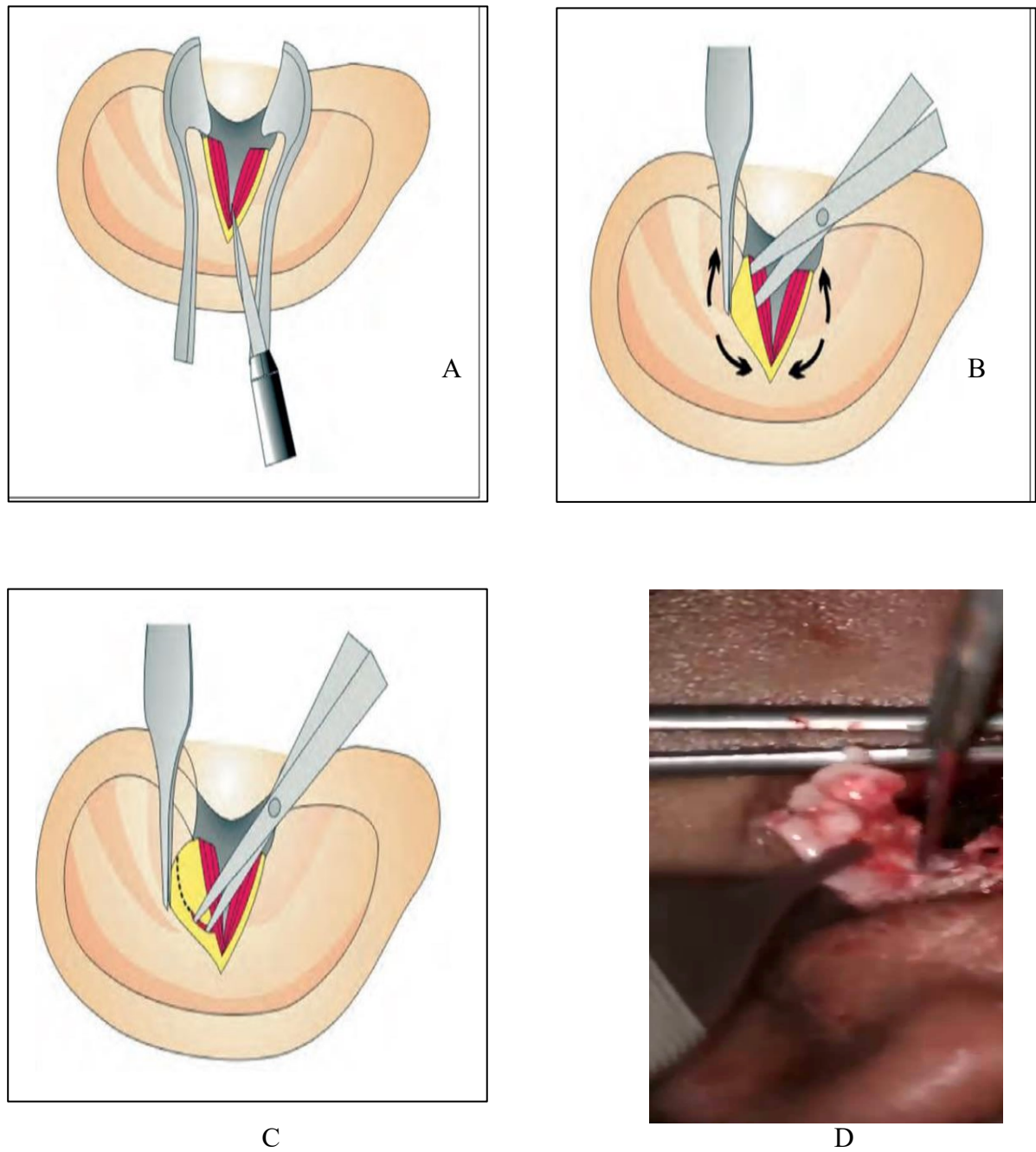
Ce greffon aponévrotique doit se déployer le plus largement en haut (sur la deuxième portion intra-pétreuse du nerf facial, puis tapisser tout l'attique), et vers l'arrière (sur la troisième portion intra-pétreuse du nerf facial, puis nappant le CSCL, et aller le plus loin possible pour recouvrir le plus largement possible les cellules mastoïdiennes

### **Méatoplastie**

Consiste en l'adaptation du diamètre du méat au volume de la cavité pour en assurer le drainage.

Lorsque la taille de la cavité est petite en raison des conditions anatomiques ou parce que l'on a réalisé un comblement partiel des cavités postérieures, le méat auditif peut être légèrement agrandi, voire laissé parfois en l'état. Les différents types de méatoplastie sont extra cartilagineuses, respectant le cartilage de conche, ou trans cartilagineuses, emportant un fragment de conque.

Une technique classique consiste à inciser la conque sur toute sa profondeur, en étant transfixiant par rapport au cartilage de conque, à réséquer à la demande le cartilage. Deux lambeaux supérieur et inférieur sont ainsi séparés, puis éversés dans la cavité par une suture supérieure et une suture inférieure amarrées au plan fibropériosté le plus loin possible en arrière (149) (155).



**Figure 61.** Méatoplastie (155).

A. Incision de la peau, cartilage et tissu

B. Dissection du cartilage conchal

C. Résection du cartilage à la demande

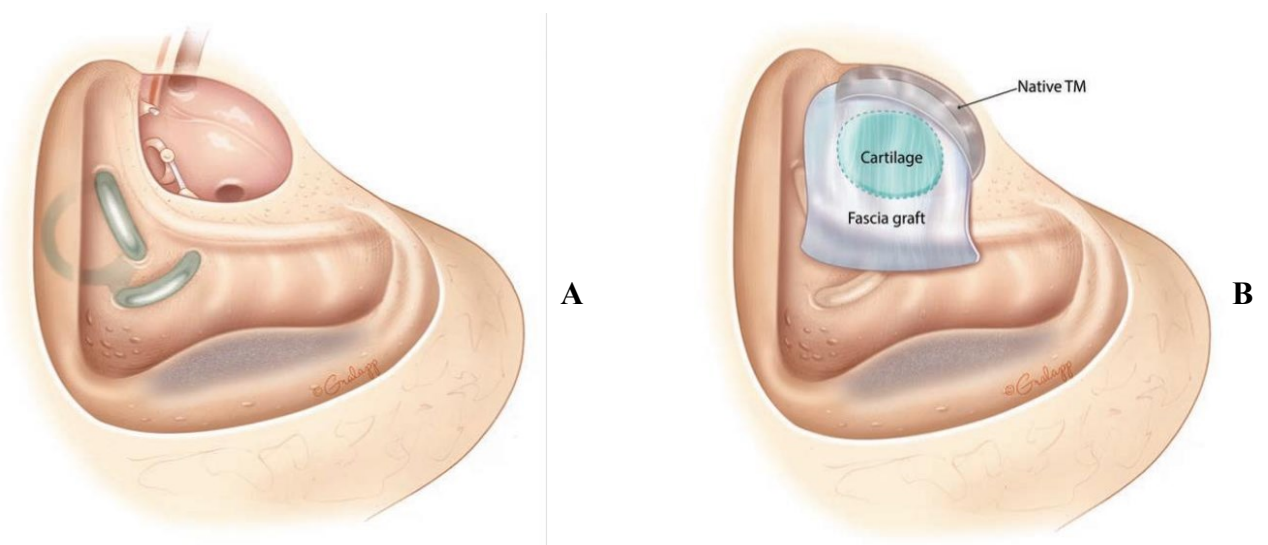
D. Méatoplastie confectionnée

\*Collection images du service ORL et CCF du CHU de Bejaia

## Temps de fermeture

Il comprend celui de la voie d'abord en plusieurs plans, le lambeau fibropériosté est amarré le plus loin possible en arrière de manière à contribuer à l'ouverture de la méatoplastie. Le méchage de la cavité et de la méatoplastie se fait selon les habitudes de chacun :

Mèches imbibées de pommade antibiotique, Mérocel<sup>®</sup> de chirurgie endonasale coupés en quatre et humectés de sérum et de la Bétadine. Ce méchage est enlevé aux alentours du cinquième jour, et des soins locaux (aspirations, gouttes auriculaires) sont faits pendant la durée de la cicatrisation dont la longueur est variable selon l'état inflammatoire sous-jacent, la taille de la cavité, et la qualité du recouvrement épidermique.



**Figure 62.** Tympanoplastie en technique ouverte (15).

A. Avant reconstruction de l'oreille moyenne.

B. Cartilage et fascia dans la reconstruction de l'oreille moyenne.



## **Comblement**

L'oblitération mastoïdienne est l'obligation pour le chirurgien d'assurer le retrait complet de la matrice de cholestéatome de la cavité mastoïdienne.

Les principaux avantages de l'oblitération de la cavité mastoïdienne (156) sont l'empêchement de la récurrence du cholestéatome à partir d'une nouvelle poche de rétraction chez les patients présentant un dysfonctionnement de la trompe d'Eustache, l'élimination de tout récessus dans la cavité mastoïdienne empêchant l'accumulation d'épithélium squameux et d'infection. La taille de la cavité chirurgicale peut être réduite en utilisant l'oblitération pour créer une petite cavité autonettoyante et facile à entretenir. Vu les inconvénients que présente chacune des deux techniques, les tympanoplasties en technique fermée et ouverte en sachant que les avantages de l'une sont les inconvénients au miroir de l'autre, l'idée du comblement des cavités postérieures et née, afin d'allier en même temps les avantages des deux techniques (157). L'oblitération de la mastoïde soutient physiquement le conduit auditif postérieur (s'il a été reconstruit) et réduit le volume de la muqueuse absorbant l'azote de l'épithélium mastoïdien impliquée dans le développement du cholestéatome (158).

## **Matériaux employés**

Différents matériaux sont utilisés, naturels ou synthétiques :

**Matériaux naturels**, tissu autologue, fascia temporal en tant que greffe de tissu mou libre, lambeau musculaire local, cartilage, os autologue, membrane amniotique, plaque de pâte osseuse et le plasma riche en plaquettes (PRP).

Les lambeaux conjonctivo-musculaires sont le lambeau de Palva, Hong Kong, artère temporale moyenne (159), fascia temporo-pariétal, fascia temporal superficiel pédiculé, muscle post-auriculaire périosté péri crânien, muscle temporal, fascio périosté à base inférieure (160), myocutané post-auriculaire, les matériaux autologues, les biomatériaux et les matériaux alloplastiques.

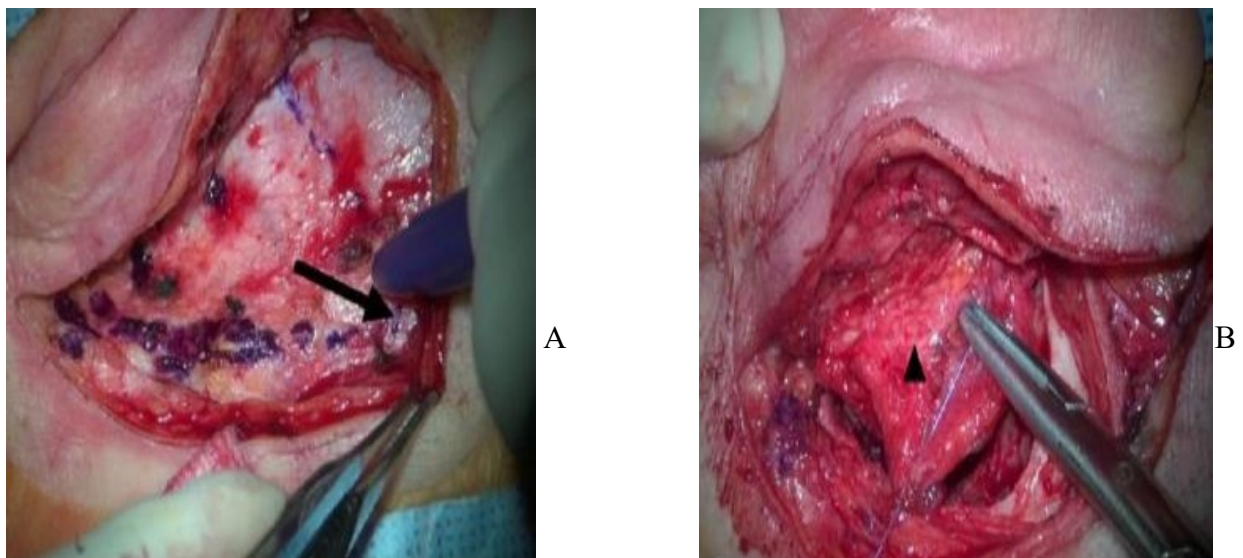
**Matériaux synthétiques** sont l'hydroxyapatite, verre bioactif, lambeau ostéoplastique composite multifracturé, et bloc de silicone (161).

## 1. Matériaux naturels

### Comblement par le lambeau conjonctivomusculaire ou lambeau fibropériosté mastoïdien pédiculé de Palva

C'est le plus anciennement décrit et utilisé. On réalise ainsi une technique ouverte avec ou sans reconstruction de la paroi postérieure du CAE. Le lambeau de Palva a été décrit en fait dès le début du XX<sup>e</sup> siècle par Leland.

Ce lambeau peut être fibropériosté ou musculo-aponévrotique temporal s'il inclut le muscle temporal. Enfin, pour certains, on peut utiliser la dissection du fascia temporalis superficialis avec un pédicule axé sur l'artère temporale, ou encore un lambeau modifié dont le pédicule large et long est positionné en arrière et en haut (qui peut même être utilisé pour reconstruire la paroi postérieure du CAE) (162). Le lambeau musculo-périosté peut être adapté à une taille très grande ou plus petite, en fonction de la taille de la cavité prévue. Après avoir coupé le lambeau en haut, en arrière et en bas, il est disséqué de l'os mais laissé attaché au méat. L'os mastoïdien et le conduit auditif sont ensuite exposés. Il suffit d'éverser ce lambeau dans les cavités postérieures et la cicatrisation épidermique se fait à partir de la berge postérieure de la méatoplastie. Il s'agit de la technique de choix en cas de mastoïde faiblement développée (163).



**Figure 63.** Oblitération mastoïdienne à l'aide d'un lambeau de Palva (163).

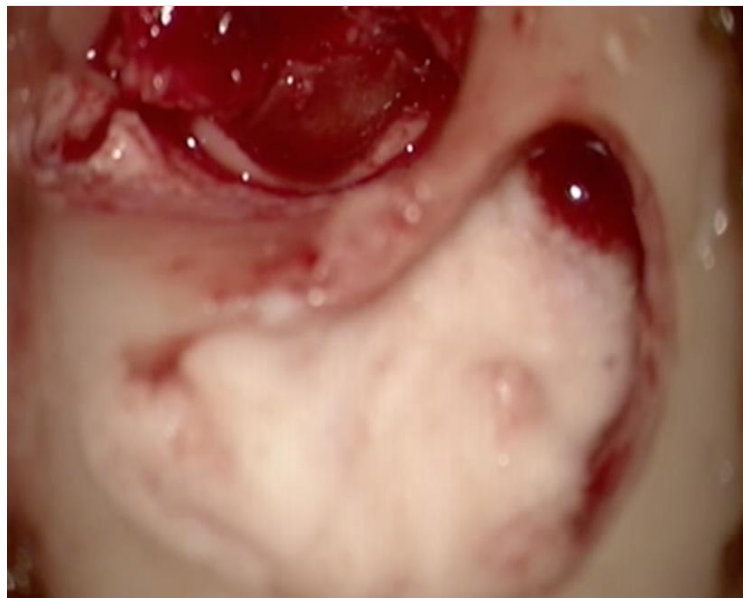- A. Lambeau de Palva avec pédicule large et long vers les côtés postérieur et supérieur (flèche noire).
- B. Lambeau sous-cutané et périchondral recouvrant la surface latérale de la mastoïdectomie corticale.

## **Matériaux autologues**

Ce sont principalement le cartilage et l'os.

Le cartilage est prélevé sous forme de *chips* soit au niveau du tragus, soit au niveau de la conque ou du pavillon de l'oreille. On prend soin de ne pas laisser de cicatrice. Les fragments prélevés au niveau de la corticale mastoïdienne peuvent l'être (quinze à vingt copeaux d'os environ) en forme de C à l'aide d'un ciseau frappé de 4 mm, donnant ainsi des copeaux enroulés sur eux-mêmes (*bone chips*) qui ont l'avantage de donner du volume (158).

Le bone pâtre est le plus utilisé des matériaux, son utilisation est ancienne. Il peut être prélevé soit en recueillant la poudre d'os directement lors du fraisage à la fraise coupante de la corticale mastoïdienne qui se dépose au pourtour du champ opératoire, soit par aspiration de l'irrigation au moyen d'un piège. Le recueil s'effectue dans la corticale externe saine de la mastoïde, avant que les cellules mastoïdiennes ne soient visibles, et que ne le saignement commence. Le recueil du bone pâtre donne en général un volume qui permet un comblement important.



**Figure 64.** Comblement par de la poudre d'os\*

\*Collection images du service ORL du CHU Bejaia.

### **Matériaux alloplastiques disponibles issus de têtes fémorales**

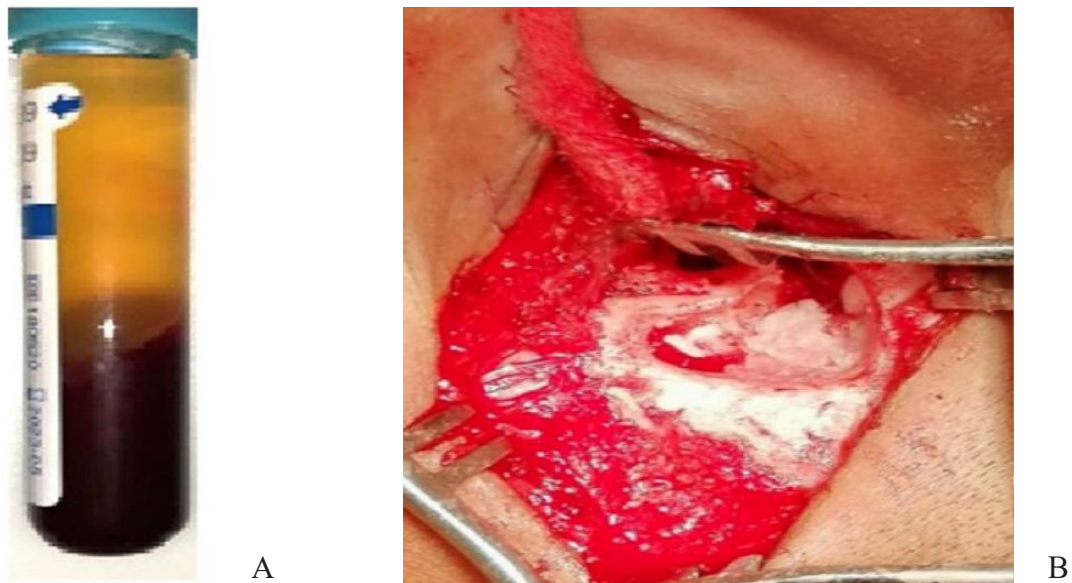
Ils sont extraits de chirurgie pour arthroplastie de hanche, broyés sous forme de granules (Tissue Bank of France [TBF], Phoenix<sup>®</sup>). La banque est alimentée par des donneurs sains, les greffons subissent un traitement spécifique pour supprimer les risques de maladies transmissibles et sont traces. La réhydratation sur table se fait avec du sérum salé. Les intérêts de ce matériau sont sa parfaite traçabilité, son caractère allogénique, sa capacité d'ostéointégration, sa maniabilité, sa disponibilité en cas de grand volume à combler.

### **Plasma riche en plaquettes (PRP) associé au bone pâté**

Le plasma riche en plaquettes à une forte concentration en plaquettes et une concentration normale de fibrinogène. La forte concentration de plaquettes favorise la cicatrisation rapide et le scellement des tissus. Utilisé par les otologues au début dans les perforations de la membrane tympanique avec succès. Il a été démontré que le plasma riche en plaquettes stimule l'activité mitogène des cellules osseuses trabéculaires humaines. Il augmente le taux de prolifération des ostéoblastes et cellules souches stromales et favorise la régénération des tissus minéralisés et induit la croissance osseuse.

En vue de tous ces vertus, le PRP a commencé à être utilisé dans les comblement mastoïdiens.

Le PRP se prépare à partir du sang veineux du patient : un prélèvement de 5 ml de sang veineux périphérique est effectué avec une seringue de calibre 16 à 18. Le sang recueilli sera mis dans des tubes de 5 ml (sans anticoagulant ni calcium) et immédiatement centrifugés dans une centrifugeuse pendant 12 minutes à raison de 3200 tour/min. Le sang serait séparé en 3 couches : la couche inférieure (globules rouges), la couche intermédiaire (PRP ; plaquettes et globules blancs) et la couche supérieure (plasma pauvre en plaquettes) La couche de PRP sera extraite juste avant l'application (164)



**Figure 65.** Comblement par du PRP (164).

A. PRP.

B. Comblement mastoïdien avec du PRP associé à la poudre d'os.

La pâte osseuse sera appliquée sur les parois de la cavité mastoïdienne comme un tapis puis un bouchon PRP sera placé confortablement dans la cavité mastoïdienne (165).

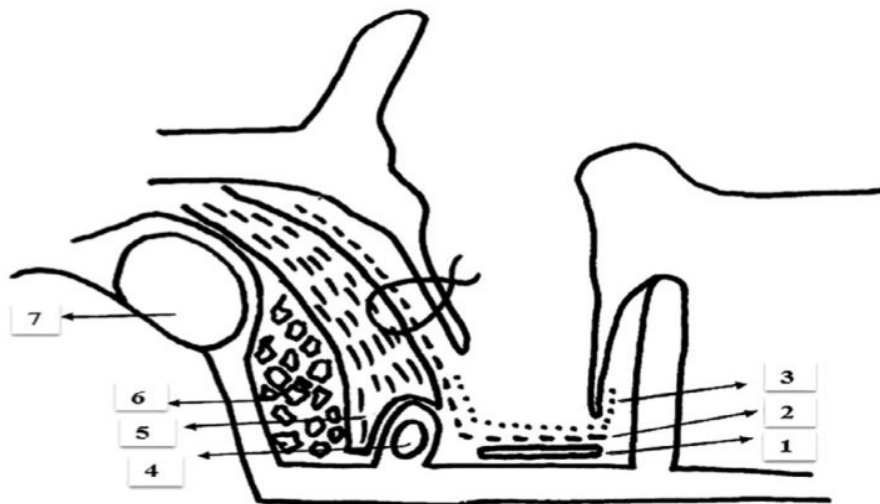
### **La membrane amniotique**

La membrane amniotique humaine est récemment utilisée afin d'accélérer le processus de guérison par les facteurs de croissances et de cytokines qui stimulent l'épithélialisation par prolifération, migration et différenciation des cellules épithéliales qui sont les composants essentiels des cellules amniotiques épithéliales et mésenchymateuses. En outre, la membrane amniotique a des propriétés antibactériennes, anti-inflammatoires.

La membrane amniotique est utilisée en ORL pour les procédures de réparation laryngées, mandibulaires, nasales et dans le domaine de l'otologie pour le comblement.

La membrane amniotique du placenta (obtenue après césarienne des femmes indemnes de toutes infections) est séparée du chorion. Le placenta est lavé des caillots sanguins avec une solution saline stérile puis lavée plusieurs fois avec une solution saline tamponnée au phosphate (PBS)

Contenant un antibiotique et un anti mycosique, et aplatie sur une membrane de nitrocellulose avec la surface épithéliale vers le haut, des morceaux de 10 × 10 cm sont préparés. Les pièces sont placées dans du PBS à 4 %, 8 % et 12 % de diméthylsulfoxyde (DMSO) pendant 5 minutes, puis placées dans un flacon stérile contenant 12 % du DMSO et un antibiotique et un antimycotique. Les flacons sont congelés à -80 C. La membrane, préalablement décongelée en salle d'opération et rincée au sérum physiologique, est ensuite utilisée pour recouvrir la cavité mastoïdienne. Un lambeau musculo-périosté est placé sur des morceaux de greffons cartilagineux autogènes, ensuite, il est recouvert d'une greffe de membrane amniotique, enfin le lambeau de Korner est placé sur celui-ci (166).



**Figure 66.** Comblement par la membrane amniotique (166).

(1) Lame de silastic ; (2) Membrane amniotique; (3) Fascia temporalis; (4) Nerf facial ; (5) Lambeau musculaire ; (6) Cartilage (7) Sinus sigmoïde.

## **2. Matériaux synthétiques**

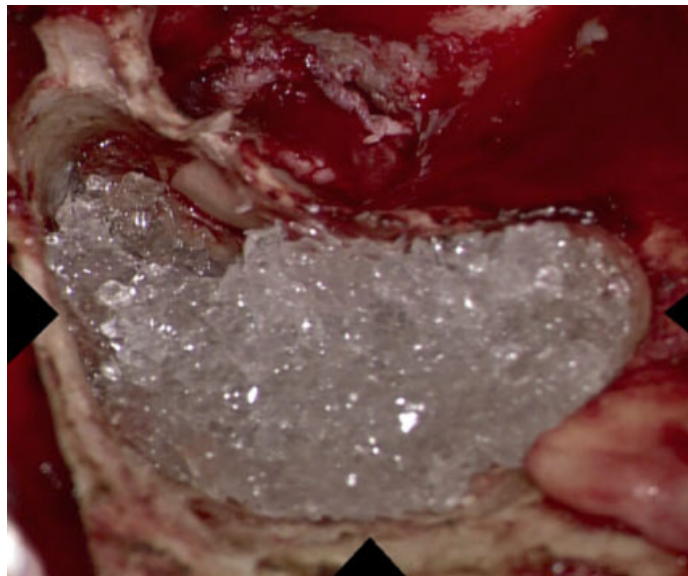
Ils se présentent sous forme de granules de céramique phosphocalcique qui peuvent être de l'hydroxyapatite granules, hydroxyapatite ciment, granules de céramiques biphasiques. Des céramiques poreuses, du MBCP (macroporus biphasique calcium phosphate), des blocs de silicone , du verre bioactif ou des implants en titane (167).

## **Verre bioactif**

Le verre bioactif est un matériau bioactif qui provoque une réponse biologique spécifique à l'interface du matériau et du tissu, entraînant la formation d'une liaison entre eux. C'est un biomatériau à base de silice aux propriétés de liaison osseuse, ostéoconducteur et ostéoproductif en favorisant la migration, la réplication et la différenciation des cellules ostéogéniques(170). Le matériau est un mélange d'oxydes fait de granules de 0,5-0,8mm de diamètre.

Le verre bioactif stimule la croissance et la maturation des ostéoblastes et favorise le maintien du phénotype ostéoblastique qui produit la matrice osseuse(170).

Les granules de verre bioactif possèdent les deux caractéristiques : propriétés antibactériennes et stabilité dans le temps (169). Les propriétés antibactériennes ont été démontrées à la fois in vitro et par des études cliniques in vivo et il pourrait être utilisé en toute sécurité dans le cas d'une infection active. La stabilité dans le temps a été récemment démontré par une étude radiologique sur 70 cas. Ce substitut osseux est également utilisé en toute sécurité en cas de défaut du tegmen tympani (169).

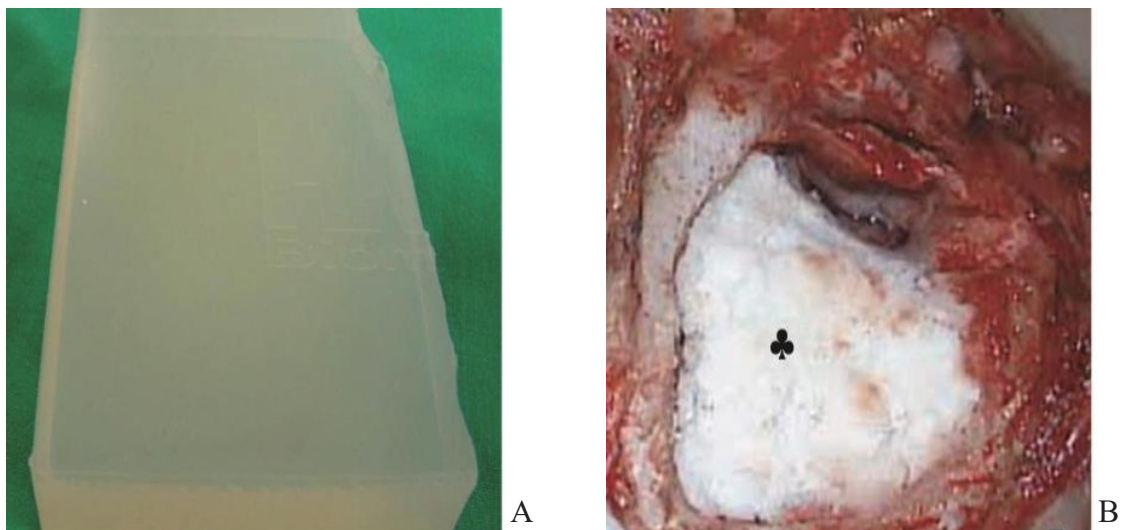


**Figure 67.** Comblement par du verre bioactif \*

\*Collection images du service ORL et CCF du CHU de Bejaia.

## **Silicone**

Le silicone est conçu en forme de papillon. La base du bloc de silicone sera positionnée sur la crête faciale, ensuite positionnée sur le canal latéral et le tegmen. Dans les petites cavités mastoïdiennes, généralement, un morceau de bloc de silicone en forme de papillon (10-15 mm de longueur, 3-7 mm de largeur, 10 mm de hauteur) est suffisant pour fournir un volume adéquat, mais dans les grandes cavités mastoïdiennes, des blocs de silicone fragmentaires plus petits sont placés dans la face postérieure du nouveau CAE en silicone. En avant, une grande greffe de fascia temporal est placée dans la partie médiale pour enlever tout reste de la membrane tympanique en recouvrant la crête faciale (161).



**Figure 68.** Comblement par du silicone (161).

A. Bloc de silicone.

B. Comblement mastoïdien par du silicone, recouvert par de la poudre d'os et fixé par la colle.

### **Lambeau de Palva associé aux matériaux de comblement osseux cartilagineux ou par biomatériaux**

La cavité mastoïdienne est d'abord oblitérée avec du bone pâté mélangé à une poudre d'antibiotiques et de stéroïde (ou par du verre bioactive) peut être recouverte par le fascia du muscle temporal, puis le lambeau de palva est placé dans la cavité mastoïdienne sur la nouvelle cavité reconstruite. Le lambeau de Palva fournit un lit vasculaire approprié pour permettre la régénération de la peau du conduit. La cicatrisation précoce de la plaie. Le lambeau de Palva dans la cavité mastoïdienne empêche l'exposition du matériau oblitéré et la nécrose de la peau de la paroi postérieure du canal (156)



Takahashi et al ont rapporté une exposition du matériau oblitéré due à la nécrose de la peau de la paroi postérieure lorsqu'ils n'ont utilisé que du bone pâté pour oblitérer la cavité mastoïdienne.

Lorsque des lambeaux musculaires sont utilisés seuls pour oblitérer la cavité mastoïdienne, le muscle s'atrophie et la cavité mastoïdienne s'agrandit. Une procédure combinée de pâté d'os et de lambeau palva prévient la complication précoce de la nécrose cutanée de la paroi postérieure du canal et l'exposition du matériel oblitéré et l'élargissement de la cavité mastoïdienne.

Dans les techniques fermées, le bone pâté est généralement utilisé, mélangé à une poudre d'antibiotiques (ofloxacin ou ciprofloxacine) déposé dans les cellules mastoïdiennes supra-labyrinthiques supérieures à la deuxième portion du nerf facial, suivi d'une couche de cartilage (conchal généralement) sur le nerf et le bone pâté supérieur à celui-ci, de telle manière que le niveau de la paroi médiale de l'attique atteint le niveau primaire. L'évidement supra-tubaire est bloqué par un fragment de cartilage, la crête faciale est toujours abaissée, le lambeau épicroânien n'est utilisé que lors des cavités de mastoïdectomies très larges (168).

### **1.3. Suites opératoires et surveillance**

La surveillance post opératoire immédiate consiste à détecter un hématome rétro auriculaire, une paralysie faciale, un vertige.

### **1.4. Complications**

**Hématome rétro-auriculaire**, secondaire à une hémostase mal faite, se manifeste par un gonflement rétro-auriculaire, pansement souillé de sang, la conduite à tenir consiste en l'ouverture de l'incision, drainage et nettoyage.

**Infection de la plaie rétro-auriculaire**, fait suite généralement à un hématome surinfecté, ou défaut d'asepsie en peropératoire, la conduite consiste en l'ouverture de l'incision, drainage et nettoyage.

**Paralysie faciale périphérique**, par atteinte du nerf facial généralement dans sa portion mastoïdienne, soit par échauffement ou par section directe, la conduite consiste soit à une corticothérapie, ou bien à une chirurgie de réparation du nerf (anastomose).

**Vertige**, par atteinte du labyrinthe lors du fraisage et de la dissection de la matrice du cholestéatome, la conduite consiste en un colmatage par du tissu conjonctif.

**Méningite**, par atteinte des méninges lors du fraisage, le traitement consiste à une antibiothérapie, reprise chirurgicale pour colmatage et vaccination.

**Persistance de la perforation tympanique**, par greffe trop petite, nécessite une réintervention pour fermeture.

**Latéralisation ultérieure de la greffe**, du au non-respect de l'angle antérieur, ne pas écarter l'éventualité d'une récurrence du cholestéatome.

## **2. Techniques endoscopiques**

L'utilisation d'endoscopes a révolutionné l'approche de la chirurgie de l'oreille moyenne. Depuis les années 1990, la chirurgie endoscopique de l'oreille (EES) était principalement utilisée en complément des microscopes à des fins de diagnostic pour le cholestéatome. Au début l'utilisation de l'endoscope servait à l'identification du cholestéatome résiduel. Depuis lors, diverses études ont montré que l'ajout de l'endoscope a considérablement réduit les taux résiduels et de récurrence du cholestéatome par rapport à l'utilisation du microscope seul surtout dans les tympanoplasties en technique fermée. Après s'est développée l'utilisation de l'endoscope exclusif sans microscope dans la prise en charge du cholestéatome.

L'indication de l'endoscope inclut le cholestéatome limité à la caisse du tympan (épitympan, mésotympan, rétrotympan, protympan et hypotympan) et l'antre qui ne dépasse pas le canal semi circulaire latéral (169) (170), sans extension à la mastoïde. Pour permettre aux endoscopes d'entrer dans la cavité mastoïdienne, le scutum et le conduit auditif externe postérieur peuvent devoir être retirés pour accéder à la cavité mastoïdienne (171).

L'abord trans-canaire augmente les chances d'exérèse complète du sac du cholestéatome en bloc. Après élévation trans-canaire du lambeau tympanométal et atticotomie, le sac et la matrice peuvent être entièrement retirés sous visualisation directe. La membrane tympanique, la chaîne ossiculaire et le défaut attical peuvent être reconstruits à l'aide d'un fascia temporal et d'une greffe composite de cartilage tragal. Après atticotomie, le CAE est retiré en arrière et en haut de l'antre

Au cours de cette procédure, l'utilisation de nouveaux dispositifs tels que la curette osseuse à ultrasons permet un retrait osseux minimal et une préservation maximale de la muqueuse. Après le retrait de la matrice, la membrane tympanique est réparée.

L'approche trans-canaire évite les incisions post-auriculaires et le fraisage de l'os mastoïdien. Pour les lésions limitées sans extension mastoïdienne, le taux de cholestéatome résiduel et récidivant après chirurgie endoscopique est plus faible par rapport à la tympanoplastie en technique fermée, mais qui peut être aussi s'expliquer par l'extension restreinte de la maladie.

L'endoscope permet une visualisation plus nette avec une définition plus claire, un grossissement plus élevé et la capacité de regarder « dans les coins » dans un champ chirurgical. Les endoscopes se présentent sous différentes angulations, ce qui permet de visualiser des lésions auparavant cachées et une anatomie auparavant non identifiée, comme les plis membraneux. De plus, il permet l'accès à des zones telles que le sinus tympani, la cavité faciale et l'épitympan.

En ce qui concerne la fonction auditive, une majorité d'études ont démontré que la chirurgie endoscopique améliore significativement le gain auditif en post opératoire peut être par la préservation peropératoire de la chaîne ossiculaire. L'endoscope permet une meilleure visualisation des osselets et des lésions cachées, évitant ainsi l'ablation inutile des osselets, sauf si les osselets sont érodés. Aussi, une durée de chirurgie plus courte, des temps de guérison et une morbidité moindre pour les patients. La chirurgie endoscopique est peu invasive, avec moins de morbidité chirurgicale et une meilleure qualité de vie (172) (173).

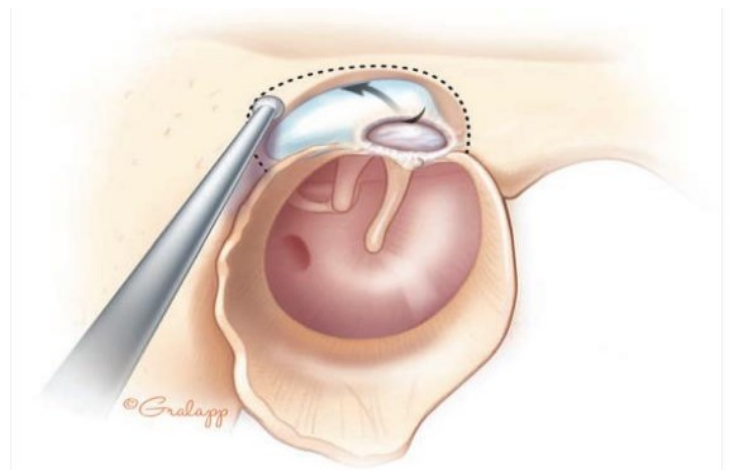
La chirurgie endoscopique est contre indiquée dans les cas graves tels que la fistule labyrinthique et le défaut du tegmen. Lorsqu'il y a un conduit auditif externe étroit ou sténosé, la chirurgie endoscopique peut également ne pas être réalisable. Enfin, elle est contre indiquée dans les coagulopathies où les risques de complications peropératoires sont jugés élevés.

En définitive, le choix des techniques chirurgicales dépend de l'extension de la maladie, de l'expérience du chirurgien et de la disponibilité du matériel. L'évaluation préopératoire par tomodensitométrie (TDM), imagerie par résonance magnétique pondérée en diffusion (IRM) et fusion d'images TDM et IRM est essentielle pour évaluer précisément l'étendue du cholestéatome. Il peut également être utile d'utiliser un endoscope pour explorer et déterminer l'étendue de la maladie avant de décider de l'approche chirurgicale appropriée.

### 3.Atticotomie trans-canalaire

La voie du conduit est possible pour les cholestéatomes sacs limités à l'attique externe avec un élargissement de l'atticotomie spontanée. Cette technique peut être programmée après un bilan tomodensitométrique qui démontre que l'extension atticale n'est pas médiale dans l'attique et n'implique pas l'antre. L'éradication se fait sous contrôle de la vue, aidée parfois par des optiques obliques ; elle se heurte à la présence d'une chaîne ossiculaire qui peut être intacte. Dès la réalisation de l'atticotomie à la curette et/ou à la fraise, puis lors de la dissection du cholestéatome du plan des osselets, il faut limiter le traumatisme de la chaîne ossiculaire, ne pas l'ébranler ni la mobiliser de manière à réduire le risque de labyrinthisation. Parfois, une désarticulation uncudo-stapédienne, une dépose de l'enclume et de la tête du marteau sont nécessaires pour contrôler l'exérèse.

La reconstruction minutieuse du défaut osseux de manière à obtenir un mur de la logette faisant barrière à une nouvelle migration épidermique ultérieure se fait par l'emploi d'un large greffon cartilagineux ou chondro-périchondral. L'emploi de cartilage et de périchondre du tragus est aisé de par sa proximité avec l'abord canalaire. L'éventuelle reconstruction ossiculaire est commune à toutes les tympanoplasties.



**Figure 69.** Cholestéatome attical enlevé par atticotomie seule (15).

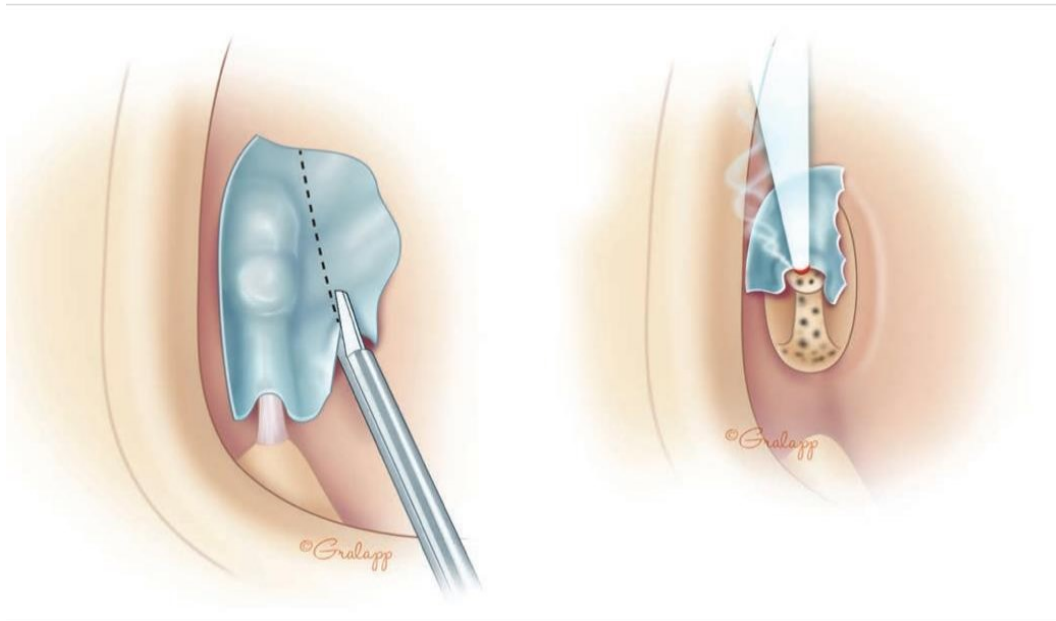
## **4.Laser**

L'exérèse instrumentale du cholestéatome conduit à un taux de lésions résiduelles variable mais qui n'est jamais nul dans aucune série. Cela s'explique par les difficultés d'abord chirurgicales, mais aussi par la rupture matricielle.

Le laser a été proposé de manière à réduire ce taux de lésions résiduelles. En 1989, Schnidler et Lanser ont été les premiers à décrire cette utilisation, employant les lasers CO<sub>2</sub> et KTP.

L'utilisation du laser KTP permet de détruire efficacement les cellules du cholestéatomes en limitant le risque de mobilisation ossiculaire. Les résultats semblent indiquer que cet emploi conduit à réduire le taux de cholestéatome résiduel, attribué selon l'auteur à un meilleur contrôle dans les régions sensibles (extension entre les branches de l'arche stapédienne et la platine de l'étrier, le laser permet une vaporisation des branches sans mobilisation platinaires, une bonne exposition et une exérèse en sécurité. Les paramètres de stimulation en cas d'utilisation du laser CO<sub>2</sub>, sont ceux de la chirurgie stapédienne (puissance 1,5 W, durée des pulses 0,05 s). L'absorption du laser CO<sub>2</sub> est telle que nous ne craignons pas l'échauffement des liquides labyrinthiques.

Pour certains, il a été proposé de vaporiser systématiquement les cellules mastoïdiennes par des faisceaux larges défocalisés, même en l'absence de lésions visibles, de manière à détruire des reliquats inapparents. Certains auteurs montrent que pour réaliser une destruction sélective des cellules de cholestéatomes, il pourrait être utile de coupler au laser un anticorps capable de se lier spécifiquement à un antigène de surface de cellules cholestéatomateuses.

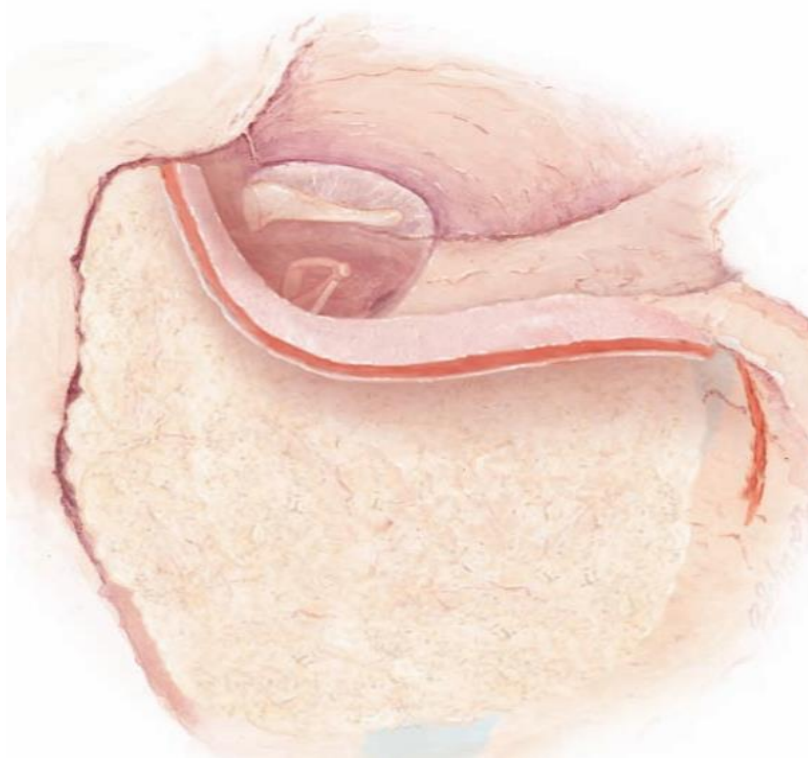


**Figure 70.** Vaporisation au laser de la matrice englobant l'étrier (15).

## 5. Technique reconstructive.

La paroi postérieure du canal est enlevée, facilitant l'élimination complète du cholestéatome. Les avantages de la procédure comprennent une exposition peropératoire accrue (similaire à une technique ouverte), l'élimination et l'oblitération de l'épithélium mastoïdien absorbant l'azote avec de la poudre d'os et la reconstruction de la paroi postérieure du canal. La procédure est conçue pour prévenir le développement des rétractions postopératoires, isolement du tympan de l'attique et de la mastoïde à l'aide de copeaux d'os et de la poudre d'os (174) (175) (176).

La reconstruction de la paroi est généralement réalisée avec de la poudre d'os, un copeau osseux, du cartilage costal ou un bloc de silicone.



**Figure 71.** Reconstruction du cadre osseux postérieur (149).

## **Chapitre III : INDICATIONS DES DIFFERENTES TECHNIQUES CHIRURGICALES**

Le choix dépend des caractéristiques du patient (âge, comorbidité), du type du cholestéatome (sac ou diffluant), de l'extension anatomique précisée par la tomodensitométrie, de l'état de l'oreille opposée, de la pneumatisation des cavités de l'oreille moyenne, de l'audition et également de la compliance présumée du patient.

### **1. Technique fermée**

- Pneumatisation importante.
- Fonction tubaire correcte. - Enfant.
- Bonne compliance.
- Extension limitée.
- Suivi facile.

### **2. Technique ouverte**

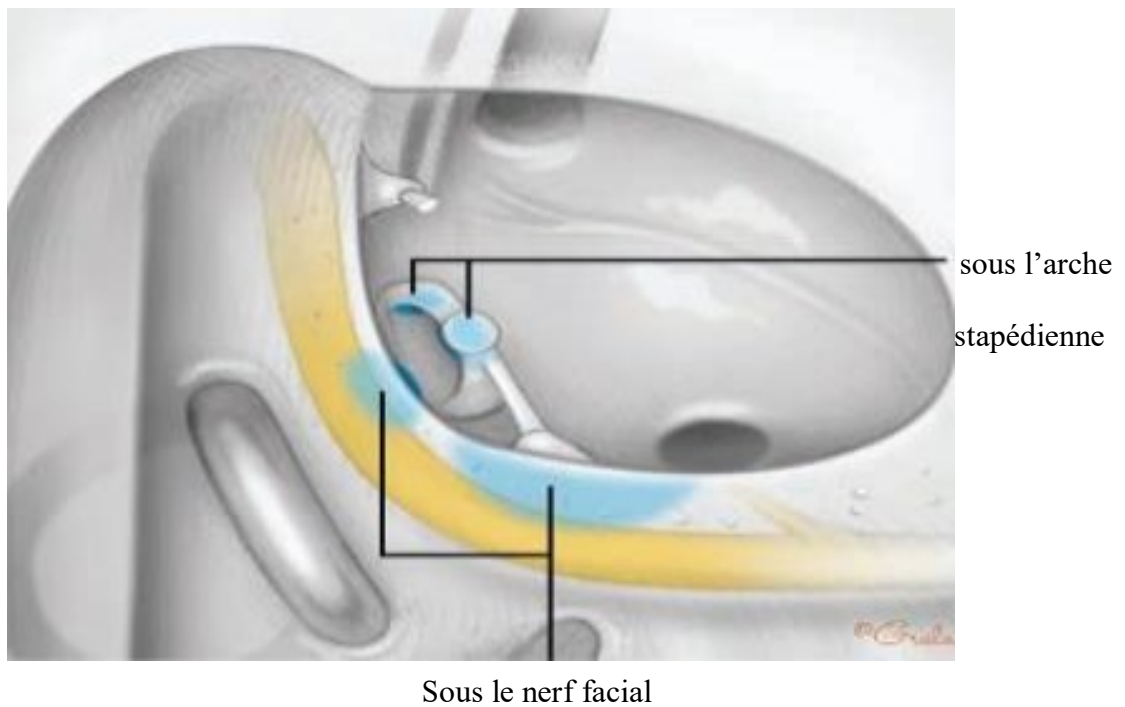
- Pneumatisation pauvre.
- Fonction tubaire pauvre.
- Sujet âgé.
- Compliance limitée.
- Extension importante.
- Suivi difficile.

### **3. Réinterventions**

Elles sont planifiées si

- Réalisation d'une technique fermée première sans ossiculoplastie ;
- Suspicion de résiduel à l'imagerie de suivi ;
- Surdité de transmission mixte, dans l'optique d'améliorer l'effet columellaire ;
- Perforation tympanique résiduelle ;
- Cavité non autonettoyante avec rétention et surinfections récurrentes.





**Figure 72.** Sites préférentiels du cholestéatome résiduel (15) (sous la portion tympanique du nerf facial près de l'étrier et de la fenêtre ovale et dans les espaces postérieures de la caisse du tympan (récessus facial et sinus tympani))

# **NOTRE ETUDE**

## **I.PROBLEMATIQUE**

Etant donné que l'otite moyenne chronique cholestéatomateuse est réputée par son grand pouvoir de récurrence et de cholestéatome résiduel, la principale difficulté et le principal défi pour le chirurgien otologiste est de minimiser au maximum cette évolution, de ce fait, le comblement des cavités mastoïdiennes a été proposé pour vérifier son efficacité face à cette tendance à la récurrence et au résiduel.

## **II.OBJECTIFS**

### **Objectif principal**

Présenter les résultats du comblement osseux dans la chirurgie du cholestéatome dans les tympanoplasties en technique fermée ou en technique ouverte pour cholestéatome acquis primaire.

### **Objectifs secondaires**

- 1-Présenter les résultats du comblement dans les prises en charge par tympanoplasties secondaires (cholestéatome récidivant ou résiduel ou acquis secondaire).
- 2-Définir une stratégie de surveillance pour voir l'évolution de la cavité opératoire après comblement.
- 3-Etudier les résultats fonctionnels en cas de comblement.
- 4-Evaluer l'impact de la chirurgie sur la qualité de vie des patients.
- 5-Comparer nos résultats post opératoires avec les données actualisées de la littérature internationale.
- 6-Colliger une bibliographie large pouvant servir de référence aux chirurgiens otologistes et chercheurs intéressés par ce thème.

## **III.MATERIELS ET METHODES**

### **1.Type de l'étude**

Il s'agit d'une étude prospective, descriptive, monocentrique au service d'ORL et de chirurgie de la face et du cou du CHU de Bejaia entre le 1Janvier 2020 et le 31Décembre 2022.

### **2.Population d'étude**

Étaient concernés par cette étude tous les patients adultes opérés au service ORL et CCF du CHU de Bejaia, tout sexes confondus, pour cholestéatome acquis primaire ou secondaire.

#### **2.1. Critères d'inclusion**

Étaient inclus tous les patients :

-Présentant une otite moyenne chronique cholestéatomeuse étendue au-delà de l'antre mastoïdien diagnostiquée cliniquement avec une imagerie des rochers (TDM et /ou IRM).

#### **2.2. Critères de non inclusion**

-Les patients dont le cholestéatome était localisé uniquement à l'attique postérieure épargnant l'antre et l'attique antérieure, analysé sur des images TDM des rochers (où une mastoïdectomie n'a pas été réalisée).

-Les patients ayant un cholestéatome congénital.

-Les patients qui ont eu un comblement autre que la poudre d'os.

-Les enfants (âge inférieur à 15 ans).

#### **2.3. Mode de recrutement**

-Les patients se présentaient soit aux urgences du service d'ORL et de chirurgie de la face et du cou du CHU de Bejaia, soit à la consultation d'ORL au niveau de la polyclinique.

### **3. Recueil des données**

Le recueil des données était réalisé selon une fiche technique (cf. annexe 1). Les renseignements étaient recueillis à l'aide d'un questionnaire renseigné face à face du malade.

### **4. Déroulement de l'étude**

Les patients étaient investigués sur le mode suivant :

#### **4.1. Anamnèse**

#### **4.2. Examen clinique**

**4.3. Explorations fonctionnelles auditives** (Audiométrie tonale liminaire, VNG dans certains cas).

**4.4. Exploration par imagerie** (TDM des rochers, associée à une IRM si suspicion de complications endocrâniennes).

#### **4.5. Chirurgie**

**Toutes les interventions étaient réalisées par la même équipe chirurgicale.**

Deux techniques chirurgicales étaient adoptées :

**4.5.1. Tympanoplastie en technique fermée** : cette technique était utilisée dans la plupart des cas, les situations suivantes étaient les principales indications :

- Choix du chirurgien.
- Cholestéatome opéré pour la première fois.
- Cholestéatome récidivant chez des patients qui étaient capables d'assurer les contrôles et le suivi.

L'incision était située dans le sillon rétro-auriculaire après infiltration de cette région et du site de la greffe, intéressant la peau et le tissu sous cutané jusqu'au plan du muscle temporal, la greffe était prélevée à ce moment ( dans certains cas de reprises chirurgicales, la greffe était prélevée à la fin de l'intervention pour estimer la surface exacte à reconstruire), le lambeau musculopériosté était réalisé et le lambeau tympanoméatal était confectionné, une fois dans la caisse, le bilan lésionnel était fait (état des osselets, extension du cholestéatome, et exérèse de l'enclume qui est généralement lysée et le marteau). Par la suite, l'antro-attico-mastoïdectomie était réalisée avec recueil de la poudre d'os dès le début du fraisage, et appréciation encore de l'extension de la lésion, une tympanotomie supérieure et/ou postérieure étaient réalisées, l'exérèse des débris de kératine et de la matrice du cholestéatome était réalisée à l'aide de bistouri de Rosen, curette ou boulette de coton en essayant toujours d'enlever la lésion en bloc, un lavage abondant de la cavité était réalisé.

La reconstruction de l'attique et du cadre osseux s'il a été sacrifié (technique reconstructrice) était assurée par du cartilage, la reconstruction ossiculaire était faite par du cartilage, osselet autologue ou prothèse en titane, la reconstruction de la membrane tympanique était réalisée par du péricondre conchal ou tragal, du fascia et renforcée par du cartilage.

Le comblement mastoïdien était assuré par de la poudre d'os mélangé à une poudre antibiotique.

#### **4.5.2. Tympanoplastie en technique ouverte :**

Cette technique était utilisée dans un nombre très limité de malades surtout en cas de :

- Cholestéatome récurrent pour lequel plusieurs interventions en technique fermée étaient réalisées auparavant.
- Impossibilité de reprises chirurgicales pour les malades ayant des tares lourdes associées (surtout des antécédents cardiaques).
- La non disponibilité de certains malades à se présenter aux contrôles.

La technique est similaire à la tympanoplastie en technique fermée pour les premiers temps opératoires, avec sacrifice du cadre osseux postérieur et / ou supérieur du CAE, et fraisage de toutes les cellules mastoïdiennes jusqu'à la pointe sans laisser de récessus ou de relief, de manière à obtenir une seule cavité lisse. Une méatoplastie était réalisée en fin d'intervention.

Un comblement réalisé avec de la poudre d'os, du fascia et du cartilage permettant la réduction de la taille de la cavité.

#### **4.6. Etude histopathologique :**

La lésion était envoyée pour étude histologique au service d'anatomopathologie du CHU de Bejaia.

#### **4.7. Paramètres opératoires :** pour chaque patient nous avons noté :

4.7.1. La durée de l'acte opératoire.

4.7.2. La morbidité peropératoire : saignement.

4.7.3. Les complications post opératoires :

- Hématome rétro-auriculaire.
- Infection de la plaie rétro-auriculaire.
- Paralysie faciale périphérique.
- Vertige.
- Méningite.
- Persistance de la perforation tympanique.
- Cophose
- Latéralisation ultérieure de la greffe.

#### **4.8. Gestion de la période post opératoire**

Les patients étaient mis sous antibiothérapie, avec dans certains cas des anti vertigineux et des anti émétiques.

Une acoumétrie était réalisée à j1 post opératoire.

#### 4.9. Suivi

Les patients étaient revus à trois mois, à un an et / ou à 18 mois, un examen clinique otoscopique sous microscope, une audiométrie tonale liminaire étaient demandés à chaque contrôle. TDM des rochers demandés à un an ou à 18 mois, IRM des rochers (si opacité suspecte à la TDM). Nous avons distingué ainsi le succès de la chirurgie sur le plan anatomique et sur le plan fonctionnel.

Un succès anatomique était considéré atteint si l'otoscopie revenait normale, membrane tympanique normale, pas de poche de rétraction, ni otorrhée, conduit d'aspect normal et non sténosé, pas de débris de kératine.

Un succès fonctionnel était considéré atteint, si le gain du Rinne en audiométrie tonale liminaire était supérieur à 20dB, Les seuils auditifs de l'oreille pathologique ont été mesurés en conduction aérienne et osseuse à l'aide d'un audiomètre. La perte auditive a été calculée (moyenne des seuils aux fréquences 500, 1000, 2000, 4000Hz) conformément aux recommandations. Le Rinne audiométrique moyen est défini par la différence entre seuils osseux et aériens.

#### 4.10. Impact de la chirurgie sur la qualité de vie

L'organisation mondiale de la santé (OMS) définit en 1994 la qualité de vie comme **(la perception qu'a un individu de sa place dans l'existence, dans le contexte de la culture et du système de valeurs dans lesquels il vit, en relation avec ses objectifs, ses attentes, ses normes et ses inquiétudes. Il s'agit d'un large champ conceptuel, englobant de manière complexe la santé physique de la personne, son état psychologique, son niveau d'indépendance, ses relations sociales, ses croyances personnelles et sa relation avec les spécificités de son environnement.)**

La mesure de la qualité de vie est devenue un enjeu majeur pour le traitement des malades. Nous avons évalué l'impact de la chirurgie sur la qualité de vie des patients opérés par tympanoplastie en technique fermée et par tympanoplastie en technique ouverte avec comblement à 1 an post opératoire en utilisant le : Glasgow benefit inventory (GBI), décrit par Robinson en 1966, ce questionnaire se compose de 18 questions post-intervention



Chirurgicale conçues pour mesurer les changements de l'état de santé tel que défini par les perceptions sociales, psychologiques et physiques du bien-être. Il a été conçu pour être rempli lors d'un entretien avec le malade. Les réponses sont basées sur une échelle de Likert en 5 points, allant d'une forte détérioration de l'état de santé (1) à une grande amélioration (5). Le score GBI total est ensuite calculé à partir d'une moyenne des scores de Likert pour donner un poids égal à chaque question. La moyenne ( $1 \times 5$ ) est soustraite par 3 (aucun changement) et le résultat est multiplié par 50 pour produire un score GBI qui varie de - 100 (préjudice maximal après la chirurgie) à + 100 (amélioration maximale après l'intervention). Un score GBI de zéro est neutre et n'indique aucune amélioration ou inconvénient de l'intervention (180).

D'autres questions ont été ajoutées au questionnaire du GBI, concernant la chirurgie et sont :

- 1- Par rapport avant votre chirurgie de l'oreille, comment est le drainage de votre oreille ?
- 2- Par rapport avant votre chirurgie de l'oreille, comment est votre audition ?
- 3- Recommanderiez-vous cette opération à un membre de votre famille ?

Les réponses possibles pour les deux premières questions :

<b>Amélioré (e)</b>	<b>(5),</b>
<b>Quelque peu amélioré(e)</b>	<b>(4),</b>
<b>Inchangé (e)</b>	<b>(3),</b>
<b>Quelque peu pire</b>	<b>(2),</b>
<b>Dramatiquement pire.</b>	<b>(1).</b>

Les réponses possibles pour la troisième question :

<b>Fortement recommandée</b>	<b>(5),</b>
<b>Susceptible de recommander</b>	<b>(4),</b>
<b>Indifférente</b>	<b>(3),</b>
<b>Peu susceptible de recommander</b>	<b>(2),</b>
<b>Décourager (e)</b>	<b>(1).</b>

Comme ces trois dernières questions n'ont pas été validées, elles n'ont pas été incluses dans le score total GBI. Au lieu de cela, elles ont été analysées séparément pour faire la lumière sur l'importance relative du drainage de l'oreille et de la perception d'un patient de la qualité de vie et du succès chirurgical (181).

## **5. Techniques statistiques employées**

### **5.1. Logiciels utilisés**

-Excel 2016.

### **5.2. Méthodes et tests**

#### **5.2.1. Pour les variables qualitatives**

- Les résultats ont été exprimés en fréquences simples et fréquences relatives (pourcentage). -  
L'analyse statistique a été réalisé par le test Chi2 pour la comparaison des pourcentages.

#### **5.2.2. Pour les variables quantitatives**

- Les résultats ont été présentés sous forme de moyennes  $\pm$  écart-type, de médianes et de valeurs minimales et maximales (min-max).

- Calcul de test de Student pour la comparaison des moyennes.

Un p inférieur à 0,05 représentant le seuil de significativité.

# **RESULTATS**

## IV.RESULTATS

Notre étude comporte 65 dossiers opérés entre le 1 Janvier 2020 et le 31 Décembre 2022.

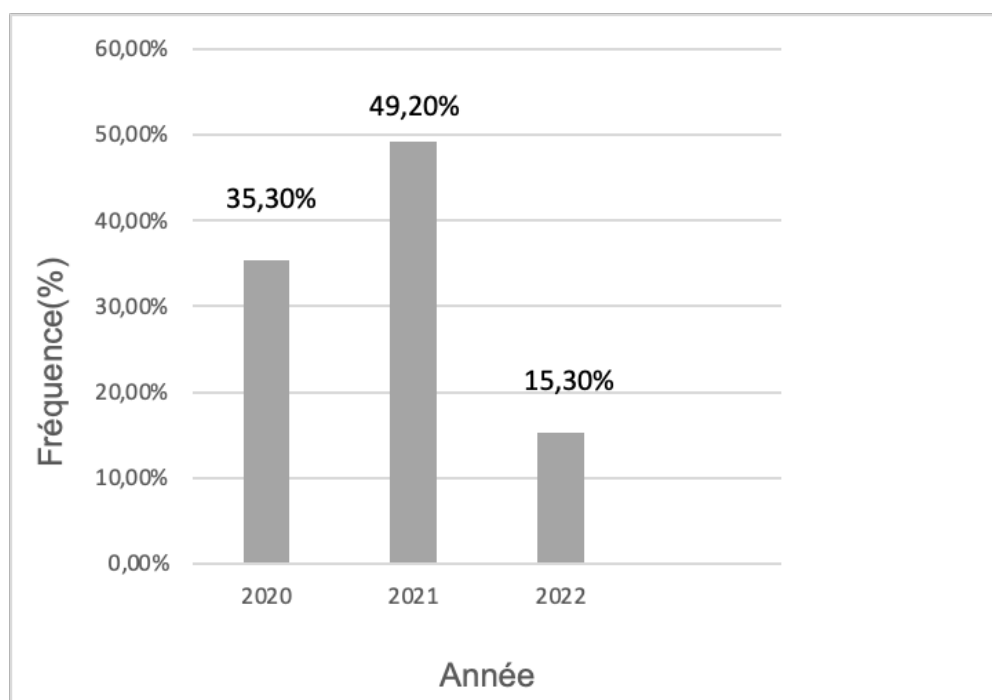### 1.Données démographiques

#### 1.1.Fréquence de recrutement annuel

La fréquence annuelle moyenne de la chirurgie du cholestéatome était de **21,6 cholestéatome /année.** (Tableau 1).

**Tableau 1.** Fréquence du recrutement par année.

Année	Effectif	Pourcentage
2020	23	35,5
2021	32	49,2
2022	10	15,3
<b>Total</b>	65	100



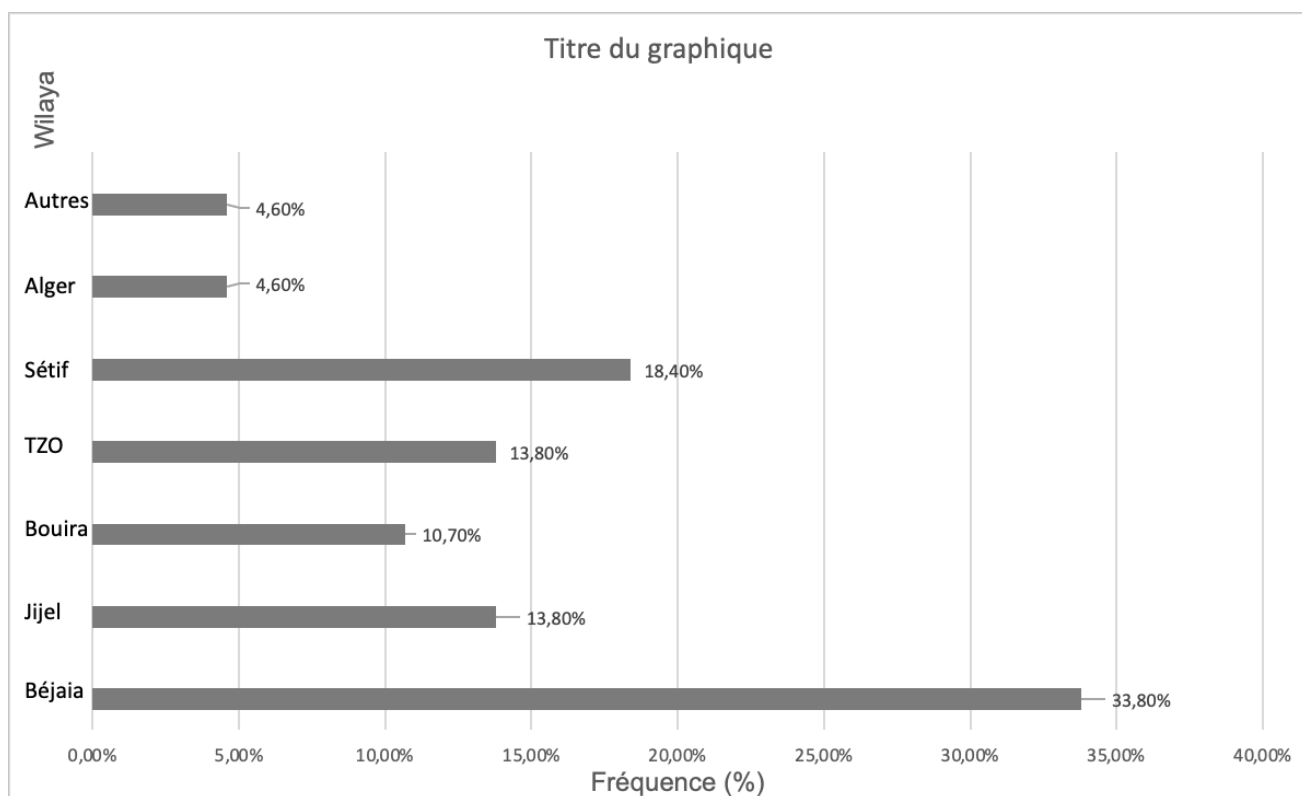
**Figure 73.** Fréquence de recrutement par année.

### 1.2. Origine géographique des malades

L'origine géographique de nos patients était variée. Si un tiers des malades sont originaire de la wilaya de Bejaia, les autres proviennent de toutes les wilayas limitrophes (Tableau 2)

**Tableau 2.** Répartition des patients selon l'origine géographique.

<b>Wilaya</b>	<b>Effectif</b>	<b>Pourcentage</b>
<b>Bejaia</b>	22	33,8
<b>Jijel</b>	9	13,8
<b>Bouira</b>	7	10,7
<b>Tizi-Ouzou</b>	9	13,8
<b>Sétif</b>	12	18,4
<b>Alger</b>	3	4,6
<b>Autres (Mila Constantine, Guelma, Ourgla)</b>	3	4,6
<b>Total</b>	65	100



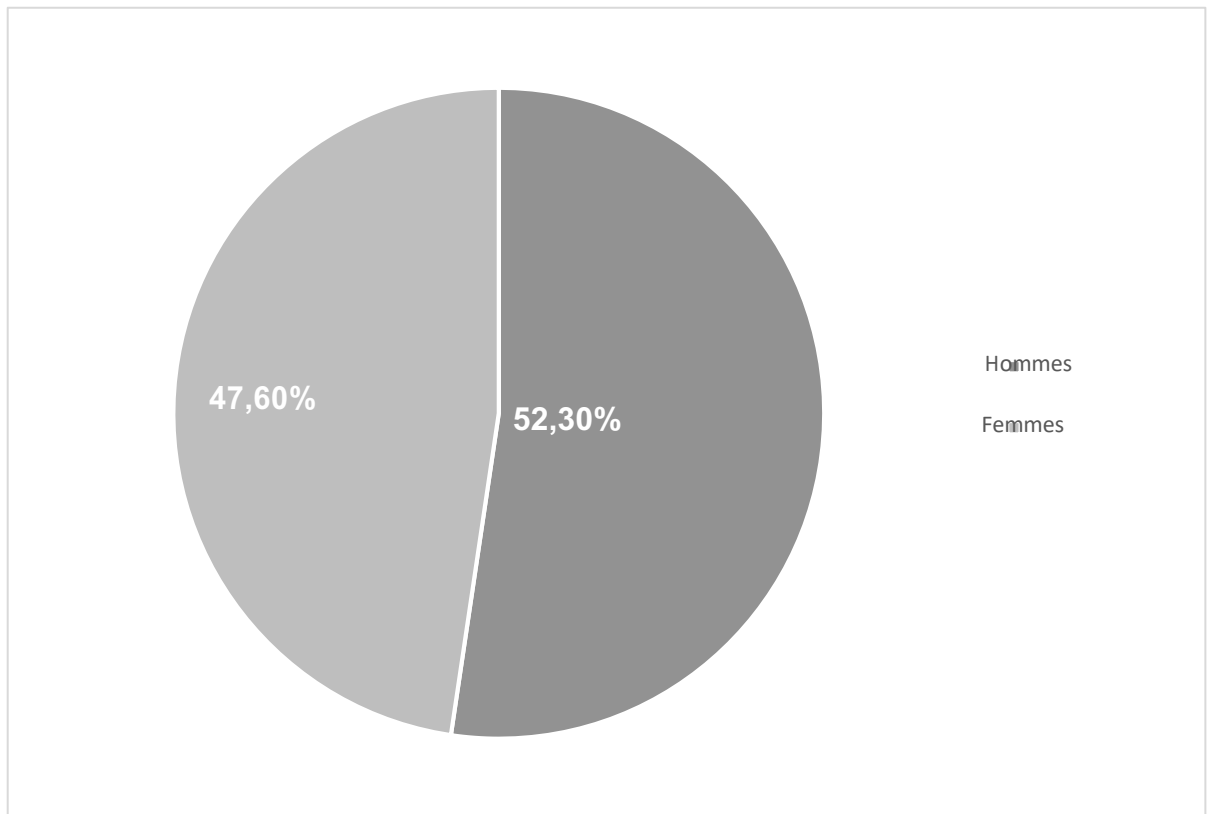
**Figure 74.** Origine géographique des malades.

### 1.3. Sexe

Le sex-ratio homme/femme était de 1 ,1 (Tableau 3).

**Tableau 3.** Répartition des patients selon le sexe.

Sexe	Effectif	Pourcentage
Homme	34	52,3
Femme	31	47,6
<b>Total</b>	65	100



**Figure 75.** Répartition des patients selon le sexe.

#### 1 .4. Age

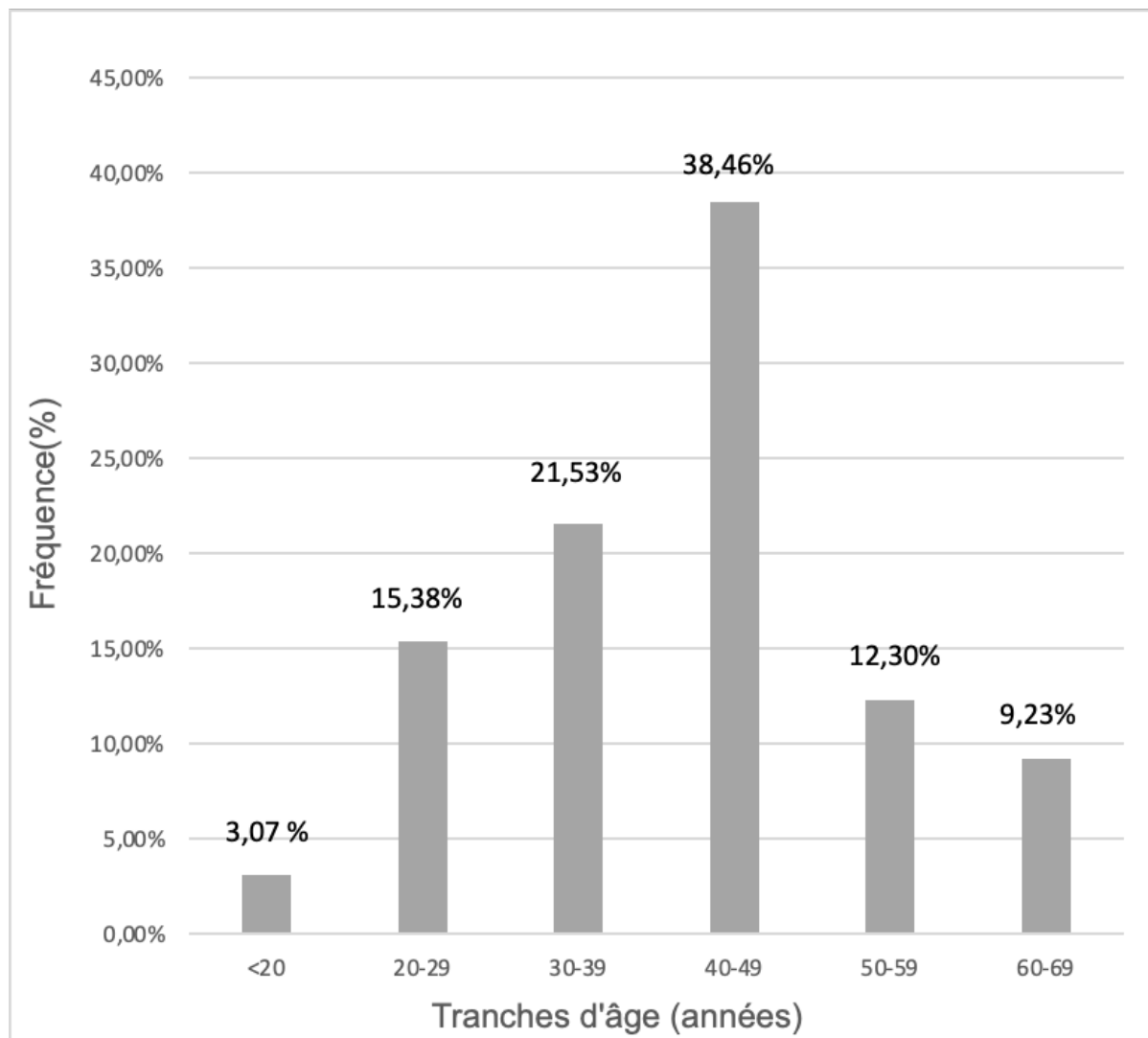
L'âge moyen était de  $41,5 \pm 12$  ans sans différence significative entre les deux sexes / La tranche d'âge la plus concernée est celle comprise entre 40 et 49 ans.

(Tableau 4, Fig.75).

**Tableau 4.** Répartition des patients selon l'âge.

Age (ans)	Homme	Femme	Global
<b>Moyenne <math>\pm</math>ET*</b>	41,1 $\pm$ 13	42,7 $\pm$ 12,8	41,5 $\pm$ 12
<b>Médiane</b>	53	41	42
<b>Min</b>	16	21	16
<b>Max</b>	67	65	67

\*ET : écart type.



**Figure 76.** Répartition des patients selon la tranche d'âge.



## 2. Données cliniques

### 2.1. Antécédents

Les principaux antécédents médicaux et chirurgicaux des patients sont résumés dans le tableau 5.

**Tableau 5.** Antécédents généraux.

<b>Antécédents</b>	<b>Effectif</b>	<b>Pourcentage</b>
<b>Otites à répétition dans l'enfance</b>	23	35,3
<b>Pathologie tubaire</b>	10	15,3
<b>Traumatisme du rocher</b>	0	0
<b>Intervention chirurgicale sur l'oreille (ATT, mastoïdite : drainage )</b>	17	26,1
<b>Autres pathologie (cardiaque, diabète)</b>	20	30,7

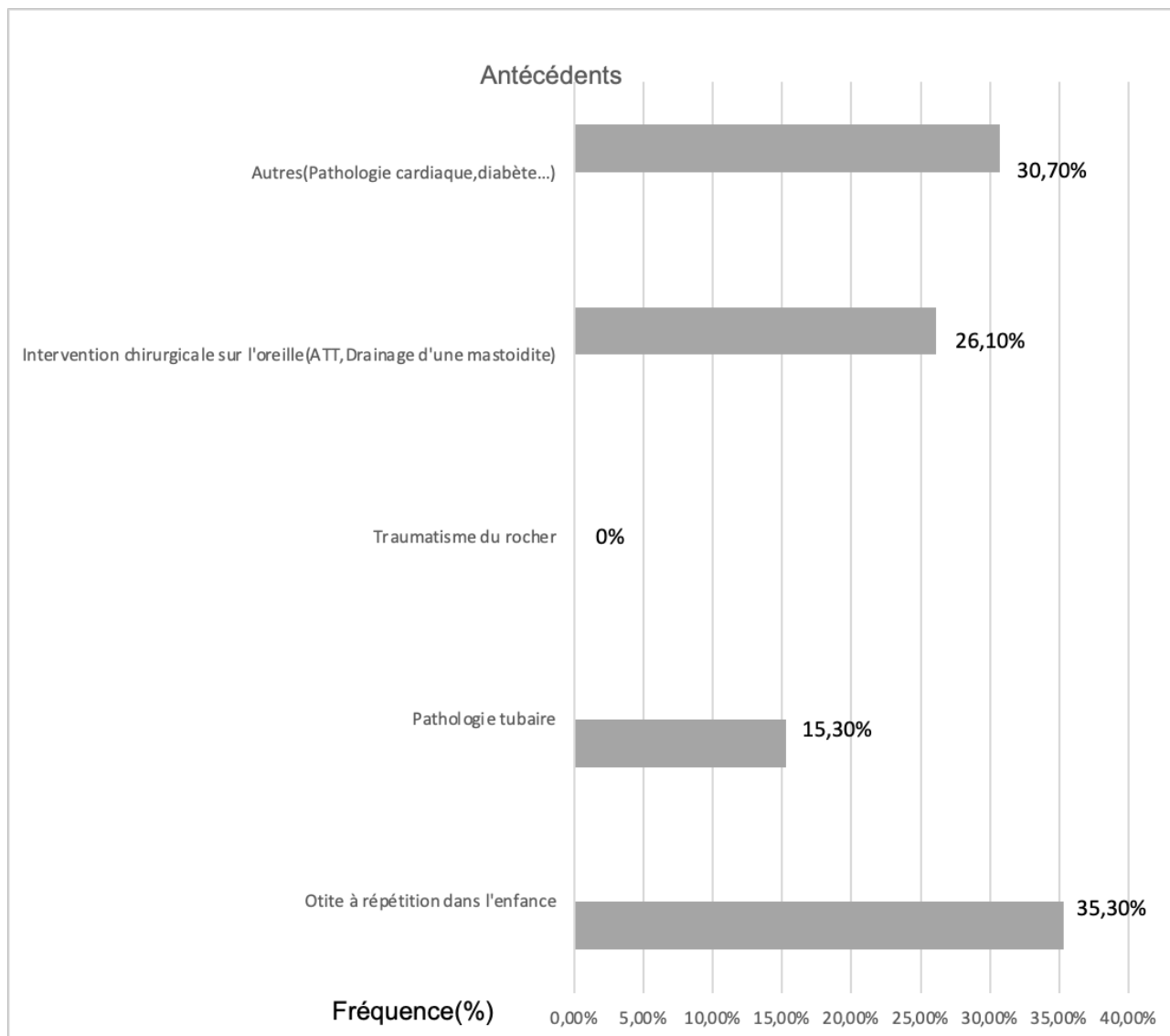


Figure 77. Répartition des patients selon les antécédents.

## 2.2.Motif de consultation

Par ordre de fréquence, les signes d'appel (Tableau 6) ayant motivé la consultation en ORL étaient les symptômes otologiques (hypoacousie, otorrhée fétide) suivis des signes vestibulaires (vertiges, acouphènes), les complications (PFP, mastoïdite) et enfin les signes neurologiques (céphalées).

**Tableau 6.** Répartition des patients selon le motif de consultation.

<b>Motif de consultation</b>	<b>Effectif</b>	<b>Pourcentage</b>
<b>Signes otologiques :</b> - <b>Otorrhée</b> - <b>Hypoacousie</b>	56	86,1
<b>Signes vestibulaires :</b> - <b>Acouphènes</b> - <b>Vertige</b>	5	7,6
<b>Signes neurologiques</b> - <b>Céphalées</b>	1	1,5
<b>Complications :</b> - <b>PFP</b> - <b>Mastoïdite</b> - <b>Méningite</b>	3	4,6
<b>Total</b>	65	100

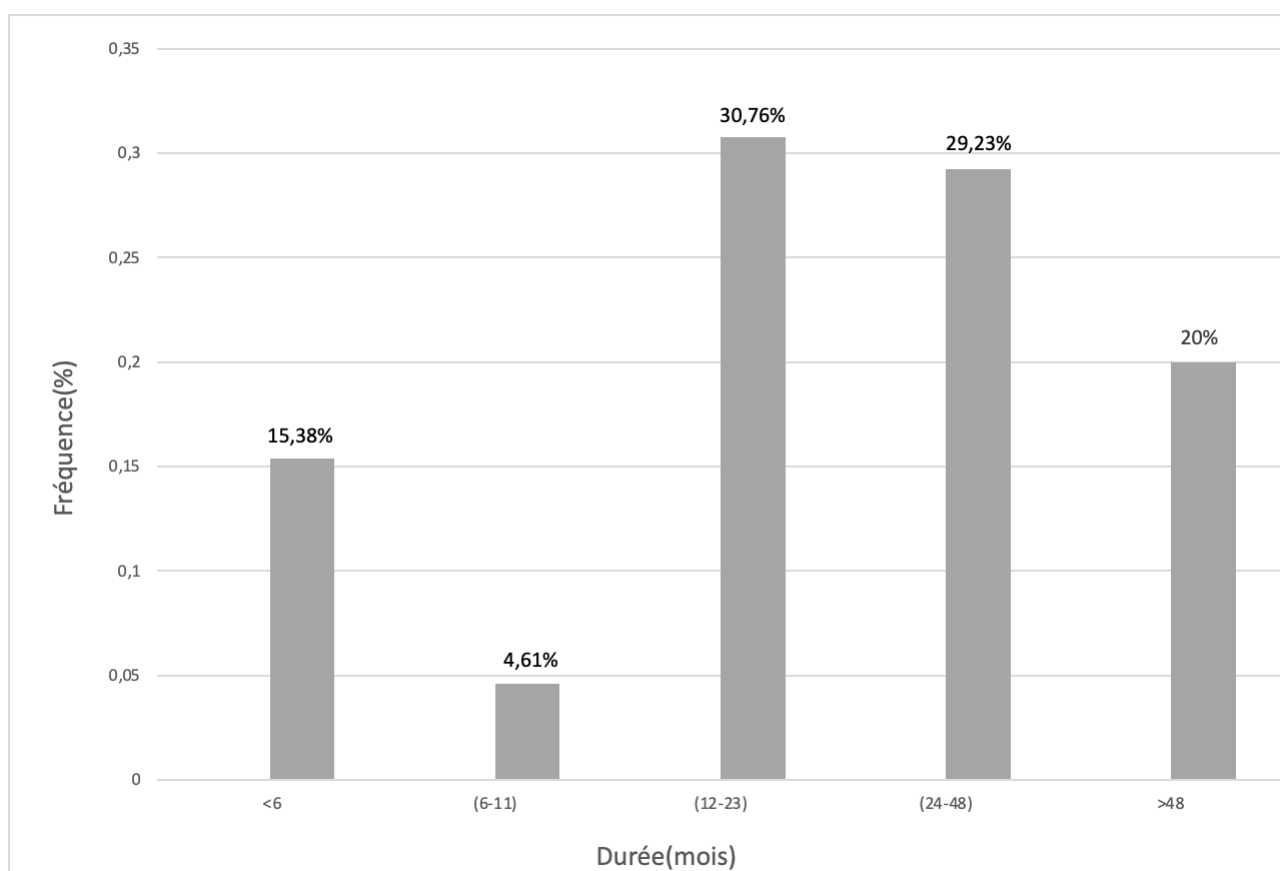
### 2.3. Répartition des patients selon la durée d'évolution des symptômes

La durée moyenne d'évolution des symptômes avant la chirurgie était de

30,6 ± 24,8 mois (extrêmes 1 et 100 mois, médiane : 23 mois). (Tableau 7).

**Tableau7.** Répartition des patients selon la durée d'évolution des symptômes

Durée (mois)	Effectif	Pourcentage
Inf <6	10	15,3
6-11	3	4,6
12-24	20	30,7
24-48	19	29,2
Sup >48 mois	13	20
<b>Total</b>	<b>65</b>	<b>100</b>



**Figure 78.** Répartition des patients selon la durée d'évolution des symptômes.

#### 2.4. Côté atteint

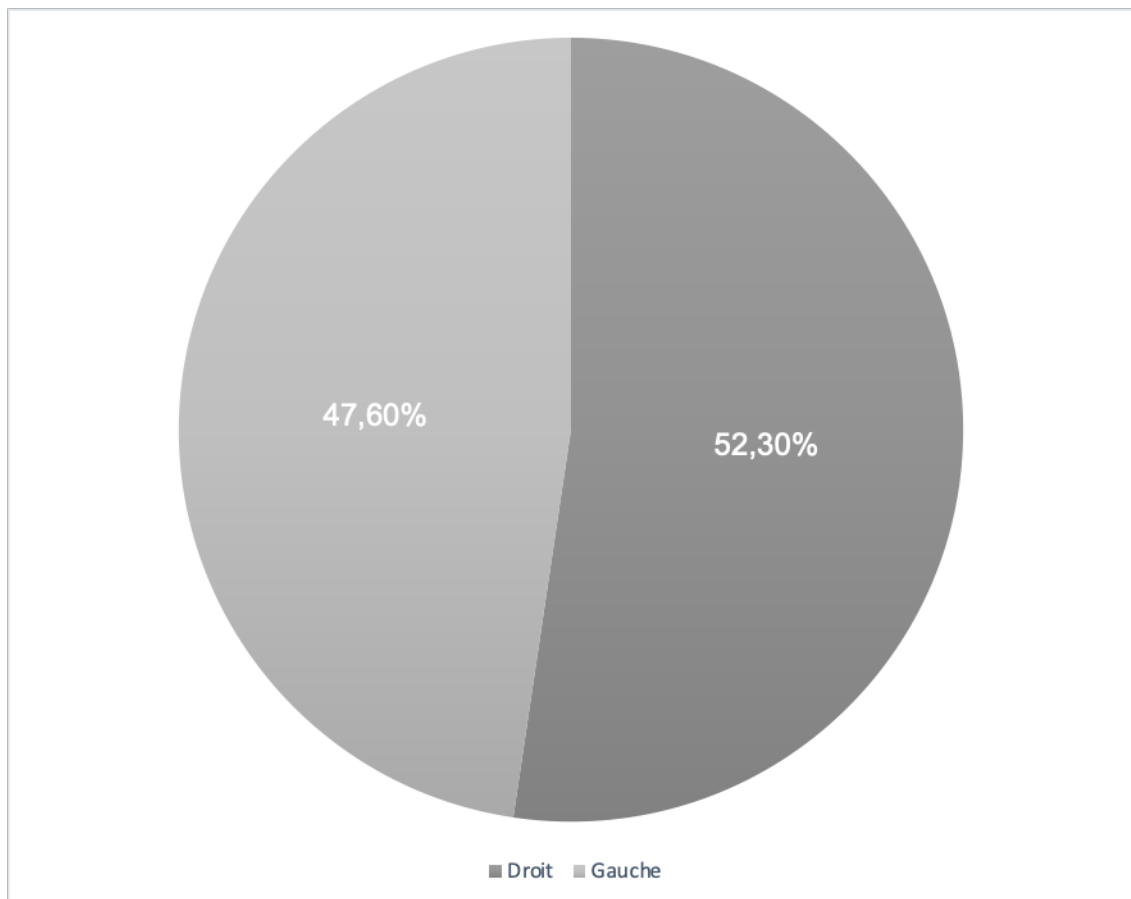
52,3% des patients avaient un cholestéatome de l'oreille droite contre

47,6% des patients qui avaient un cholestéatome de l'oreille gauche.

Aucun cas de cholestéatome bilatéral. (Tableau 8).

**Tableau 8.** Répartition des patients selon le coté atteint.

Côté	Effectif	Pourcentage
<b>Droit</b>	34	52,3
<b>Gauche</b>	31	47,6



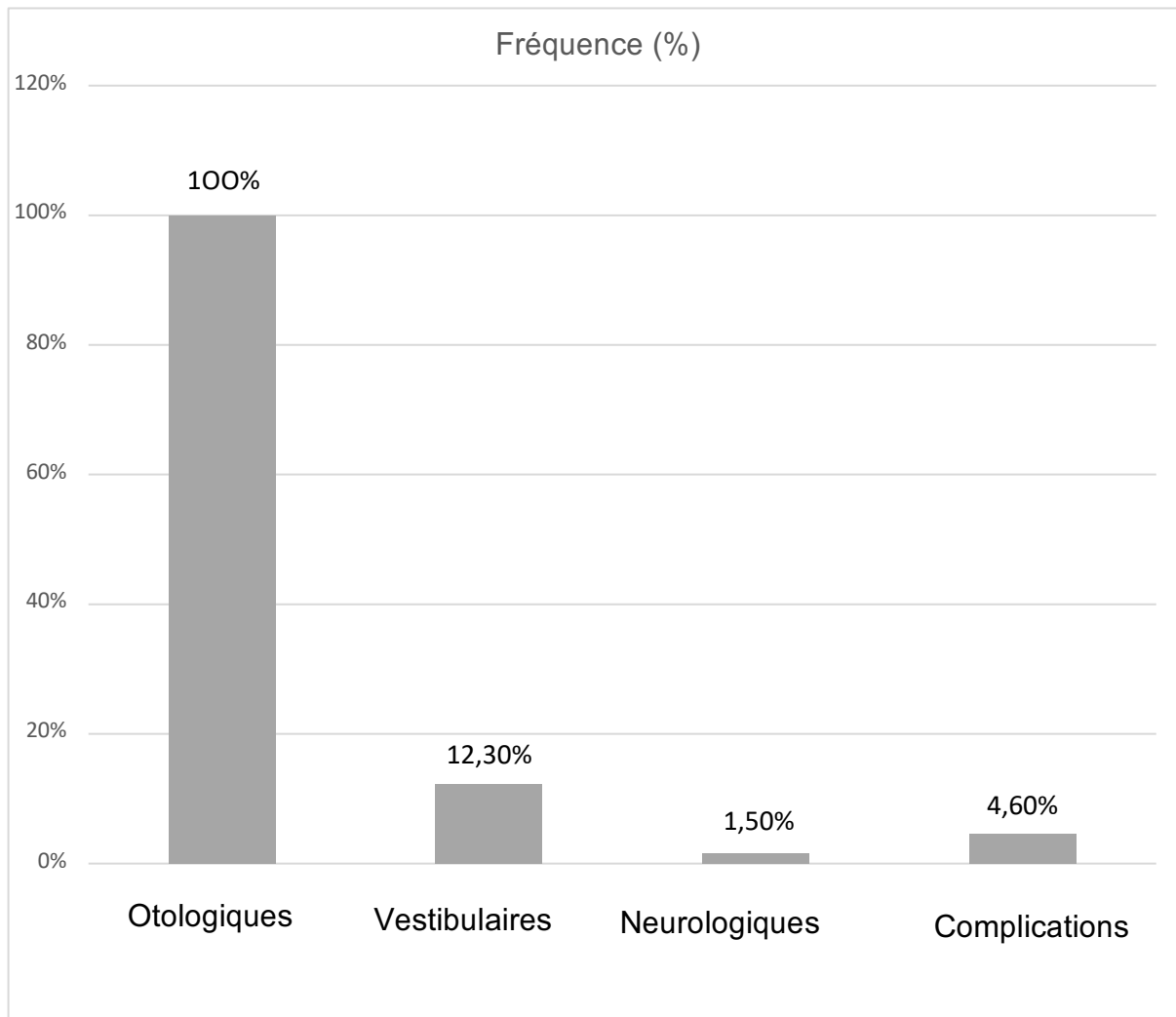
**Figure 79.** Côté atteint.

## 2.5. Symptômes

Le tableau 9 et la figure 7 résument les différents symptômes cliniques retrouvés chez les malades.

**Tableau 9.** Répartition des patients selon les symptômes.

Signes	Effectifs	Pourcentage
<b>Signes otologiques :</b>	65	100
-Otorrhée	65	100
-Hypoacousie	65	100
-Otalgie	3	4,6
<b>Signes vestibulaires :</b>	8	12,3
-Vertige	5	7,6
-Acouphènes	3	4,6
<b>Signes neurologiques :</b>	1	1,5
-Céphalées	1	1,5
<b>Complications :</b>	3	4,6
-PFP	1	1,5
-Mastoïdite	1	1,5
-Méningite	1	1,5



**Figure 80.** Manifestations cliniques.

## 2.6. Données de l'examen otoscopique

Les différents aspects retrouvés à l'examen otoscopique sont résumés dans le tableau 10.

Tableau 10. Données de l'examen otoscopique

Aspect otoscopique	Effectif	Pourcentage
Perforation marginale postéro-inférieure	35	53,8
Perforation atticale	20	30,7
Poche de rétraction	10	15,3
<b>Total</b>	<b>65</b>	<b>100</b>

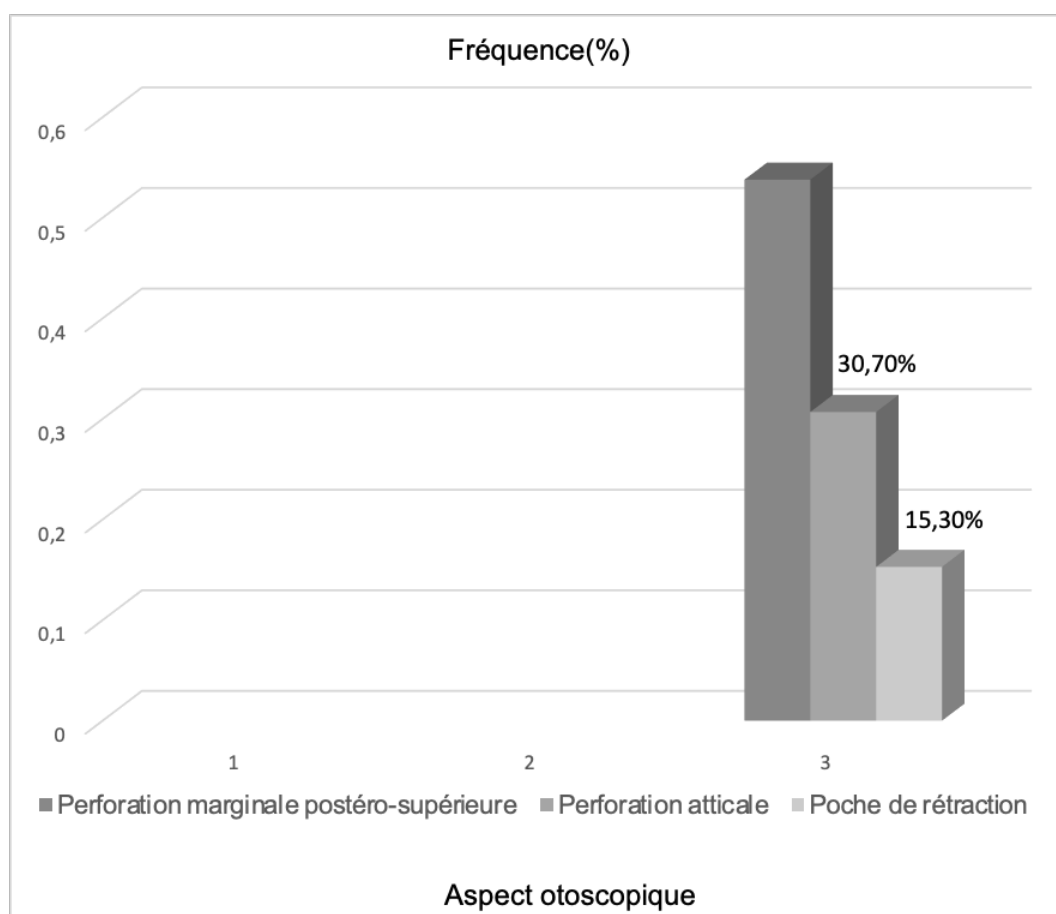


Figure 81. Données de l'examen otoscopique.



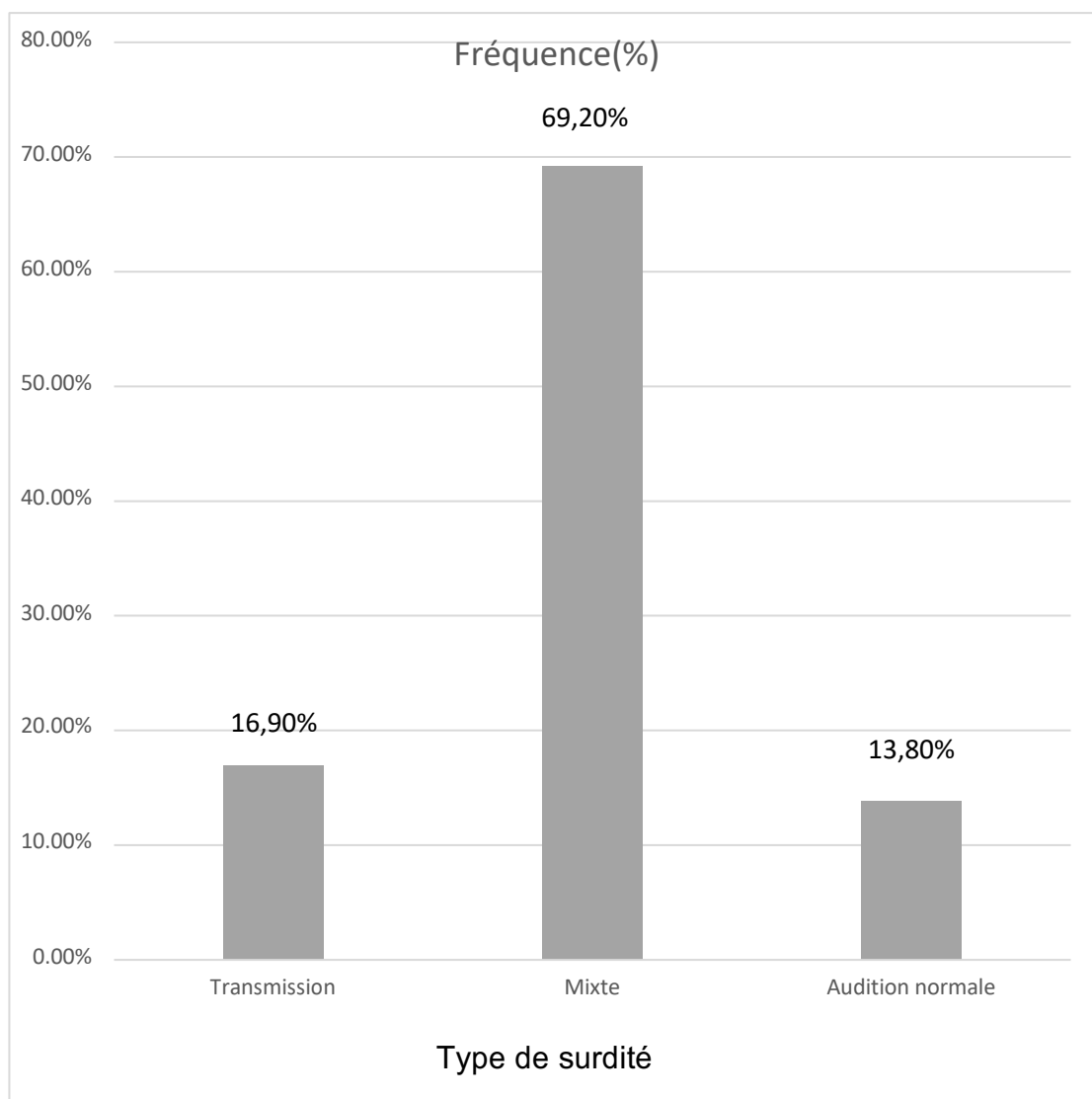
### 3. Données de l'exploration paraclinique

#### 3.1. Audiométrie tonale liminaire

La conduction aérienne préopératoire était de 52,37 db, et la conduction osseuse préopératoire était de 26,93db.

Tableau 11. Type de surdité

Type de surdité	Effectif	Pourcentage
Transmission	11	16,9
Mixte	45	69,2
Audition Normale	9	13,8
Total	65	100



**Figure 82.** Type de surdité.

## 3.2. Exploration par imagerie médicale

### 3.2.1.TDM

La TDM des rochers était réalisée chez tous nos patients, c'est le principal et le premier examen radiologique à demander en cas de cholestéatome. Était analysé le siège du cholestéatome et son extension, les complications, les particularités anatomiques retrouvées à la TDM des rochers, et enfin l'état de la fenêtre ovale.

**Tableau 12.** Résultats de la TDM des rochers.

<b>TDM des rochers</b>	<b>Effectif</b>	<b>Pourcentage</b>
<b>Siège et extension</b>		
-Mésotympan postérieur étendu aux cellules mastoïdiennes.	38	58,4
-Epitympan, mésotympan étendu aux cellules mastoïdiennes.	20	30,7
-Attical s'étendant, aux cellules mastoïdiennes (mésotympan et hypotympan épargnés).	7	10,7
<b>Complications</b>		
-Lyse ossiculaire	58	89,2
-Fistule du CSCL	4	6,1
-Défaut du tegmen	7	10,7
-Lyse du canal du facial	1	1,5

### 3.2.2. IRM

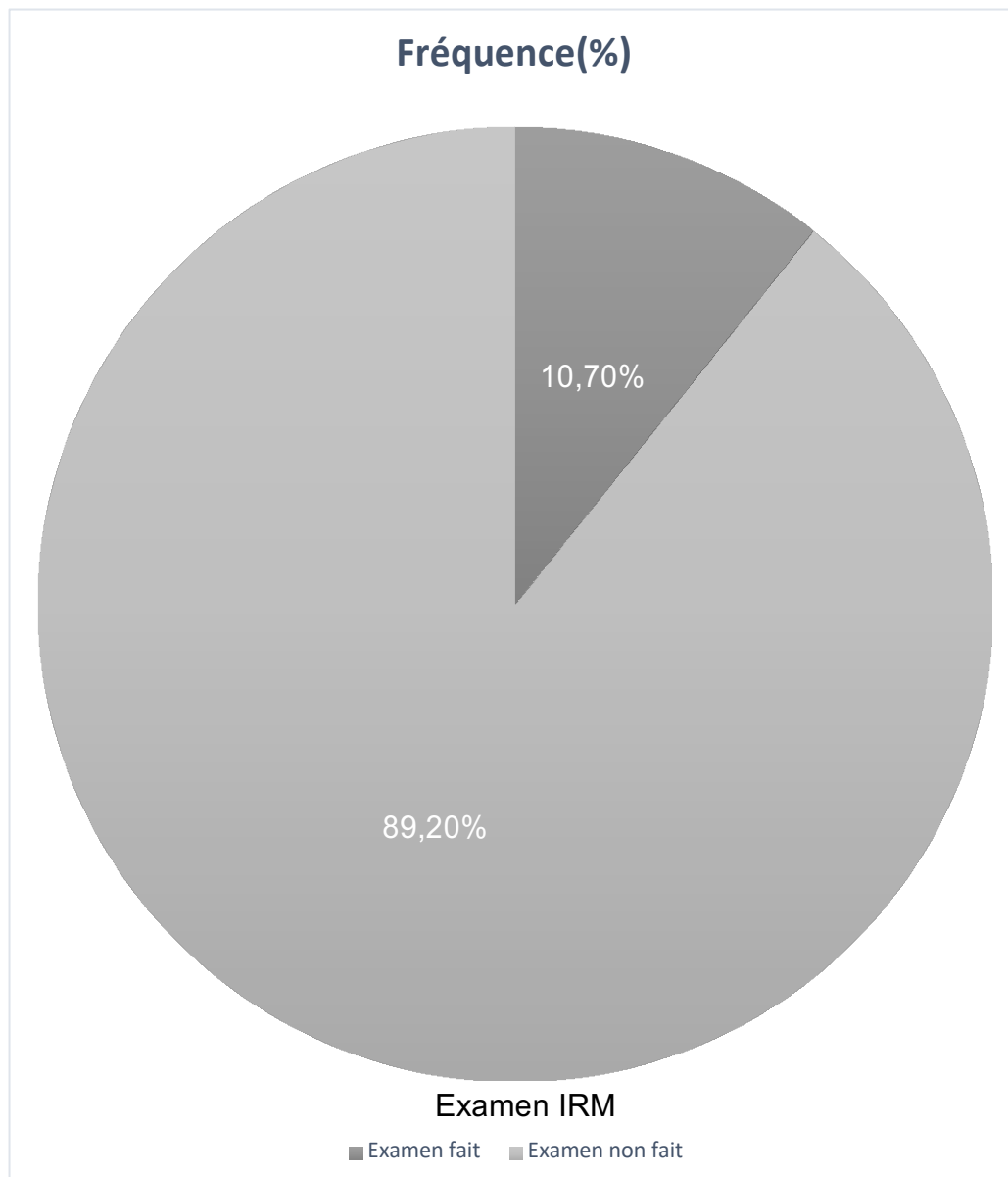
L'IRM des rochers et cérébrale n'est pas demandée en première intention contrairement à la TDM. L'IRM est demandée en cas de suspicion de complications endocrâniennes et fût réalisée chez sept patients qui avaient tous un défaut du tegmen à la TDM. Chez un seul cas, l'IRM avait mis en évidence une méningite :

C'est une patiente de 42ans, qui a consulté pour des céphalées avec une histoire otitique franche à droite, une méningite était suspectée d'emblée.

En première intention, une TDM était demandée et faite montrant les signes en faveur du cholestéatome à droite avec un défaut de 4mm au niveau du tegmen, l'IRM était réalisée en seconde intention revenant en faveur d'une méningite. La malade était opérée ultérieurement pour son cholestéatome après avoir été traitée pour sa méningite au service de maladies infectieuses.

**Tableau 13.** Résultat de l'IRM

<b>IRM</b>	<b>Effectif</b>	<b>Pourcentage</b>
<b>Examen fait</b>	7	10,7
<b>Examen non fait</b>	58	89,2
<b>Résultat en faveur d'une complication endocrânienne(méningite)</b>	1(N=7)	14,2



**Figure 83.** Résultat de l'IRM.

## 4. Données chirurgicales

### 4.1. Caractéristiques de la chirurgie

#### 4.1.1. Type d'anesthésie

Toutes les interventions chirurgicales se sont déroulées sous anesthésie générale avec intubation oro-trachéale.

#### 4.1.2. Techniques chirurgicales

96,9% des patients (63 patients) ont bénéficié d'une tympanoplastie en technique fermée et 3% (2 patients) ont bénéficié d'une tympanoplastie en technique ouverte.

Les critères ayant motivé la technique fermée chez la majeure partie des patients sont :

-Préférence du chirurgien.

-Cholestéatome opéré en première main dans tous les cas.

-Le jeune âge des patients (en moyenne 45 ans).

-L'assurance de la disponibilité des patients pour les RDV de contrôle et de suivi.

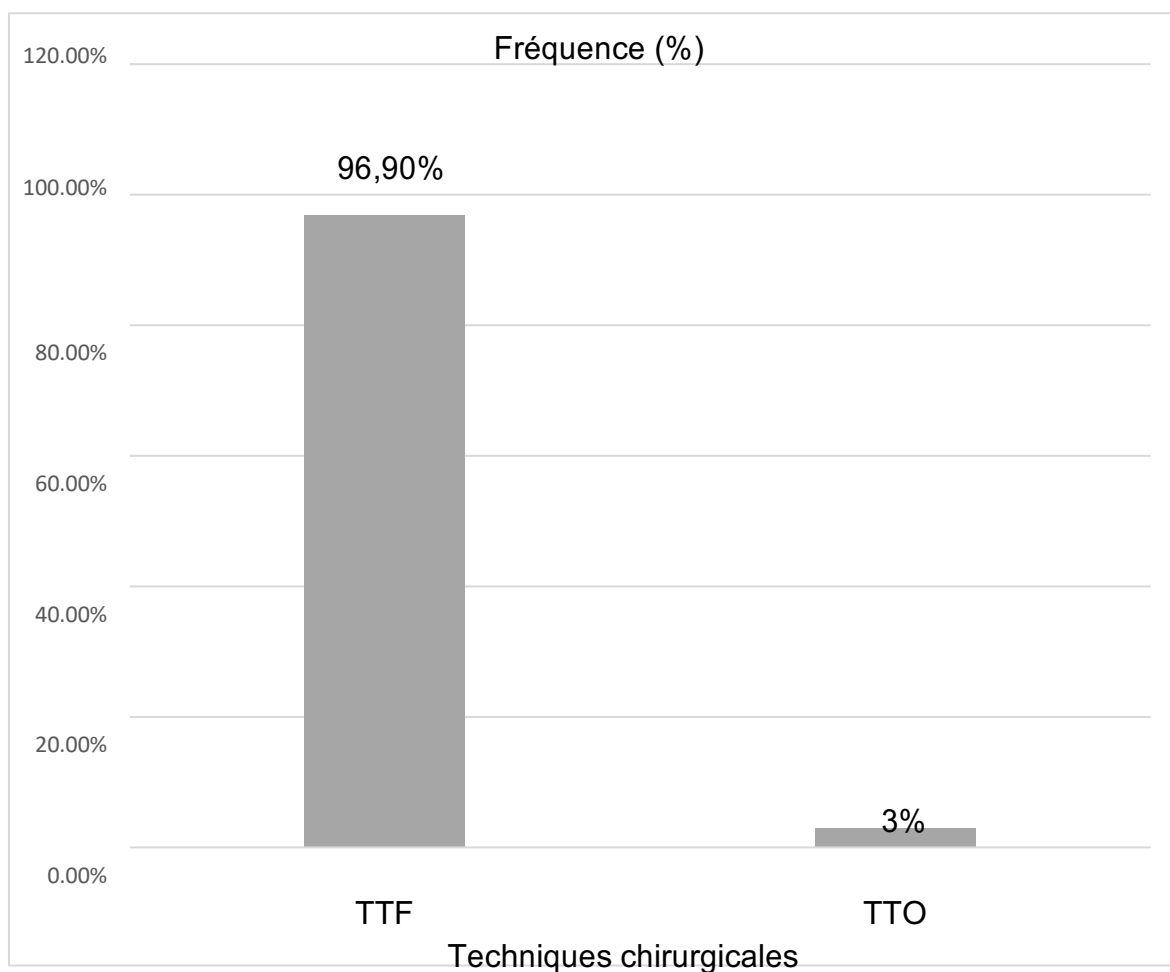
Pour les deux patients ayant subi la technique ouverte ; les critères ayant motivé cette technique sont :

-Un second loock était très risqué chez les deux malades en raison de pathologies cardio-vasculaire sévère (FE : 30% chez un malade et 25% chez l'autre).

-Suivi difficile chez ces patients (niveau culturel et socio-économique bas).

**Tableau 14.** Techniques chirurgicales.

Techniques chirurgicales	Effectif	Pourcentage
<b>TTF</b>	63	96,9
<b>TTO</b>	2	3
<b>Total</b>	65	100



**Figure 84.** Techniques chirurgicales.

## 4.2. Reconstruction

### 4.2.1. Osselets

Huit de nos patients n'ont pas bénéficié d'une restauration de la columelle pour les raisons suivantes:

-Muqueuse de l'oreille moyenne très inflammatoire avec un état infectieux chez les 8 patients en plus :

-D'un cholestéatome diffluent et très étendu chez 2 patients.

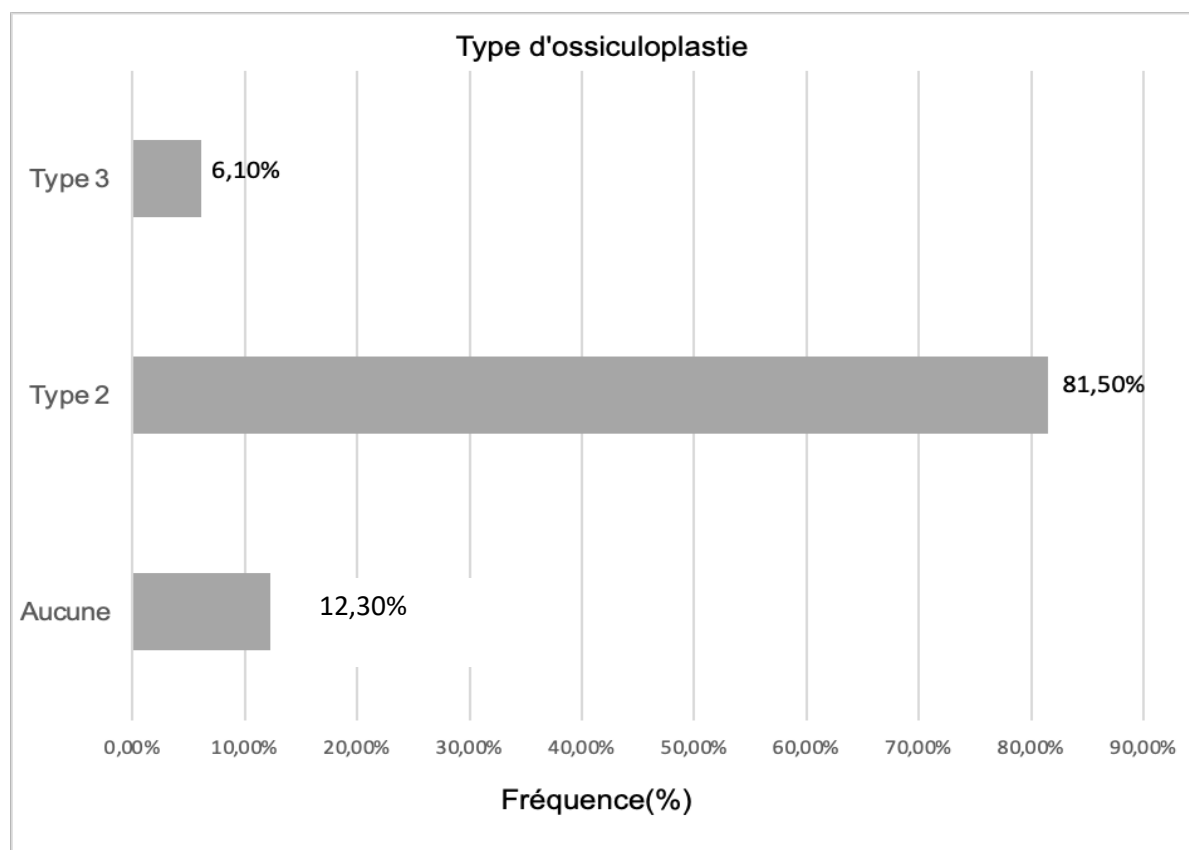
Différents types d'ossiculoplasties existent (1,2,3 et 4), dans notre série, l'ossiculoplastie de type 2 était la plus utilisée (81,5%) (Tableau 15).

Différents matériaux ont été utilisé pour la restauration de la columelle : osselets autologues : tête du marteau, cartilage ou encore les prothèses partielles en titane

(PORP), le cartilage était le plus utilisé (89,4%) (Tableau 16).

**Tableau 15.** Type d’ossiculoplastie.

Type d’ossiculoplastie	Effectif	Pourcentage
Aucune	8	12,3
Type 2	53	81,5
Type 3	4	6,1
Total	65	100



**Figure 85.** Type d’ossiculoplastie.



Tableau 16. Matériaux utilisés.

Matériau utilisé	Effectif N=57	Pourcentage
Tête du marteau	4	7
Cartilage	51	89,4
PORP	2	3,5
Total	57	100

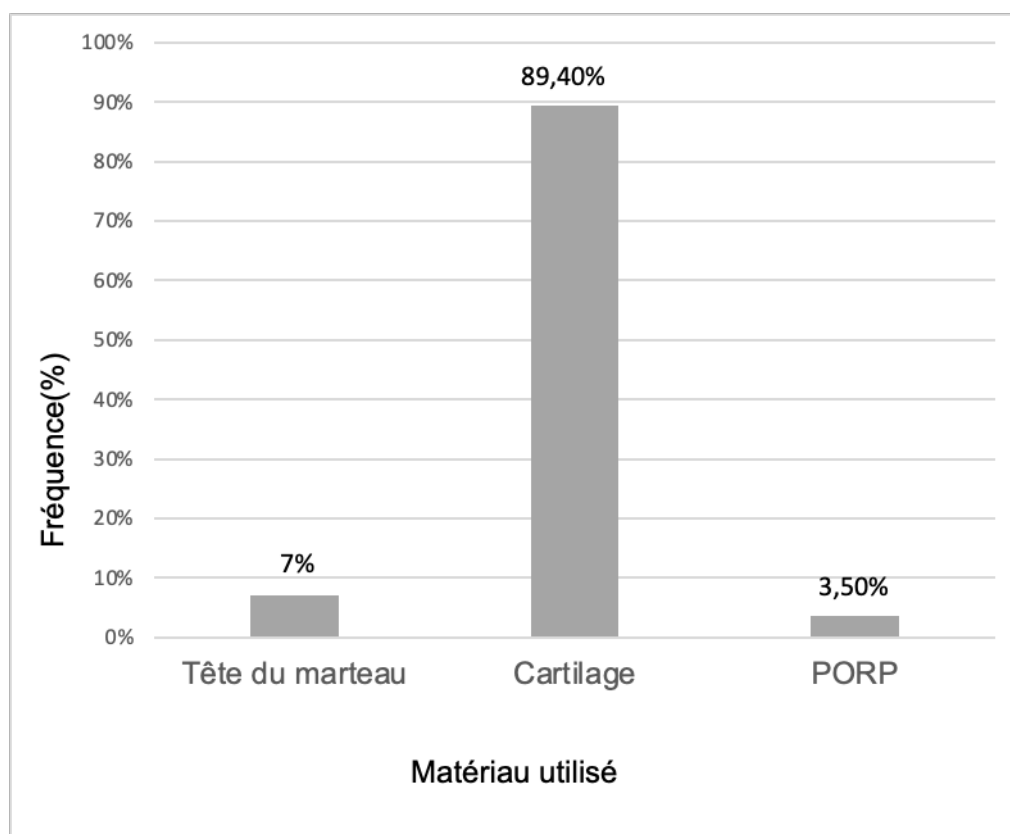


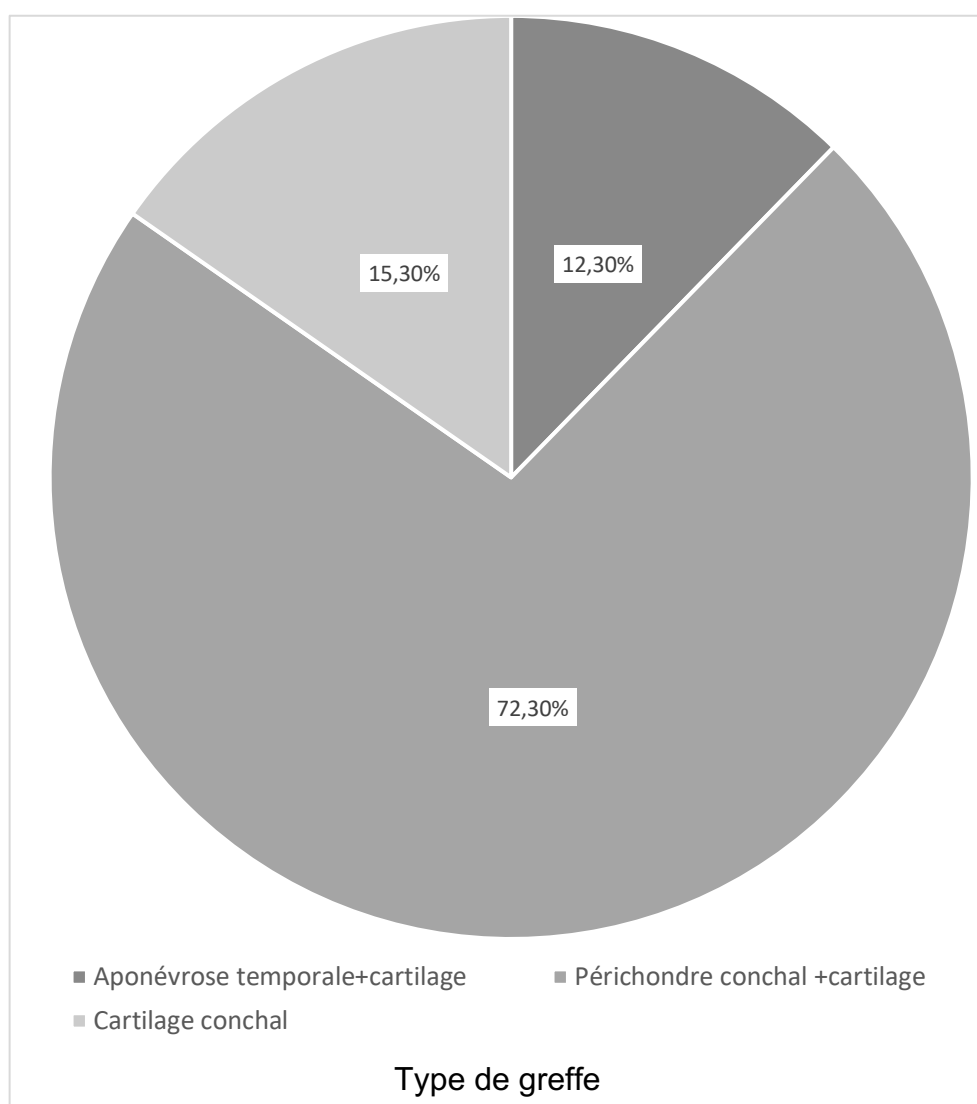
Figure 86. Matériau utilisé

#### 4.2.2. Membrane tympanique

La membrane tympanique était réparée en utilisant soit de l'aponévrose temporale, périchondre avec du cartilage conchal ou tragal.

**Tableau 17.** Reconstruction de la membrane tympanique.

Type de greffe	Effectif	Pourcentage
<b>Aponévrose temporale +cartilage</b>	8	12,3
<b>Périchondre conchal +cartilage</b>	47	72,3
<b>Cartilage conchal seul</b>	10	15,3
<b>Total</b>	65	100



**Figure 87.** Type de greffe.

#### 4.2.3. Cadre osseux

Le cadre osseux du conduit auditif externe était reconstruit par du cartilage tragal chez deux patients.

#### 4.3. Comblement

L'atticotomie a été refermée dans tous les cas par du cartilage (conchal ou tragal).

La mastoïde a été comblée dans tous les cas par de la poudre d'os associée à une poudre antibiotique

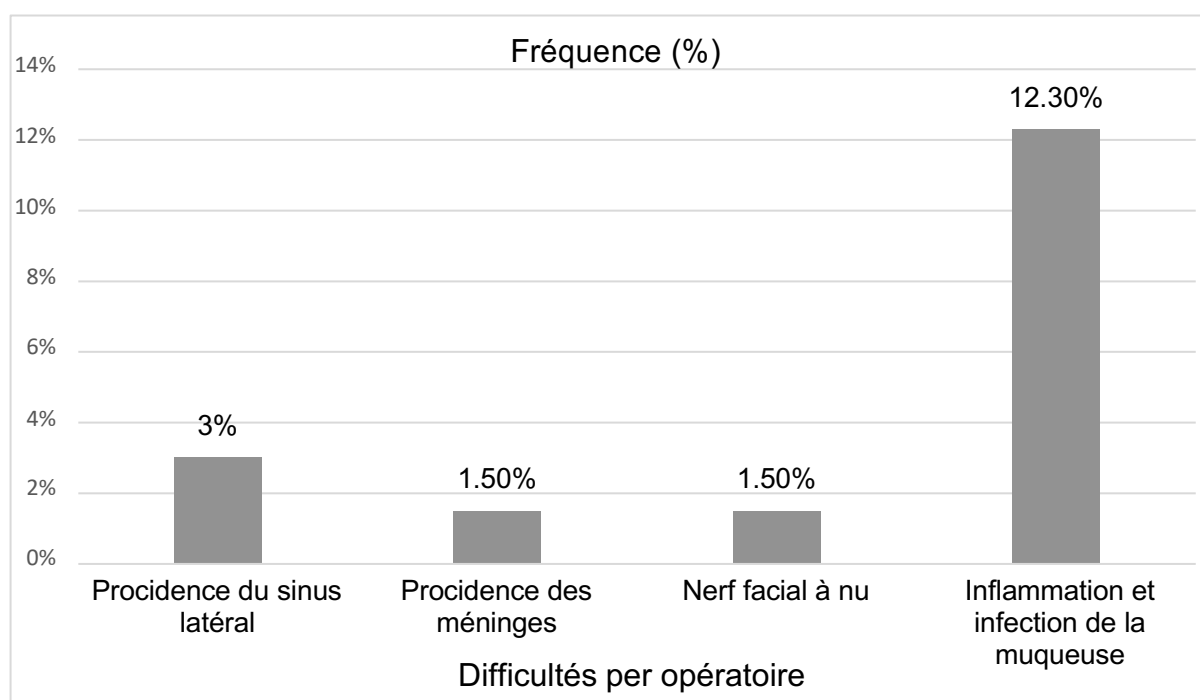
#### 4.4. Difficultés peropératoires

Lors de l'intervention chirurgicale, certaines difficultés ont été rencontrées, particulièrement l'état inflammatoire et infectieux de la muqueuse de l'oreille moyenne.

-Dans les cas où le sinus latéral était procident, le cholestéatome ne dépassait pas l'antre, le fraisage était léger par voie postérieure, on a eu recours au fraisage d'avant en arrière.

**Tableau 18.** Difficultés peropératoires

<b>Difficultés peropératoire</b>	<b>Effectif</b>	<b>Pourcentage</b>
<b>Procidence du sinus latéral</b>	2	3
<b>Procidence des méninges</b>	1	1,5
<b>Nerf facial à nu</b>	1	1,5
<b>Inflammation et infection de la muqueuse</b>	8	12,3



**Figure 88.** Difficultés per opérateur.

#### 4.5. Durée de l'acte opératoire

L'intervention chirurgicale a duré en moyenne 2H45 minutes.

Lorsque l'ossiculoplastie était faite par des prothèses, la durée de l'intervention chirurgicale était réduite (2H20 minutes).

**Tableau 19.** Durée de l'intervention chirurgicale en fonction des matériaux d'ossiculoplastie.

Ossiculoplastie avec os autologue	Ossiculoplastie avec prothèse
2 H 45 min	2 H 20 min

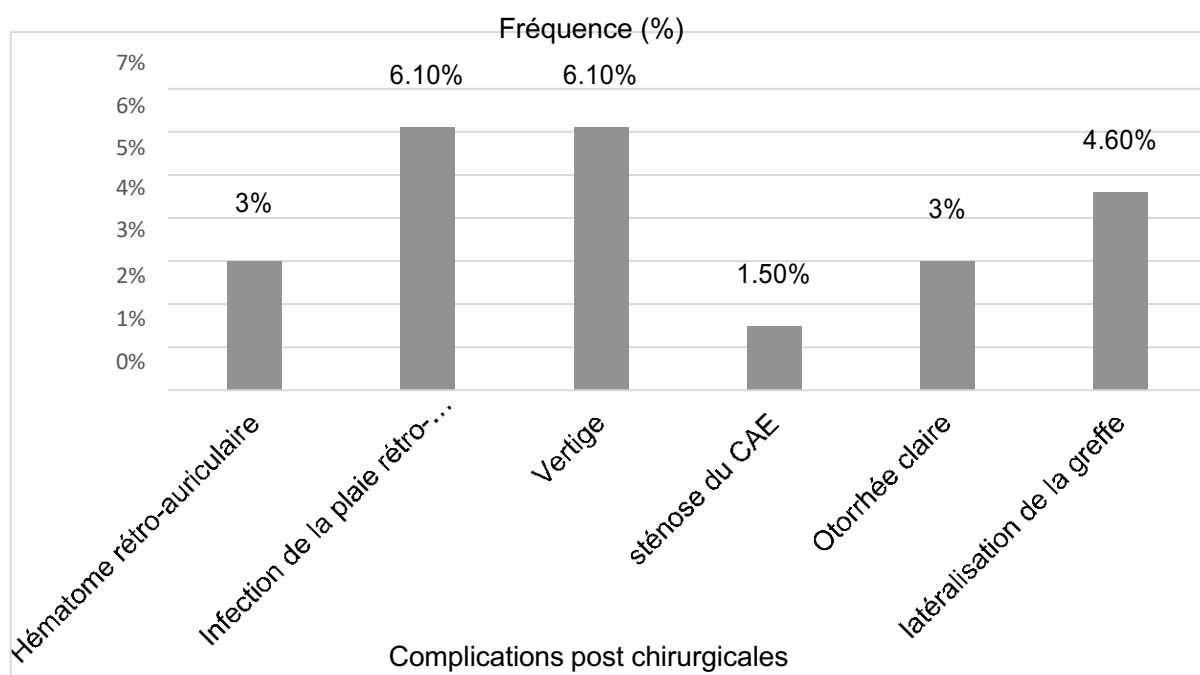
#### 4.6. Complications

Le tableau 20 résume les différentes complications de la chirurgie.

- Concernant l'hématome rétro-auriculaire et l'infection de la plaie, un drainage et un nettoyage ont été faits.
- Pour le vertige, il est apparu chez les patients ayant une fistule du CSCL, un traitement anti vertigineux et anti émétique était instauré chez les malades, permettant la disparition du vertige en 48H.
- La sténose du conduit auditif externe avait disparue au bout de 3mois.
- L'otorrhée a disparue au bout de quelques jours sous traitement antibiotique.
- Les 3 cas de latéralisation de la greffe, ont nécessité une réintervention chirurgicale.

**Tableau 20.** Complications postopératoires de la chirurgie du cholestéatome.

Complications	Effectif	Pourcentage
Hématome rétro-auriculaire	2	3
Infection de la plaie rétro auriculaire	4	6,1
Vertige	4	6,1
Sténose du CAE	1	1,5
Otorrhée claire	2	3
Latéralisation de la greffe	3	4,6



**Figure 89.** Complications post chirurgicales.

## 4.7. Evolution post opératoire

### 4.7.1. Evolution anatomique

Se base sur l'examen oto microscopique à 3 mois et à 1an et l'imagerie de contrôle entre 1an et 18mois.

Dans la majorité des cas :61 cas (93,8%), l'examen était normal, cependant quelques anomalies ont été trouvées :(Tableau 21).

-La sténose du conduit chez 1cas (1,5%), a persisté jusqu'à 3mois, après cette période, le conduit est redevenu normal.

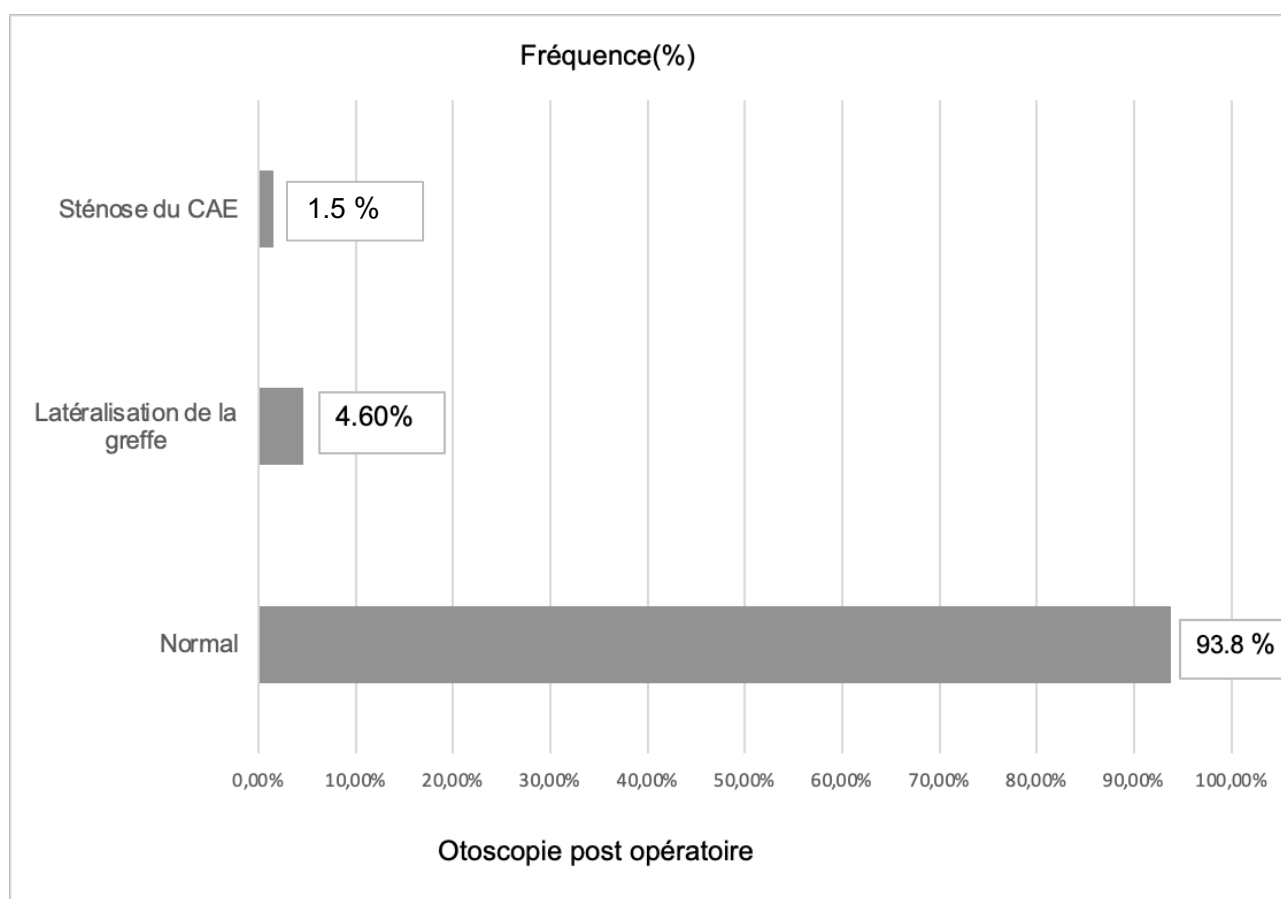
-Latéralisation de la greffe dans 3 cas (4,6%).

L'aspect otoscopique était inchangé à 1an dans tous les cas.

La TDM réalisée à 18 mois pour tous les patients, était sans anomalie dans la majorité des cas. Chez 13 (20%) patients, une opacité non spécifique était signalée, une IRM de diffusion fut réalisée pour ces même cas, 3 cas (23%) était en faveur d'un cholestéatome.

**Tableau 21.** Otoscopie post opératoire à 3mois.

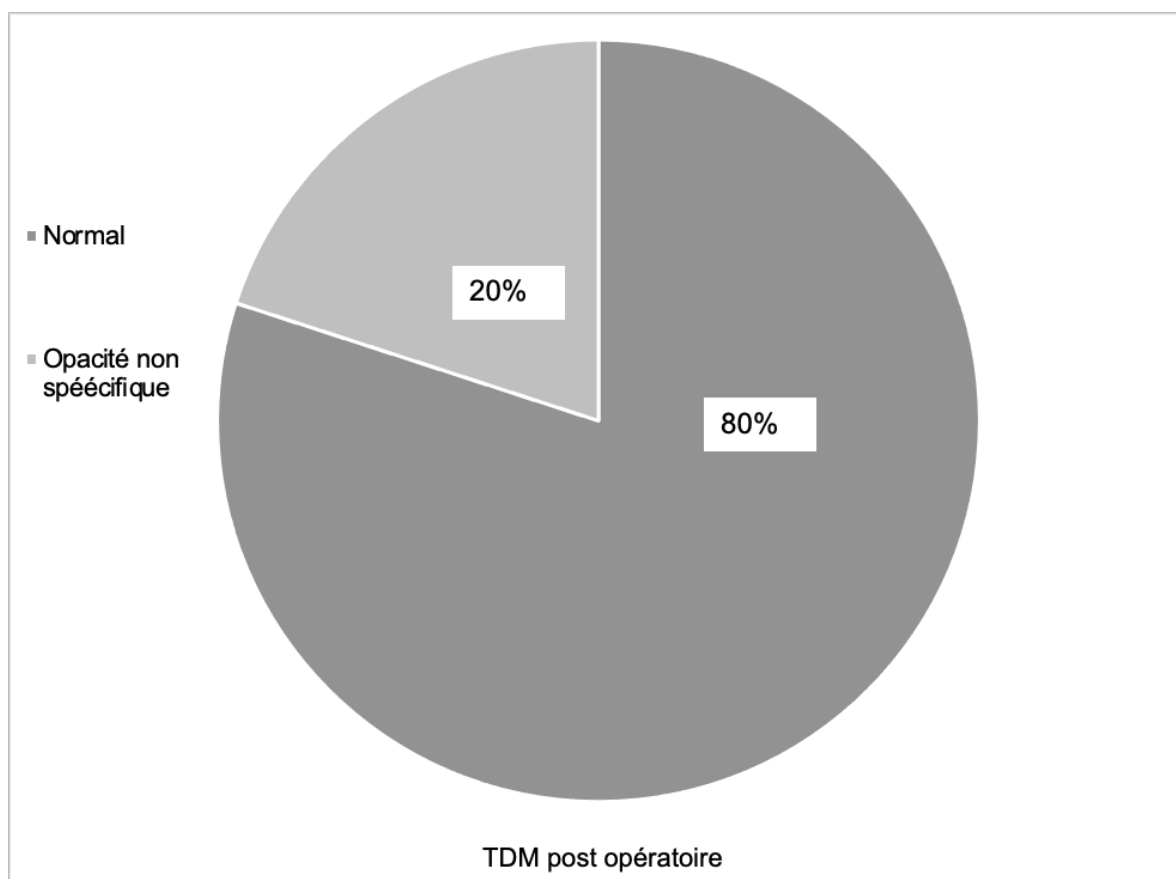
Aspect sous microscope	Effectif	Pourcentage
Normal	61	93,8
Latéralisation de la greffe	3	4,6
Sténose du CAE	1	1,5
<b>Total</b>	<b>65</b>	<b>100</b>



**Figure 90.** Otoscopie post opératoire.

**Tableau 22.** Aspect TDM à 18mois post opératoire.

Aspect TDM post opératoire	Effectif	Pourcentage
<b>Normal</b>	52	80
<b>Opacité non spécifique</b>	13	20

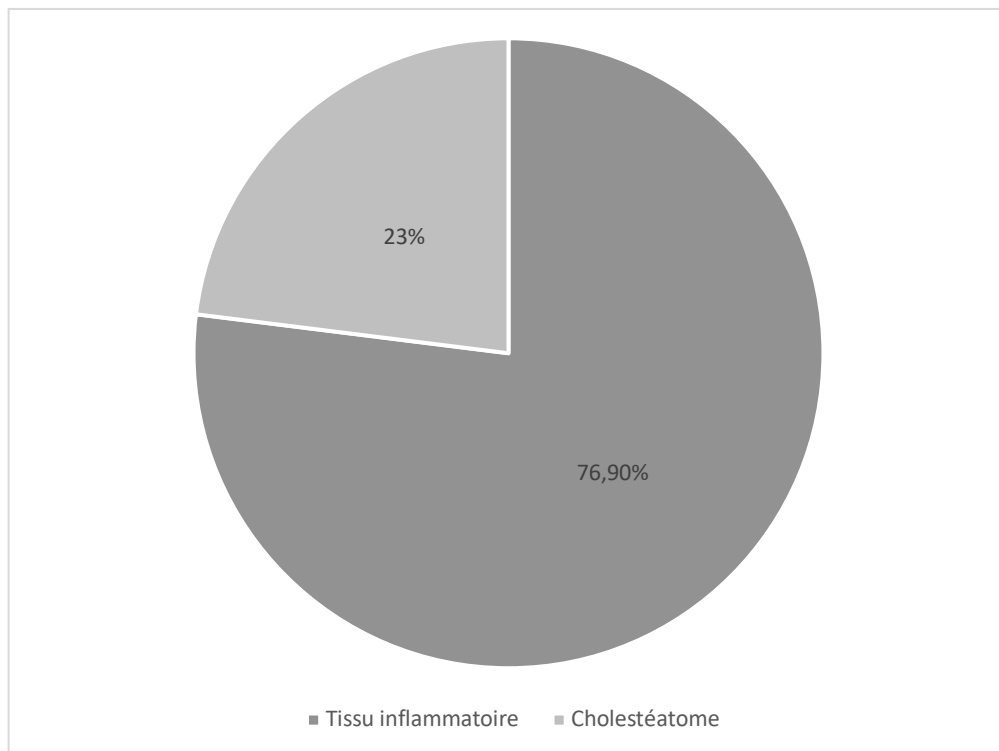


**Figure 91.** Aspect TDM post opératoire.



**Tableau 23.** Aspect IRM à 18mois post opératoire.

Aspect IRM post opératoire	Effectif (N=13)	Pourcentage
Tissu inflammatoire	10	76,9
Cholestéatome	3	23



**Figure 92.** Aspect IRM post opératoire.

#### 4.7.2. Evolution fonctionnelle

Se base sur l'audiométrie tonale liminaire à 3mois post opératoire en comparant le Rinne post opératoires avec le Rinne pré opératoire et voir le degré de sa fermeture.

La conduction aérienne post opératoire était de 46,10 dB et la conduction osseuse post opératoire était de 27,66 dB.

La moyenne de la fermeture du Rinne est de  $6,8 \pm 5,2$ dB (Les extrêmes : -3 et 16db, la médiane :7dB).

**Tableau 24.** Fermeture du Rinne : comparaison entre le Rinne pré et post opératoire.

Patient	Fermeture du Rinne
1	10
2	10
3	3
4	6
5	13
6	1
7	12
8	9
9	10
10	2
11	14
12	1
13	8
14	1
15	9
16	-2
17	13
18	14
19	10
20	0
21	14
22	15
23	10
24	9
25	10
26	10
27	-3
28	10
29	9
30	14
31	13
32	10
33	3
34	-1
35	-1
36	7
37	10
38	-3
39	7
40	15
41	11
42	4
43	5
44	7
45	4
46	4
47	3
48	4
49	6
50	6
51	2
52	7
53	-3
54	-3
55	6
56	8
57	3
58	2

Patient	Fermeture du Rinne
59	6
60	9
61	16
62	10
63	0
64	15
65	14

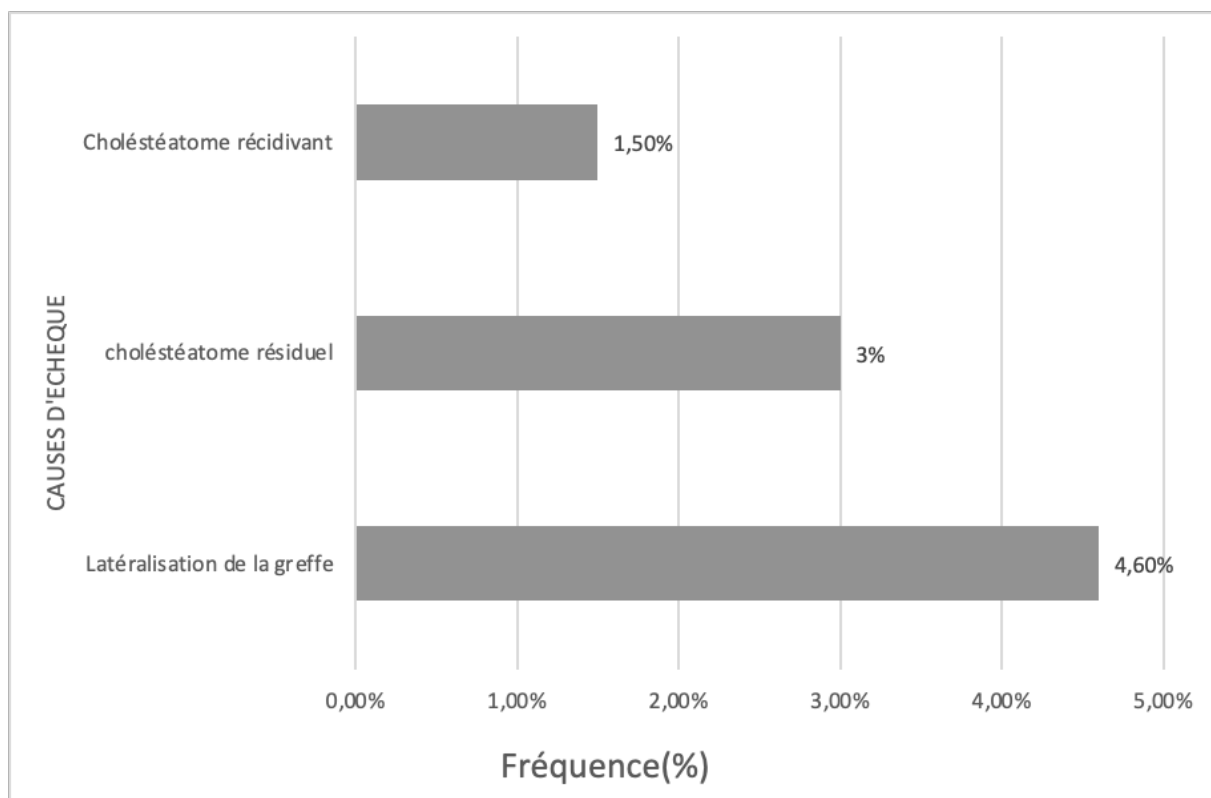
#### 4.8. Les échecs

##### 4.8.1. Causes d'échec

Les causes d'échec sont résumées dans le tableau 25.

**Tableau 25.** Causes d'échec dans la chirurgie du cholestéatome.

Causes d'échec	Effectifs	Pourcentage
Latéralisation de la greffe	3	4,6
Cholestéatome résiduel	3	4,6



**Figure 93.** Causes d'échec.

#### 4.8.2. Caractéristiques des patients ayant présenté un échec

- 6 patients (9,2%) ont présenté un échec de leurs chirurgies premières dont 3(3 femmes) ont présenté une latéralisation de la greffe, 3 patients (3hommes) ont eu un cholestéatome résiduel.

L'âge moyen de ces patients était de 40ans (extrêmes : 35-53).

Le bilan d'imagerie initial, a montré à la TDM, un cholestéatome localisé au niveau du méso tympan, sinus tympani et récessus facial, étendu aux cellules mastoïdiennes dans 2cas, et un cholestéatome attical s'étendant aux cellules mastoïdiennes dans 4 cas.

Une tympanoplastie en technique fermée était réalisée chez les 6 cas, la muqueuse de l'oreille moyenne était très inflammatoire dans tous les cas, et le cholestéatome était diffluent dans les 3 cas.

#### **4.8.3. Bilan des réinterventions**

8 patients ont bénéficié d'une réintervention chirurgicale avec ossiculoplastie et comblement.

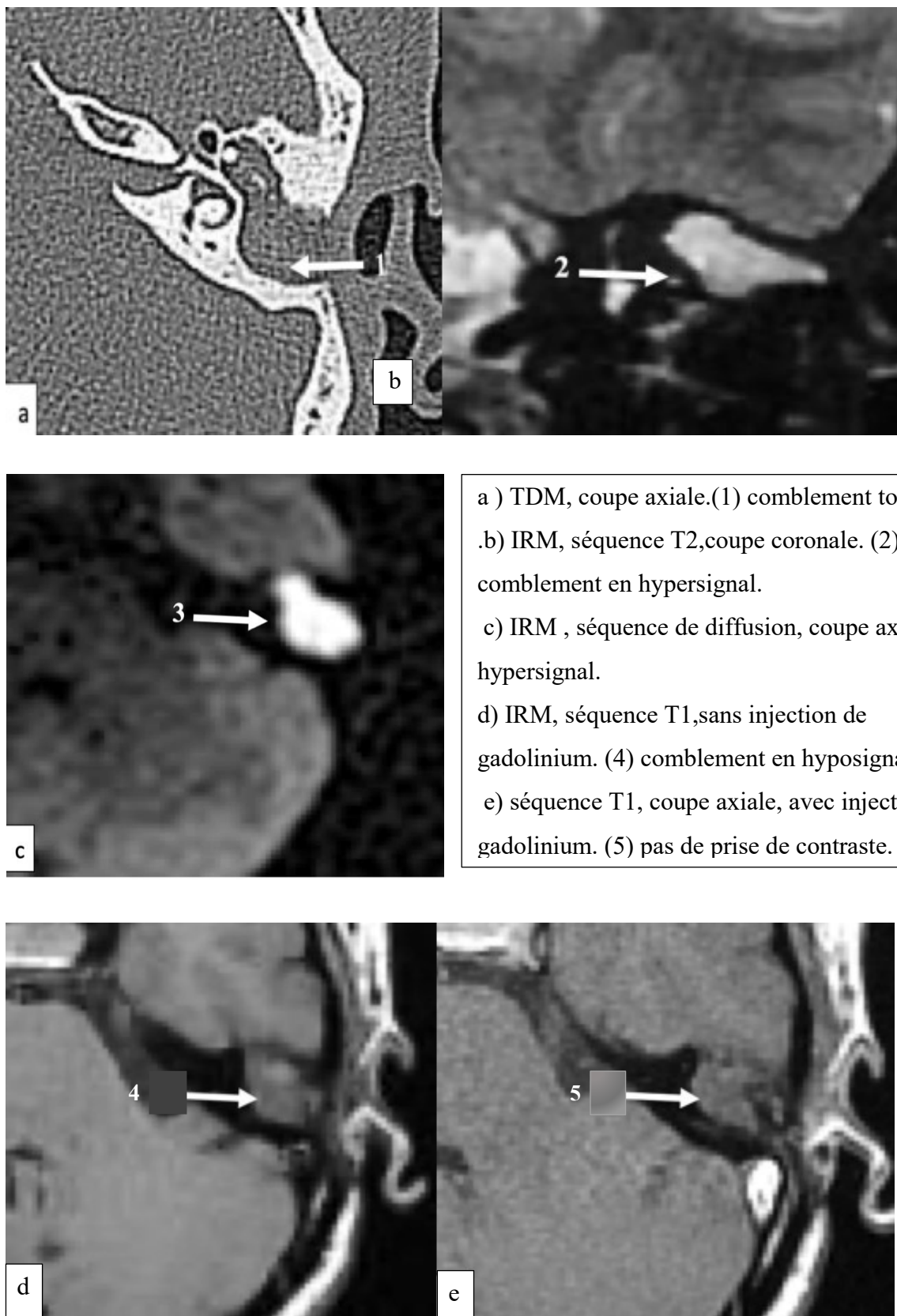
Les 8 patients avaient lors de la première chirurgie, une muqueuse très inflammatoire, d'où le non rétablissement de la columelle lors de l'exérèse du cholestéatome, un second look était déjà programmé chez ces patients.

Parmi ces 8 patients :

3 cas étaient réopéré pour une latéralisation de la greffe, objectivait à l'examen au microscope, l'intervention a eu lieu 1 an après la première chirurgie.

3 patients étaient réopérés pour un cholestéatome résiduel : l'examen de l'oreille au microscope était normal.

A la TDM de contrôle, réalisée 18 mois après la première chirurgie, une opacité diffuse était détectée, l'IRM fut réalisée revenant en faveur d'un cholestéatome antral, sinus tympani comblé (Figure 94).



a ) TDM, coupe axiale.(1) comblement total  
 .b) IRM, séquence T2,coupe coronale. (2)  
 comblement en hypersignal.  
 c) IRM , séquence de diffusion, coupe axiale.(3)  
 hypersignal.  
 d) IRM, séquence T1,sans injection de  
 gadolinium. (4) comblement en hyposignal.  
 e) séquence T1, coupe axiale, avec injection de  
 gadolinium. (5) pas de prise de contraste.

**Figure 94.** Aspect IRM d'un cholestéatome résiduel antral,sinus tympani comblé\*.

\*Collection images service ORL CHU Bejaia.

Les 2 autres patients, étaient réopérés pour rétablir l'effet columellaire seul qui n'a pas été réalisé lors de la première chirurgie en raison de l'état très inflammatoire de la muqueuse de l'oreille moyenne.

#### **4.9. Recul moyen**

Le recul moyen était de  $32,6 \pm 12,5$  mois, cependant, réputée par son incroyable tendance à la récurrence surtout dans les 5 premières années suivant la chirurgie où le risque de récurrence est majeur, l'otite moyenne chronique cholestéatomateuse nécessite un suivi long (voir même à vie).

### **5. Impact de la chirurgie sur la qualité de vie**

Le questionnaire qualité de vie GBI a été administré chez tous les patients inclus dans l'étude soit 65 cas. Nous avons retenu 41 réponses. 24 réponses ont été rejetées pour les raisons suivantes :

-Réponses incomplètes, réponses multiples ou absence de réponse pour certaines questions.

-Questionnaire non renseigné à 1 an (refus du patient, patient ne s'est pas présenté au contrôle).

Les réponses pour les questions du questionnaire sont résumées dans le tableau 26

La moyenne du score du questionnaire GBI était de 28, ce qui signifie une amélioration de la qualité de vie après chirurgie.

3 patients ont un score négatif, ce qui signifie qu'ils ont ressentis une détérioration de la qualité de vie après la chirurgie.



**Tableau 26.** Réponses aux questions du questionnaire GBI.

Question	Médiane de la réponse
<b>1-retentissement sur la vie</b>	4
<b>2-Retentissement global sur la vie</b>	4
<b>3-Optimisme pour l'avenir</b>	4
<b>4-Embarras</b>	4
<b>5-Confiance en soi</b>	3
<b>6-Relation avec le travail</b>	3
<b>7-Soutien d'un ami</b>	3
<b>8-Visite au médecin généraliste</b>	4
<b>9-Opportunités d'emploi</b>	3
<b>10-Conscience de soi</b>	3
<b>11-Les gens qui se soucient</b>	3
<b>12-Fréquence des maladies</b>	3
<b>13-Fréquence de la prise de médicaments</b>	4
<b>14-Opinion de soi</b>	4
<b>15-Soutien familial</b>	3
<b>16-Désagrément</b>	4
<b>17-Activités sociales</b>	3
<b>18-Situation sociale</b>	3

# **DISCUSSION**

## V. DISCUSSION

### **Biais et limites de l'étude**

Pour que ce travail puisse être jugé et atteigne un statut scientifique, il est impératif de signaler ses biais et les difficultés rencontrées durant toute la période d'étude, chose confirmée par Blanchet et Gotman qui citent dans leur livre sur les entretiens (182) : (la reconnaissance d'un biais n'est pas la marque de l'invalidité d'une méthode mais au contraire la condition pour que cette méthode atteigne un statut scientifique.)

**-Premier biais :** la pandémie mondiale de la COVID 19, constitue la principale difficulté qui a perturbé le bon déroulement de notre étude, en raison de la difficulté de la programmation des malades pour se faire opérer, l'accès difficile à la réalisation des examens radiologiques même au secteur privé, la peur des patients pour se rendre à l'hôpital.

**-Le deuxième biais** est celui des problèmes inhérents à la réalisation des explorations radiologiques chez les patients en pré et en post opératoire. Ces bilans coûtent chers lorsqu'ils sont réalisés au secteur privé et sont souvent mal remboursés par la sécurité sociale. Dans le secteur public (CHU essentiellement), l'accès aux examens nécessite une hospitalisation qui n'est pas toujours facile à effectuer. De plus ces patients qui habitent souvent hors la wilaya de Bejaia, nécessitent, parfois en raison de leurs pathologies, plusieurs examens.

**-Le troisième biais** est celui des patients perdus de vue qui ne se sont pas présentés aux contrôles malgré de multiples convocations par téléphone

**-Le quatrième biais** est celui des patients qui habitent hors la wilaya de Bejaia sont contraints de parcourir des distances plus ou moins longues pour se rendre à notre service ORL, ceci alourdit le coût de la prise en charge

## **1. Données démographiques**

L'incidence annuelle du cholestéatome acquis varie d'environ 9 à 12,6 cas pour 100 000 adultes et de 3 à 15 cas pour 100 000 enfants (22)(57).

Cette incidence a diminué au cours des dernières décennies, peut être en raison de l'utilisation généralisée des aérateurs trans tympanique.

Les études épidémiologiques réalisées par Harker dans l'état d'Iowa montrent une incidence annuelle de six cholestéatomes pour 100000 Habitants. Au Danemark, Tos trouve une incidence de 3 cholestéatomes chez l'enfant et 12 chez l'adulte pour 100000, Manach trouve quatre à cinq nouveaux cas sur 100000 habitants, Kemppainen en Finlande note une incidence de 9 pour 100000 habitants (45)(183) (184).

En Algérie. Selmane (185) dans une série de 115 cas note un taux de 34 % parmi les otites moyennes chroniques, Zribi en Tunisie (186) retrouve un taux de 25 % parmi celui des cholestéatomes opérés. Zakzouk, en Arabie saoudite, en 2000 et sur une série de 9540 enfants, âgés entre trois mois et 16 ans, retrouve une prévalence d'otite moyenne chronique suppurative de 1.3 % et d'OMCC de 0.094 %, chiffres plus élevés dans les provinces de l'est et du sud du royaume en rapport, selon l'auteur, avec le bas niveau socio-économique (NSE) et la pauvreté en structures de soins (187).

Presque de la même manière, Rupa, dans une autre étude sur la prévalence de l'otite moyenne chronique suppurée au sud de l'Inde, retrouve sur une série de 914 patients issus du milieu rural, une prévalence de 1.2 %, celle-ci est de 0.53 en Malaisie (188). On retrouve les mêmes explications données par Zakzouk concernant cette prévalence rajoutant à cela le manque de programmes nationaux de dépistage et de prise en charge sérieuse de ces patients.

La prévalence du cholestéatome est plus élevée dans les pays sous-développés que dans les pays développés (61).

La prévalence du cholestéatome chez les patients atteints d'otite moyenne chronique est de 24,5% et elle est plus fréquente chez les adultes que chez les enfants.

La prévalence du cholestéatome varie selon la race. La prévalence est la plus élevée chez les Caucasiens, suivis des Africains, alors qu'elle est rarement observée chez les Asiatiques non indiens (59)(60). Les Inuits sont une exception notable, qui peuvent présenter un cholestéatome mais avec une prévalence très faible, peut-être en raison d'un nasopharynx plus large, qui facilite l'aération de l'oreille moyenne.

La prévalence du cholestéatome est estimée à 4,2% (62), mais ce chiffre peut être sous-estimé en raison des raisons économiques de santé.

**La fréquence moyenne du recrutement annuel de la maladie dans notre série** est de 21,6 patients / an, ce nombre correspond en moyenne aux données de la littérature, on pense que le taux de cholestéatome augmente avec le bas niveau socio-économique comme ça a été déjà expliqué dans la littérature.

#### **Sexe et âge**

La répartition selon le sexe du cholestéatome est très variable dans la littérature. Dans la majorité des séries, on retrouve une prédominance masculine, ce qui est le cas dans notre série. D.Bernadeschi (181) retrouve dans une série de 39 patients, un sexe ratio de 1,29. B.Bouaity (189) retrouve dans une série de 145 patients, un sexe ratio de 2. A.Charfi et al (190) dans une série de 36 cas, retrouve un sexe ratio de 1,11. L.Guillardin et De Foert retrouvent respectivement un sexe ratio de 1,36 (191) et 1,20 (192), **dans notre série, le sexe ratio est de 1,1** (Tableau 27).

**Dans notre étude, l'âge moyen des patients est de 41,5+<sub>-</sub>12 ans** avec des extrêmes allant de 16 à 67 ans et un pic de fréquence entre 40 et 49 ans, ce qui est en accord avec les autres séries rapportées dans la littérature : Bernadeschi (181), B.Bouaity (189), A.Charfi (190), Akkari (193), De Foer (192), Akira (194), et F.Veillon (195). (Tableau 27).

**Tableau 27** : Sex -ratio et Age moyen dans quelques séries de la littérature

Auteur	Pays	Nombre de patients	Sex-ratio	Age moyen (ans)
Bernardeschi (181)	France	39	1,29	46
Bouaity (189)	Maroc	145	2	35
Charfi (190)	Tunisie	36	1,11	38,5
Akkari (193)	France	97	1,47	38
DeFoer (192)	Belgique	63	1,20	37
Akira (194)	Japan	73	1,28	38
Veillon (196)	France	67	1,10	36
<b>Notre série</b>	<b>Algérie</b>	<b>65</b>	<b>1,1</b>	<b>41,5±12</b>

## **2. Données cliniques**

### **2.1. Motif de consultation**

**Dans notre série**, le motif de consultation le plus fréquent était les signes otologiques (otorrhée et hypoacousie) dans 56 cas (86,1%), suivi par les signes vestibulaires (acouphènes et vertige) dans 5 cas (7,6%) et les signes neurologiques (les céphalées) dans un seul cas (1,5%).

Ces chiffres correspondent à ceux retrouvés dans la littérature puisque les différentes études ont montré que les signes révélateurs du cholestéatome sont l'otorrhée fétide et l'hypoacousie (45) (197) (198).

Mohamed Younes Houmada retrouve 100% d'otorrhée et 90% d'hypoacousie(199), O. Azaiz retrouve 90% d'otorrhée et 60% d'hypoacousie (200), Bouaity dans son étude sur 145 cas retrouve une otorrhée fétide associée à une hypoacousie dans tous les cas(100%) (189), De Corso et al., retrouvent 79,9% d'otorrhée périphérique et 80,4% d'hypoacousie (110).

**Dans notre série**, les complications telles que les mastoïdites, la paralysie faciale périphérique, la méningite représentent 4,6 % des motifs de consultations (3 cas), chiffre légèrement supérieur aux complications retrouvées dans la littérature (110) (201) (200), sauf dans l'étude de Bouaity (189), où les complications étaient la révélation dans 29 cas (20%), dont 20 cas de mastoïdite (13.8%), 6 cas (4,1%) de paralysie faciale périphérique et 3 cas de labyrinthite (2%).

Ceci pourrait être expliqué par un retard diagnostique du le plus souvent à une négligence des symptômes de la part des patients.

La paralysie faciale préopératoire dans notre série est de 1,5 %. Ce taux est comparable à celui de De Corso qui retrouve 1,3 % de PFP (110). Dans les autres séries de la littérature,

Mohamed Younes Hamouda (199) et Ph.Romanet (202), la PFP est estimée entre 1 et 3 %.

La fistule labyrinthique varie entre 4 et 15%. Ceci n'a pas changé lors des dernières décennies ce qui coïncide avec nos résultats.

En accord avec les données de la littérature, nous avons relevé peu de complications infectieuses endocrâniennes inaugurales : un seul cas (1,5%) de méningite, alors que cela constituait une des complications majeures du cholestéatome auparavant. Ce changement est probablement dû à la diffusion de l'antibiothérapie depuis plus d'un demi-siècle, qui a permis l'amélioration du pronostic vital des cholestéatomes de l'oreille moyenne, et dans une moindre mesure aux techniques chirurgicales ouvertes, permettant un véritable drainage de l'oreille moyenne (45). On peut également supposer que le meilleur suivi médical des enfants, et des adultes, permet un diagnostic plus précoce, et donc à un stade moins avancé, du cholestéatome devant une otorrhée chronique ou une hypoacousie.

## 2.2. Durée d'évolution

L'histoire de la maladie de nos 65 patients présentant une otite moyenne chronique cholestéatomateuse était relativement longue puisque la durée moyenne d'évolution des symptômes était de  $30,6 \pm 24,8$  mois, ce délai d'évolution des symptômes témoigne du retard diagnostique surtout que les patients tardent pour venir consulter souvent à cause de la négligence des symptômes de leurs parts.

## 2.3. Topographie du cholestéatome

Les différentes séries retrouvent une légère prédominance d'atteinte de l'oreille gauche comme siège initial du cholestéatome. L.Gaillardin (191) retrouve dans une série de 109 malades, 59 cholestéatomes siégeant dans l'oreille gauche contre 54 dans l'oreille droite et seulement 4 patients avec un cholestéatome bilatéral. Manuel Mateos-Fernández (203) retrouve 31 (60 %) contre 21 (40 %) et aucun cas de cholestéatome bilatéral. Par contre Bernardeschi(181) dans sa série de 39 cas retrouve une prédominance du côté droit avec 25 cas à droite et 16 cas à gauche et seulement 2 cas de cholestéatome bilatéral , ce qui rejoint **nos résultat** avec 34 cas de cholestéatome droit (52,3%)et 31 cas (47,6%) de cholestéatome gauche par contre aucun cas de cholestéatome bilatéral. A.Charfi (190) dans sa série de 36 cas, retrouve 4cas de cholestéatome bilatéral. On pense que cette légère variation de topographie de l'otite moyenne chronique cholestéatomateuse est sans explication ou signification.



**Tableau 28.** Topographie du cholestéatome dans quelques séries de la littérature.

Auteur	Siège droit	Siège gauche	Siège bilatéral
Gaillardin (191)	54	59	4
Mateos-Fernández (203)	21	31	0
Bernardeschi (181)	25	16	2
Charfi (190)	20	16	4
<b>Notre série</b>	<b>34</b>	<b>31</b>	<b>0</b>

## 2.4 Symptômes

**Dans notre série, les manifestations otologiques, l'otorrhée et l'hypoacousie** dans 65 cas (100%), dominaient le tableau clinique, suivie par les signes Vestibulaires : vertige dans 5 cas (7,6%) et acouphènes dans 3 cas (4,6%), ce résultat est comparable avec la littérature puisque : De Corso et al (110), retrouvent 79,9 % d'otorrhée et 80,4 % d'hypoacousie. Vartiainen et al notent 69 % d'otorrhée et 80 % d'hypoacousie (201). O.Azaiz (200) retrouve 90 % d'otorrhée et 60 % d'hypoacousie. Les autres études telles que celle de Mohamed Younes Hamouda retrouve 100% d'otorrhée et 90 % d'hypoacousie (199).

## 2.5. Données de l'examen otoscopique

L'examen otoscopique est la clé du diagnostic. Il doit être réalisé sous microscope après une aspiration minutieuse et suivi en cas de besoin d'un examen oto-vidéo-endoscopique. Le diagnostic est confirmé par la présence dans l'oreille moyenne de squames épidermiques émergents d'une perforation marginale ou d'une poche de rétraction tympanique.

L'examen clinique doit comporter un testing musculaire facial, un examen mastoïdien, un examen neurologique et doit rechercher le signe de la fistule caractéristique d'une fistule labyrinthique. L'examen de l'oreille opposée est systématique. L'examen régional, rhinopharyngé, voire général permettra d'apprécier la présence ou non de facteurs étiologiques ou favorisant un état inflammatoire chronique.

**Dans notre série,** la perforation marginale postéro-supérieure était la lésion la plus retrouvée à l'examen otoscopique dans 35 cas (53,8%), suivie de la perforation atticale dans 20 cas (30,7%) et enfin la poche de rétraction est retrouvée dans 10 cas (15,3%) des cas, ces résultats concordent avec ceux retrouvés dans la littérature.

En effet, pour Bouaity (189) dans son étude sur 145 cas d'otite moyenne chronique cholestéatomateuse, la perforation marginale postéro-supérieure était la lésion la plus rencontrée à l'examen otoscopique (39%), suivie par la perforation atticale (20,7%) et de la poche de rétraction chez 22 patients (15,2%).

Dans l'étude de Chinski (204), la perforation tympanique est trouvée dans 60 % des cas.

### **3. Données de l'exploration paraclinique**

#### **3.1. Audiométrie tonale liminaire**

L'audiométrie est un examen indispensable, elle permet une quantification (nécessitant la coopération du malade) et le suivi du devenir fonctionnel du patient permettant d'objectiver une surdité de transmission, une surdité mixte du fait d'une atteinte labyrinthique associée ou parfois même une cophose. Dans certains cas, le cholestéatome après avoir détruit les osselets peut se substituer à eux et rétablir l'effet columellaire, ce qui peut même positiver le Rinne, rendant nécessaire l'interprétation prudente de l'audiogramme.

Il n'y a pas de corrélation systématique entre l'importance du rinne et l'extension du cholestéatome. Il existe ainsi des cholestéatomes étendus avec un rinne peu important (205).

Les examens d'audiométrie réalisés chez tous nos patients ont donné des résultats proches de ceux retrouvés dans la littérature (206) 69,2% de surdité mixte, le reste étant des surdités de transmission dans 16,9% des cas et des seuils normaux dans 13,8 % des cas, la normalité du seuil auditif pourrait être expliquée, en dehors des cas où la chaîne ossiculaire est intacte, par l'effet columellaire exercé par le cholestéatome (207).

**Dans notre étude**, 45 cas (69,2%) présentent une surdité mixte, et ont un seuil auditif supérieur à 35 db.

Dans la littérature, la fréquence d'une surdité de transmission supérieure à 30 db de perte auditive dépasse 70 % à 80 % (206)(207)(208). La cophose est absente dans notre série

## 3.2. Exploration par imagerie médicale

### 3.2.1.TDM

L'imagerie moderne occupe actuellement une place primordiale dans la prise en charge des cholestéatomes de l'oreille moyenne (199)(208). Le scanner des rochers apparaît donc actuellement comme un examen systématique et incontournable au bilan initial d'un cholestéatome (208). Il permet d'une part d'effectuer un bilan lésionnel précis, de préciser le siège, l'extension et les conditions anatomiques de l'intervention chirurgicale, et d'autre part d'aider au diagnostic lorsque l'examen clinique est douteux (209)(210). Aussi le scanner des rochers devenu performant dans le dépistage des récurrences et des résiduels du cholestéatome dans le cadre de surveillance post-opératoire (209)(210). Les deux signes tomodynamométriques principaux en faveur du diagnostic de cholestéatome sont une masse de densité tissulaire des cavités tympano-mastoïdiennes et une ostéolyse des éléments ossiculaires, ces deux signes sont le plus souvent associés (210). Le volume et la pneumatisation des cavités tympano-mastoïdiennes doivent être pris en considération sur le scanner préopératoire, et peuvent influencer sur le choix de la technique chirurgicale (210)(211).

**Dans notre série**, 100 % des cas présentent une opacité tissulaire des cavités de l'oreille moyenne avec une prédominance pour le siège mésotympanique postérieure dans 38 cas (58,4%) étendu aux cellules mastoïdiennes, suivi par le cholestéatome épitympanique et mésotympanique dans 20 cas (30,7%), et enfin vient le cholestéatome attical (épargnant le méso et l'hypotympan) dans 7 cas (10,7%).

Concernant les complications radiologiques, 58 cas (89,2 %) présentent une lyse de la chaîne ossiculaire, dominée par l'atteinte de la longue apophyse de l'enclume, la lyse du mur de la logette était présente chez tous nos patients (100%). Ces deux signes représentent plus de 80 %, ce qui concorde avec les données de la littérature, en effet, Pour Bouaity (189), le scanner des rochers a montré une lyse partielle ou complète de la chaîne ossiculaire chez 117 cas (81%) et une érosion du mur de la logette chez 89 cas (62%). Ce sont principalement les signes pathognomoniques scanographiques du cholestéatome.

Le défaut du tegmen est présent dans 7 cas (10,7%). Un seul cas (1,5%) avait une lyse du canal du facial touchant essentiellement la 2ème portion.

La fistule du canal semi circulaire est présente dans 4 cas (6,1%) touchant essentiellement le canal semi circulaire latéral.

L'atteinte du canal semi circulaire postérieur, du vestibule, du canal semi circulaire supérieur et de la cochlée (fistule de promontoire) est absente dans notre série.

F.Veillon (196), Mohamed Youcef Hammouda (199), Alain Roux (212) retrouvent des variantes anatomiques à la TDM , aucune variante n'a été détectée chez nos patients.

### **3.2.2. IRM**

L'IRM est peu pratiquée dans le cadre du bilan d'extension initial, sauf en cas de suspicion de complications endocrâniennes, elle reste cependant indiquée pour la surveillance postopératoire, en cas d'images douteuses à l'examen TDM (213)(214)(215) , avec des clichés tardifs en séquences T1 après injection de gadolinium ou avec séquence de diffusion, elle peut montrer une différence entre un tissu cicatriciel fibro-inflammatoire et une récurrence de cholestéatome (213) (216).

**Dans notre étude**, l'IRM a été demandée et faite seulement chez 7 patients (10,7%) et dont le résultat était en faveur d'une méningite chez une seule patiente.

## **4.La Chirurgie**

### **4.1. Introduction**

La chirurgie est le seul moyen thérapeutique dans la prise en charge de l'otite moyenne chronique cholestéatomateuse. Deux techniques sont classiquement distinguées : les tympanoplasties en technique fermées et les tympanoplasties en technique ouvertes.

En effet, le choix de la technique dépend de nombreux paramètres : l'état de l'oreille malade et de l'oreille controlatérale, l'audition, les antécédents otologiques et généraux, le terrain naso-sinusien et la tomodynamométrie préopératoire.

La stratégie chirurgicale de référence est de privilégier les techniques conservatrices c'est-à-dire les tympanoplasties en techniques fermées à chaque fois que cela est possible afin d'assurer à la fois l'éradication de la maladie, avoir un bon résultat fonctionnel, prévenir les récurrences et assurer une meilleure qualité de vie aux patients.

Néanmoins, la technique radicale, ou la tympanoplastie en technique ouverte garde aussi sa place, en particulier lorsqu'un deuxième temps chirurgical n'est pas possible ou lorsqu'il y a impossibilité d'un suivi rigoureux ou encore en cas de récurrences multiples.

Jusqu'à l'heure actuelle, le débat n'est pas encore clos et les deux écoles continuent à s'affronter : les partisans de la technique conservatrice, et les défenseurs de la technique radicale.

Les adeptes de la première technique s'appuient sur le fait de laisser la même anatomie et la physiologie de l'oreille moyenne tout en éradiquant la lésion et en assurant un bon résultat fonctionnel et une meilleure qualité de vie, surtout si la chirurgie est réalisée par un chirurgien expérimenté, par contre ils évoquent le risque de récurrence de la maladie avec un taux allant jusqu'à 51% pour Sheehy et 25 % pour Bouaity(189).

Les partisans de la technique radicale créent une nouvelle anatomie et physiologie de l'oreille moyenne, certes ils évoquent la nécessité des nettoyages fréquents de l'oreille, mais ils s'appuient sur le fait qu'il y a moins de récurrence avec cette technique (13,4%) selon Bouaity (189).

## 4.2. Données de la chirurgie

### 4.2.1. Techniques chirurgicales

Dans notre série, nous avons abouti à terme de la période d'étude à opérer **65 patients** pour otite moyenne chronique cholestéatomateuse par tympanoplastie en technique fermée dans 63 cas (96,9%) et par tympanoplastie en technique ouverte dans 2 cas (3%).

Cette préférence pour la technique conservatrice était motivée par le choix du chirurgien, cholestéatome opéré pour la première fois dans tous les cas, le jeune âge des patients (41,5+<sub>-</sub>12 ans), l'assurance de la disponibilité des patients pour le suivi ultérieur.

Les données actuelles de la littérature privilégient les techniques conservatrices surtout si la chirurgie sera réalisée par un chirurgien expérimenté, en effet Gaillardin (191) a pratiqué les TTF dans tous les cas (100%) et 0% pour les TTO. Bouaity (189) a réalisé les TTF dans 62% des cas et les TTO dans 31,7%. Hasebellaoui, F.Boudjenah (217) ont réalisé les TTF dans 94% et les TTO dans 6% des cas. Abada (218) par contre, a opté pour la TTO avec 80% des cas contre 20% pour les TTF.

**Tableau 29.** Traitement chirurgical du cholestéatome suivant le choix des techniques

Auteur	TTF	TTO
Gaillardin (191)	100%	0%
Bouaity (189)	62%	31,7%
Hasebellaoui/Boudjenah (217)	94%	6%
Abada (218)	20%	80%
<b>Notre série</b>	<b>96,9%</b>	<b>3%</b>

## 4.2.2. Reconstruction

### 4.2.2.1. Type d'ossiculoplastie et matériaux utilisés

Dans notre série de 65 patients, 8 (12,3%) d'entre eux n'ont pas bénéficié d'une ossiculoplastie en raison de l'état très inflammatoire de la muqueuse de l'oreille moyenne ainsi que le caractère diffluent du cholestéatome chez deux patients. Parmi les 57 ossiculoplasties réalisées, l'ossiculoplastie de type 2 était la plus pratiquée avec un taux de 53 cas (81,5%) et seulement 4 cas (6,1%) d'ossiculoplastie de type 3. L'ossiculoplastie de type 4 n'a pas été pratiquée. Concernant la littérature, l'ossiculoplastie est à pratiquer dans le même temps chirurgical à chaque fois que les conditions le permettent,

Les tympanoplasties sont classées comme suit :

**Tympanoplastie type I** : c'est une myringoplastie simple, aucun geste sur les osselets.

**Tympanoplastie type II** : Étrier présent et intacte, prothèse partielle.

**Tympanoplastie type III** : Étrier absent, platine intacte, prothèse totale.

**Tympanoplastie type IV** : Platinectomie avec interposition de tissu fibreux et prothèse totale.

Nos résultats se rapprochent de ceux de Bouaity (189) qui a réalisé plus d'ossiculoplastie de type II que de type III, en effet le type II a été réalisé dans 38 cas (26,2%) contre 7,6% pour le type III.

Bernardeschi (181) lui aussi a réalisé plus de tympanoplastie de type II, dans 19 cas (46%), la tympanoplastie de type I dans 5 cas (12%), le type III dans 14 cas (34%) et le type IV dans 3 cas (8%).

Sinon dans une autre étude, Bernardeschi (169) a réalisé les tympanoplasties de type II dans 31 cas (44,3%) , et les tympanoplasties de type III dans 33 cas (47,1%).



En ce qui concerne les matériaux utilisés pour l'ossiculoplastie, notre approche était variée, mais le plus utilisé était le cartilage dans 51 cas (89,4%), tête du marteau dans 4 cas (7%) et enfin les prothèses partielles PORP dans 2 cas (3,5%) ce qui rejoint les résultats de Gautam bir Singh (151) qui a utilisé le cartilage conchal dans 13 cas et a démontré que ce dernier était le meilleur qui donne de bons résultats fonctionnels, et qui remplit tous les critères pour la réussite d'une tympanoplastie à savoir le poids inférieur à 40mg, l'angle entre la membrane tympanique et l'étrier inférieur à 45° et sa bonne tension, à utiliser dans les ossiculoplasties dans les OMCC.

Bernardeschi (169) quant à lui a utilisé les prothèses partielles en titanium (PORP) dans 31 cas (44,3%), et les prothèses totales (TORP) dans 33 cas (47,1%).

N. QuaraNta (153) quant à lui, dans son étude de 67 patients, a utilisé le cartilage, mais le cartilage costal -selon lui- tout risque de récurrence du cholestéatome est exclus.

Les différents matériaux utilisés pour l'ossiculoplastie sont résumés dans le tableau 30.

**Tableau 30.** Différents matériaux utilisés dans l'ossiculoplastie.

Auteurs	Matériau d'ossiculoplastie
Gautam bir Singh(151).	Cartilage conchal
Bernardeschi (169)	PORP/TORP
N. QuaraNta (153)	Cartilage costal
GANTZ BJ (179)	PORP /TORP
DORNHOFFER JL (180)	Cartilage/PORP/TORP
WALKER PC (219)	Cartilage/PORP/TORP
YAMAMOTO Y (220)	Osselet autologue
TRINIDADE A (221)	Cartilage/PORP/TORP
<b>Notre série</b>	<b>Cartilage /Osselet autologue/ Prothèse PORP</b>

#### **4 .2.2.2. Membrane tympanique**

La membrane tympanique était reconstruite dans tous les cas, c'est-à-dire chez les 65 patients.

Le cartilage et le périchondre conchale étaient les plus utilisés avec un taux de 72,3% (dans 47 cas), suivi par le cartilage conchale seul dans 10 cas (15,3%), enfin le cartilage avec l'aponévrose temporale étaient utilisées dans 8 cas (12,3%).

Le cartilage et le périchondre conchale étaient les plus utilisés en raison de l'accès facile du prélèvement du greffon qui se dissimule par la même voie d'abord de l'oreille (incision rétro-auriculaire). Le cartilage est connu pour sa rigidité, sa tolérance à l'infection, sa disponibilité, sa facilité de préparation et de mise en place comme c'était décrit par C.Dubreille (222).

Cette variation d'utilisation de matériaux pour la reconstruction de la membrane tympanique dépend en effet de l'état initial de la membrane tympanique : membrane rétractée et fragile où on peut utiliser uniquement le cartilage pour le renforcement ou bien membrane perforée, qui nécessite un greffon de périchondre ou d'aponévrose pour être refermée, la taille de la perforation, et la disponibilité du matériau.

Concernant les données de la littérature, Bouaity (189) a utilisé l'aponévrose temporale dans 64 cas (44,1%), le cartilage dans 16 cas (11%) et les deux dans 10 cas (6.9%).

Bernardeschi (169) a utilisé du fascia temporal et du périchondre conchale pour la reconstruction.

#### **4.2.2.3. Cadre osseux**

Le cadre osseux du conduit auditif externe a été reconstruit par du cartilage tragal chez deux patients.

Le cartilage est systématiquement utilisé pour cette reconstruction du fait de sa rigidité et de sa résistance.

Pour d B. Kro l (223) dans son étude qui a porté sur 11 patients, il a utilisé du périoste, ou du cartilage tragal pour la reconstruction du cadre osseux.

Trinidad A et al.(221) a utilisé du cartilage.

Kim J-S et al.(164) a utilisé le lambeau de Palva modifié pour reconstruire le cadre osseux.

#### **4.2.3. Comblement**

L'atticotomie a été refermée dans tous les cas par du cartilage (conchal ou tragal).

La mastoïde a été comblée dans tous les cas par de la poudre d'os associée à une poudre antibiotique.

Les principaux avantages de l'oblitération de la cavité mastoïdienne (158) sont l'empêchement de la récurrence du cholestéatome à partir d'une nouvelle poche de rétraction chez les patients présentant un dysfonctionnement de la trompe d'Eustache, l'élimination de tout récessus dans la cavité mastoïdienne empêchant l'accumulation d'épithélium squameux et d'infection.

Bernardeschi (181) dans son étude entre 2013 et 2015 qui a inclus 39 patients, a utilisé du Bonalive comme matériau de comblement mastoïdien et épitympanique. IL a utilisé du cartilage et du tissu fibreux sur les granules de Bonalive qui étaient en contact avec la peau du conduit auditif externe. Tous les patients ont bien évolué sauf un (2%) qui a présenté un écoulement de granules par le conduit auditif externe, une chirurgie sous anesthésie locale a été réalisée 5 mois après la première chirurgie pour couvrir les granules avec du cartilage, le malade a bien évolué après une année.

Dans une autre étude (169) qui a porté sur 69 cas, Bernardeschi a aussi utilisé les granules de bioverre (Bonalive) comme matériau de comblement mastoïdien.

Cette préférence remarquée pour ce type de matériau, est selon lui la certitude de la stabilité durant le temps, contrairement à la poudre d'os qui lui reproche le risque de résorption au fil des années.

D B. Kro l(223) dans son étude qui a porté sur 11 patients, il a utilisé des granules du bioverre pour l'oblitération mastoïdienne dans tous les cas.il s'est appuyé sur les mêmes arguments donnés par Bernardeschi.

Samy (224) dans son étude qui a porté sur 210 cas, a utilisé du bone pâté dans 101 cas (48%) pour l'oblitération mastoïdienne et a conclu que ce matériau a plus d'avantage de réduire le risque d'affection d'os natif par du cholestéatome récidivant, en effet la récurrence aura tendance à s'attaquer d'avantage à la poudre d'os utilisée dans l'oblitération ce qui engendrait moins de complications labyrinthiques ou intra crâniennes.

Kim J-S et al. (164) a utilisé le lambeau de Palva modifié pour le comblement de l'attique et de la mastoïde.

Selon l'expérience des auteurs, le matériau autologue de choix utilisé est le cartilage, suivi de l'os cortical mastoïdien et enfin le bone pâté. Le matériau synthétique le plus utilisé est l'hydroxyapatite.

Le tableau 31 résume les différentes techniques et matériaux utilisés pour l'oblitération mastoïdienne et la reconstruction du cadre osseux.

**Tableau 31.** Différents matériaux utilisés pour l'oblitération mastoïdienne et la reconstruction du cadre osseux.

Auteur	Matériau pour oblitération	Matériau pour reconstruction du cadre osseux
Bernardeschi (169)	Granules d'HA couverte par du cartilage Ou du tissu fibreux	
d B. Kro l (223) tragal	Granules d'HA	Périoste/ cartilage
Samy (224)	Bone pâte	/
Kim J-S et al.(164)	Lambeau de Palva	/
GANTZ BJ (179)	Corticale mastoïdienne Bone pâte	/
DORNHOFFER JL (130)	Cartilage conchal	/
WALKER PC (219)	Corticale mastoïdienne	Os mastoïdien
YAMAMOTO Y(220)	Corticale mastoïdienne Bone pâte	Bone pâte Covert par du fascia Cartilage
TRINIDADE A(221)	Périoste mastoïdien, cartilage Granules d'HA Tissu veineux	Cartilage
<b>Notre série</b>	Poudre d'os	Cartilage conchal

#### **4.2.4. Difficultés peropératoires**

Lors de l'intervention chirurgicale, certaines difficultés ont été rencontrées, particulièrement l'état inflammatoire et infectieux de la muqueuse de l'oreille moyenne chez 8 patients (12,3%) et qui a d'ailleurs retardé la réalisation d'une ossiculoplastie dans le même temps opératoire. Procidence des méninges, nerf facial à nu ou encore procidence du sinus latéral. Dans les cas où le sinus latéral était procident, le cholestéatome ne dépassait pas l'antre, le fraisage était léger par voie postérieure, on a eu recours au fraisage d'avant en arrière.

Dans la littérature, ces difficultés per opératoire sont souvent soulignées, soit en rapport avec une particularité anatomique ou bien causée par la maladie cholestéatomateuse.

Medkour (225) a noté dans sa série sur 87 patients, une procidence du golf de la jugulaire dont 10%, procidence des méninges 50%, procidence du sigmoïde 60%, et enfin une procidence du facial dans près 41,67% .

#### **4.2.5. Durée de l'acte opératoire**

L'intervention chirurgicale a duré en moyenne 2H45 minutes.

Lorsque l'ossiculoplastie était faite par des prothèses, la durée de l'intervention chirurgicale était réduite (2H20 minutes). En effet le fait de travailler l'osselet pour que son aspect et sa taille soient compatibles pour l'ossiculoplastie prendra encore plus du temps si on utilisait directement une prothèse toute faite et préparée.

#### 4.2.6. Complications post opératoire de la chirurgie du cholestéatome

Les complications post opératoire **dans notre série** variaient entre l'infection de la plaie rétro auriculaire dans 4 cas (6,1%), l'hématome rétro auriculaire dans 2 cas

(3%), les vertiges dans 4 cas (6,1%), la latéralisation de la greffe dans 3 cas (4,6%) , suivies d'otorrhée claire dans 2 cas (3%), et enfin la sténose du CAE dans un cas (1,5%).

Dans la littérature, les complications variaient aussi, ainsi pour Bernardeschi (181), il a trouvé 4 cas (10%) de latéralisation de la greffe qui ont nécessité une réintervention chirurgicale, 2 cas (5%) de sténose du CAE, qui s'est corrigé spontanément.

Pour Kim (226), dans sa série qui s'est déroulée entre 2004 et 2008, incluant 72 patients ayant une OMCC, il a trouvé 5 patients avec une infection post opératoire.

### 4.3. Evolution post opératoire

#### 4.3.1. Evolution anatomique

**Dans notre série**, chez la majorité des cas 61 patients (93,8%), l'examen était normal, à part :

Une sténose du conduit chez 1 cas (1,5%), latéralisation de la greffe dans 3 cas (4,6%).

L'aspect otoscopique était inchangé à 1an dans tous les cas.

Quant à la TDM, elle était réalisée à 1an ou à 18 mois chez tous les patients, et était sans anomalie dans la majorité des cas. Chez 13 patients (20%), une opacité non spécifique était signalée, une IRM de diffusion fut réalisée pour ces même cas, 3 cas était en faveur d'un cholestéatome (23%).

Concernant les données de la littérature, Bernardeschi (181), a noté 2 cas (5%) de sténoses du CAE, 4 cas (10%) de latéralisation de la greffe qui ont nécessité une ré intervention, un patient (2%) avait des granules de bioverre à nu dans le CAE, qui a nécessité une ré intervention.

À l'imagerie, aucun cas de cholestéatome résiduel ou récidivant.

#### 4.3.2. Evolution fonctionnelle

**Dans notre série**, les conduction a riennes et osseuses  taient de 52,37db et 26,93 db respectivement, en post op ratoire, le seuil  tait de 46,10 db pour la conduction a rienne et de 27,66 db pour la conduction osseuse.

La fermeture du rinne en pr  et en post op ratoire  tait en moyenne de  $6,8 +_5,2$ db

Nos r sultats concordent avec ceux de la litt rature, pour Bernardeschi (181), les seuils de la conduction a rienne et la conduction osseuse en pr  op ratoire  taient de 59,32 dB et 32,27 dB, respectivement. En post op ratoire, la conduction a rienne et la conduction osseuse  taient de 47,36 dB et 27,28 dB respectivement. La fermeture du Rinne  tait en moyenne de 7.7 dB.

#### 4.4. Les  checs

**Dans notre s rie**, on a eu 3 cas de lat ralisation de la greffe (4,6%), 3 cas de cholest tome r siduel (4,6%). Ces situations nous ont oblig    r op rer les malades vu l' chec de la premi re chirurgie.

Le taux de cholest tome r siduel varie selon les  quipes entre 10 et 40% (191). La r cidive cholest tomeuse est une  ventualit  plus rare que le cholest tome r siduel avec, selon les s ries, un taux de recurrence de 10   20% (45) (228).

Les M canismes de r cidive diff rent selon le type d'intervention chirurgicale. Dans les techniques ouvertes, les r cidives ont lieu soit au niveau de la musculoplastie post rieure, soit au niveau de la reconstruction du conduit auditif externe, car la peau peut passer par les interstices osseux, soit par d faut d'a ration de la cavit  d' videment.

Dans les techniques ferm es, les r cidives peuvent se rencontrer soit au niveau de la mise en place de la greffe dans son lit, soit par greffon trop court en arri re, soit au contact avec le marteau (229).



Plusieurs facteurs ont été incriminés dans la survenue du cholestéatome récurrent à savoir, le siège initial du cholestéatome et son extension, l'état inflammatoire ou non de la muqueuse de l'oreille moyenne, le caractère diffluent du cholestéatome, le jeune âge inférieur à 30 ans, le manque d'expérience du chirurgien.

Bernardeschi (181), a trouvé 4 cas de latéralisation de la greffe qui ont nécessité une réintervention chirurgicale, aucun cas de cholestéatome résiduel ou récidivant.

Bouaity (189) a trouvé 26 cas de récurrence (25%) en cas de tympanoplastie en technique fermée et 13,4% de récurrence chez les patients opérés en technique ouverte.

Sheehy (230), a noté 51% de récurrence. Smyth (231), a noté 8,5% de récurrence en cas de TTF et 1% en cas de TTO. Brown (232) a noté 34% de récurrence en cas de TTF contre 11% en cas de TTO.

**Tableau 32.** Incidence du cholestéatome résiduel ou récidivant dans la littérature indépendamment de la technique opératoire utilisé.

Auteurs	Pays	Année	N	% Résiduel
Gaillardin et col (116)	France	2012	109	25
Fontaine (145)	France	2009	16	37,5
Nuri cagatay(123)	Turkey	2009	26	46
D.Ayache (13)	France	2005	41	5
Charachon et darozy (101)	France	2004	55	5
Géraldine.Emonot (120)	France	2008	61	39,4
Benzamit (66)	Algérie	2010	34	41
Allan Roux (144)	France	2013	72	10-40
Jean-Philippe Vercruysse (125)	Belgique	2006	45	17
M.H.G. Dremmen (165)	Pays bas	2012	56	44
Takashi Ki mitsuki (64)	Japan	2004	30	37
Lingam et al (166)	UK	2013	72	6
DaliaMonirFahmy(124)	Egypte	2012	20	40
Nadia saadoud(130)	Tunisie	2015	27	37
A-Elefante (129)	Italie	2013	38	31
De Foer (157)	Belgique	2008	32	29
<b>Notre série</b>	<b>Algérie</b>	<b>2020</b>	<b>65</b>	<b>4,61</b>

#### 4.5. Recul moyen

Le recul moyen était de 32,6+<sub>-</sub> 12,5 mois, cependant, réputée par son incroyable tendance à la récurrence surtout dans les 5 premières années suivant la chirurgie où le risque de récurrence est majeur, l'otite moyenne chronique cholestéatomateuse nécessite un suivi long (voir même à vie).

### 5. Impact de la chirurgie sur la qualité de vie

De nombreuses échelles ont été utilisées pour évaluer l'impact de la chirurgie avec comblement de l'otite moyenne chronique cholestéatomateuse sur la qualité de vie. La plus connue est le Glasgow Benefit Inventory questionnaire (GBI) et le questionnaire spécifique pour la chirurgie (surgery-specific questionnaire).

Ce score appliqué aux patients a montré une atteinte de toutes les dimensions physiques et mentales (180) (233). **Dans notre étude**, nous avons évalué l'impact de la chirurgie sur la qualité de vie. Nous avons objectivé une amélioration dans tous les domaines de l'échelle chez presque tous les patients, néanmoins, trois d'entre eux avaient un score négatif ce qui signifie une détérioration de la qualité de vie après chirurgie. Nos résultats vont dans le même sens que la littérature puisque toutes les études ont objectivé une amélioration de la qualité de vie après chirurgie à court, moyen et long terme.

## **CONCLUSION ET PERSPECTIVES**

## **CONCLUSION ET PERSPECTIVES**

Le comblement mastoïdien dans la chirurgie du cholestéatome constitue une technique sûre et efficace dans le traitement de la maladie.

La chirurgie de l'otite moyenne chronique cholestéatomateuse est une chirurgie d'une grande précision qui exige de la part de celui qui la pratique une parfaite connaissance des bases embryologiques et anatomiques, une bonne maîtrise des indications opératoires et une haute maîtrise technique.

En Algérie, Selmane, dans une série de 115 cas note un taux de 34 % parmi les otites moyennes chroniques. Les études faites en Algérie, n'abordaient pas l'incidence et la prévalence de la maladie.

Notre travail montre un recrutement assez important de patients présentant une otite moyenne chronique cholestéatomateuse avec un nombre réduit de complications, ce qui témoigne d'une prévalence élevée de la maladie surtout avec le bas niveau socio-économique et la pauvreté en structures de soins.

L'histoire de l'otite moyenne chronique cholestéatomateuse dans notre série apparaît similaire de celle rapportée dans les séries des pays développés.

La tranche d'âge la plus touchée par cette otite dans notre étude est celle comprise entre 40 et 49 ans, chiffre presque similaire de celui retrouvé dans la littérature.

Le profil clinique de la maladie dans notre série est comparable à celui retrouvé dans la littérature où les patients sont diagnostiqués avant le stade de complications dans la majorité des cas.

Les explorations fonctionnelles auditives dans notre série retrouvent dans la majorité des cas une surdité mixte, ou une surdité transmissionnelle, l'imagerie des rochers était comparable à celle retrouvée dans la littérature.

A l'heure actuelle, le traitement chirurgical demeure le seul traitement à visée curative. Le taux de succès de la chirurgie de l'otite moyenne chronique cholestéatomateuse est très élevé entre des mains expérimentées.

La chirurgie endoscopique reste une alternative à la voie classique rétro auriculaire, néanmoins, cette technique ne s'adresse qu'à une population sélectionnée sur les bases d'un bilan d'imagerie préopératoire précis (cholestéatome ne dépassant pas l'antre et plus précisément le CSCL).

L'infection de la plaie, le vertige ou encore la latéralisation de la greffe, sont les complications qui ont dominé la période post opératoire de notre étude.

L'origine géographique variée de nos patients témoigne du manque de structures sanitaires en mesure de prendre en charge ces patients pour la chirurgie dans leur wilaya de résidence.

La chirurgie de l'otite moyenne chronique cholestéatomateuse avec comblement, améliore la qualité de vie sur le double plan physique et mental.

À l'issue de cette étude, nos recommandations vont en priorité vers le **diagnostic précoce** de l'otite moyenne chronique cholestéatomateuse, ceci avant l'installation des complications de la maladie qui menacent le pronostic vital, altèrent la qualité de vie et alourdissent le coût de prise en charge. Pour se faire des efforts sont nécessaires afin de mieux diagnostiquer l'otite moyenne chronique cholestéatomateuse par l'organisation des formations médicale continue afin que les omnipraticiens seraient capables de mieux poser le diagnostic.

Notre deuxième recommandation concerne le **bilan d'imagerie, la localisation et l'extension de la maladie ainsi que les variantes anatomiques**. La TDM des rochers apparait comme l'examen de choix, cependant l'IRM garde sa place dans les complications endocrâniennes, labyrinthiques ou vasculaires.

Etant donné l'importance de l'imagerie dans le bilan de prise en charge du cholestéatome, il est pressant pour nous chirurgiens de travailler en étroite collaboration avec nos confrères radiologues afin de mieux cerner la question. Pour cela nos demandes de bilans radiologiques devraient comporter tous les renseignements cliniques ainsi que nos attentes de l'imagerie, pouvant aider nos collègues imageurs dans leur travail. Des staffs radio cliniques avec discussion des dossiers médicaux et confrontation des différents examens et avis entre chirurgiens et radiologues sont à encourager dans nos institutions.

Notre troisième recommandation va à **la chirurgie** de l'otite moyenne chronique cholestéatomateuse qui devrait être proposée sans délai à chaque fois que le diagnostic de la maladie est posé.

Sur la base de nos résultats et de nos lectures, la technique chirurgicale optimale dans ce cadre est toujours sujette à controverse, cependant la plupart des auteurs recommandent la technique conservatrice. Il est cependant clair que le but du traitement est connu et consiste à éradiquer la maladie, prévenir les récives, restaurer la columelle et améliorer la qualité de vie des patients. C'est pourquoi la technique chirurgicale est fonction de l'expérience du chirurgien et du contexte clinique. Toutes fois nous recommandons systématiquement de combler la cavité mastoïdienne, et séparer les cavités postérieures des cavités de l'oreille moyenne afin de prévenir le risque de résiduel ou de récive avec ossiculoplastie dans le même temps opératoire à chaque fois que cela est possible.

Le choix de la technique opératoire doit tenir compte du contexte clinique, des résultats du bilan de localisation et d'extension, et des variantes anatomiques.

Une surveillance clinique et radiologique par TDM et / ou IRM des rochers est indispensable afin de détecter un cholestéatome résiduel ou récivant dont le risque est majeur durant les cinq premières années après la première chirurgie.

L'introduction de la chirurgie endoscopique de l'oreille moyenne constitue une technique intéressante mais surtout séduisante qui mérite toute l'attention du chirurgien otologiste, il nous paraît intéressant de baptiser notre propre opinion quant à leur intérêt en définissant leurs champs d'application et le rapport bénéfice / coût.

Enfin aux termes de cette étude, il serait dommage de présenter des résultats bruts sans que ces derniers ne soient le starter d'une réflexion basée sur l'expérience acquise par notre service et les innombrables lectures faites dans ce domaine afin d'entreprendre diverses actions visant à :

1. Encourager le travail en équipe multidisciplinaire comportant tous les acteurs de la santé qui interviennent dans la prise en charge de l'otite moyenne chronique cholestéatomateuse : imageurs, anesthésistes et chirurgiens ORL.

2. Création d'un comité National qui aura pour mission d'une part l'étude de la prévalence du cholestéatomes en Algérie et d'autre part l'amélioration de la prise en charge et le suivi de tous les cas répertoriés.

3. Un cours sur l'imagerie du cholestéatome de l'oreille moyenne devrait être inséré dans le programme de formation des médecins résidents imageurs et chirurgiens ORL afin de mieux le connaître et le maîtriser.

4. Sensibiliser les omnipraticiens et spécialistes au diagnostic de l'otite moyenne chronique cholestéatomateuse par l'organisation dans le cadre de la formation médicale continue d'ateliers autour du cholestéatome.

5. Notre travail de thèse, connaîtra un prolongement pour pouvoir surveiller à long terme les résultats du comblement mastoïdien dans la chirurgie du cholestéatome vu le risque élevé de résiduel et de récurrence.



# **BIBLIOGRAPHIE**

## BIBLIOGRAPHIE

1. Yung M, Tono T, Olszewska E, Yamamoto Y, Sudhoff H, Sakagami M, et al. EAONO/JOS Joint Consensus Statements on the Definitions, Classification and Staging of Middle Ear Cholesteatoma. *J Int Adv Otol.* 29 mai 2017;13(1):1-8.
2. Pagano A, Bluestone C, Marquez S, Laitman J. A new hypothesis: Were Neanderthals susceptible to high rates of otitis media? *FASEB J.* 1 avr 2015;29(S1):701.2.
3. Ghalioungui Paul. *The Ebers papyrus : a new English translation, commentaries and glossaries.* Cairo: Academy of Scientific Research and Technology; 1987.
4. Batrawi AM el-. *Report on the human remains.* Cairo: Government Press Bulq; 1935.
5. Lynn GE, Benitez JT. Temporal Bone Preservation in a 2600-Year-Old Egyptian Mummy. *Science.* 18 janv 1974;183(4121):200-2.
6. Duverney Joseph-Guichard. *Traité de l'organe de l'ouïe, contenant la structure, les Usages & les Maladies de toutes les parties de l'Oreille.* Par M. Du Verney, de l'Academie Royale des Sciences, Conseiller, Medecin Ordinaire du Roy, & Professeur en Anatomie & en Chirurgie au Jardin Royal des Plantes. A Paris, Chez Estienne Michallet, ruë S. Jacques à l'Image S. Paul. M. DC. LXXXIII. Avec privilege de Sa Maesté :[sic]:++. Paris; 1683.
7. F. Legent. Un siècle d'histoire de la chirurgie d'otite chronique. *Ann Fr Oto-Rhino-Laryngol Pathol Cervico-Faciale.* sept 2000;808(4):203.
8. CRUVEILHIER Jean. *TRAITÉ D'ANATOMIE DESCRIPTIVE. DEUXIÈME ÉDITION. TOME PREMIER.* PARIS ANCIENNE MAISON BÉCHET - JEUNE; 1871. 880 p.
9. Ueber den feinern Bau und die Formen der krankhaften Geschwülste. Reimer. 1838;209-16.
10. Soldati D, Mudry A. Knowledge about Cholesteatoma, from the First Description to the Modern Histopathology: *Otol Neurotol.* nov 2001;22(6):723-30.
11. Tran Ba Huy P, Teissier N. Embryologie de l'oreille moyenne. *EMC - Oto-Rhino-Laryngol.* janv 2011;6(3):1-9.
12. Kamina P, Martinet C, Gouazé A. *Anatomie clinique. Tome 2, Tome 2,.* Paris: Maloine; 2013.
13. Kanagasuntheram R. A note on the development of the tubotympanic recess in the human embryo. *J Anat.* sept 1967;101(Pt 4):731-41.
14. Norton NS, Netter FH, Duparc F. *Précis d'anatomie clinique de la tête et du cou.* Issy-les-Moulineaux, France: Elsevier Masson; 2009.
15. Jackler RK, Gralapp C. *Ear surgery illustrated: a comprehensive atlas of otologic microsurgical techniques: 1,105 illustrations.* New York Stuttgart Delhi: Thieme; 2019. 492 p.
16. Thomassin JM, Dessi P, Danvin JB, Forman C. *Anatomie de l'oreille moyenne.* EMC - Oto-Rhino-Laryngol. janv 2008;3(2):1-19.
17. Norton NS, Netter FH, Duparc F. *Précis d'anatomie clinique de la tête et du cou.* Issy-les-Moulineaux, France: Elsevier Masson; 2009.
18. Nouvian R, Malinvaud D, Van den Abbeele T, Puel JL, Bonfils P, Avan P. *Physiologie de l'audition.* EMC - Oto-Rhino-Laryngol. janv 2006;1(2):1-14.
19. Schönermark M, Mester B, Kempf HG, Bläser J, Tschesche H, Lenarz T. Expression of Matrix-Metalloproteinases and their Inhibitors in Human Cholesteatomas. *Acta Otolaryngol (Stockh).* janv 1996;116(3):451-6.
20. Wang HM, Lin JC, Lee KW, Tai CF, Wang LF, Chang HM, et al. Analysis of mastoid findings at surgery to treat middle ear cholesteatoma. *Arch Otolaryngol Head Neck Surg.* déc 2006;132(12):1307-10.

21. Gong S, Bai G, Wang J. [A retrospective study on cholesteatoma otitis media coexisted with cholesterol granuloma]. *Zhonghua Er Bi Yan Hou Ke Za Zhi*. août 2001;36(4):289-91.
22. Kuo CL, Shiao AS, Yung M, Sakagami M, Sudhoff H, Wang CH, et al. Updates and Knowledge Gaps in Cholesteatoma Research. *BioMed Res Int*. 2015;2015:1-17.
23. Sterkers-Artières F, Vincent C, FOULLON C, FUMAT C. Audiométrie de l'enfant et de l'adulte: Rapport 2014 de la Société française d'ORL et de chirurgie cervico-faciale. 2014.
24. Bojrab DI, Lai W, Bojrab DI. Electronystagmography and Videonystagmography. In: Babu S, Schutt CA, Bojrab DI, éditeurs. *Diagnosis and Treatment of Vestibular Disorders* [Internet]. Cham: Springer International Publishing; 2019 [cité 28 mars 2022]. p. 45-65. Disponible sur: [http://link.springer.com/10.1007/978-3-319-97858-1\\_4](http://link.springer.com/10.1007/978-3-319-97858-1_4)
25. Covelli E, Talamonti R, Benincasa AT, Filippi C, Marrone V, Tarentini S, et al. Video Head Impulse Test in Labyrinthine Fistula due to Middle Ear Cholesteatoma. *J Int Adv Otol*. août 2019;15(2):283-8.
26. Williams MT, Ayache D. Imagerie des otites chroniques de l'adulte. *J Radiol*. nov 2006;87(11):1743-55.
27. Yates PD, Flood LM, Banerjee A, Clifford K. CT scanning of middle ear cholesteatoma: what does the surgeon want to know? *Br J Radiol*. oct 2002;75(898):847-52.
28. Blevins NH, Carter BL. Routine preoperative imaging in chronic ear surgery. *Am J Otol*. juill 1998;19(4):527-35; discussion 535-538.
29. Yu Z, Wang Z, Yang B, Han D, Zhang L. The value of preoperative CT scan of tympanic facial nerve canal in tympanomastoid surgery. *Acta Otolaryngol (Stockh)*. juill 2011;131(7):774-8.
30. Krestan C, Czerny C, Gstöttner W, Franz P. [The role of high-resolution computed tomography (HRCT) and magnetic resonance imaging (MRI) in the diagnosis of preoperative and postoperative complications caused by acquired cholesteatomas]. *Radiol. mars* 2003;43(3):207-12.
31. Sethom A, Akkari K, Dridi I, Tmimi S, Mardassi A, Benzarti S, et al. [Preoperative CT Scan in middle ear cholesteatoma]. *Tunis Med*. mars 2011;89(3):248-53.
32. Corrales CE, Blevins NH. Imaging for evaluation of cholesteatoma: current concepts and future directions. *Curr Opin Otolaryngol Head Neck Surg*. oct 2013;21(5):461-7.
33. Françoise Denoyelle, Hubert Ducou Le Pointe, Olivier Deguine, Bernard Escude, Michel Mondain, Alain Bonafé, et al. *Exploration radiologique en otologie*. 2008<sup>e</sup> éd. Paris; (Les monographies amplifon).
34. Du Q, Hong R, Pan Y, Liu J, Liang Q, Wang K, et al. Comparison of Different Slice Thicknesses in Computed Tomography for Labyrinthine Fistula Evaluation. *ORL J Oto-Rhino-Laryngol Its Relat Spec*. 2020;82(1):8-14.
35. Baklacı D, Kuzucu İ, Guler İ, Kum RO, Özcan M. Cautionary High-resolution Computed Tomography Findings for the Presence of Facial Canal Dehiscence in Patients with Cholesteatoma. *Cureus*. 21 janv 2020;12(1):e6717.
36. Khemani S, Singh A, Lingam RK, Kalan A. Imaging of postoperative middle ear cholesteatoma. *Clin Radiol*. août 2011;66(8):760-7.
37. Lan MY, Lien CF, Liao WH. Using high resolution computed tomography to evaluate middle ear cleft aeration of postoperative cholesteatoma ears. *J Chin Med Assoc JCMA*. avr 2003;66(4):217-23.
38. Kwon OJ, Sung JM, Jung HK, Kim CW. Postoperative Mastoid Aeration Following Canal Wall Up Mastoidectomy according to Preoperative Middle Ear Disease: Analysis of Temporal Bone Computed Tomography Scans. *J Audiol Otol*. sept 2017;21(3):140-5.
39. Foti G, Beltramello A, Minerva G, Catania M, Guerriero M, Albanese S, et al. Identification of residual-recurrent cholesteatoma in operated ears: diagnostic accuracy of

- dual-energy CT and MRI. *Radiol Med (Torino)*. juin 2019;124(6):478-86.
40. Jackler RK. The surgical anatomy of cholesteatoma. *Otolaryngol Clin North Am*. oct 1989;22(5):883-96.
41. Frédéric Portier, Emmanuel Lescanne, Emmanuel Racy, Catherine Nowac, Benoit Lamblin, Serge Bobin. Prise En Charge des Fistules Labyrinthiques Cholestéatomateuses: A Propos de 22Cas. *The Journal of Otolaryngology*. 2005;34(Number 1).
42. Faramarzi M, Roosta S. Incidence of Facial Nerve Canal Dehiscence in Primary and Revision Cholesteatoma Surgery. *Indian J Otolaryngol Head Neck Surg*. sept 2017;69(3):300-6.
43. Héran F, Williams M, Ayache D. IRM du temporal. *J Radiol*. nov 2006;87(11):1783-94.
44. van Egmond SL, Stegeman I, Grolman W, Aarts MCJ. A Systematic Review of Non-Echo Planar Diffusion-Weighted Magnetic Resonance Imaging for Detection of Primary and Postoperative Cholesteatoma. *Otolaryngol--Head Neck Surg Off J Am Acad Otolaryngol-Head Neck Surg*. févr 2016;154(2):233-40.
45. Ayache D, Schmerber S, Lavieille JP, Roger G, Gratacap B. Cholestéatome de l'oreille moyenne. *Ann Otolaryngol Chir Cervico-Faciale*. juin 2006;123(3):120-37.
46. Williams MT, Ayache D. Imaging of the postoperative middle ear. *Eur Radiol*. 1 mars 2004;14(3):482-95.
47. Dubrulle F, Souillard R, Chechin D, Vaneecloo FM, Desaulty A, Vincent C. Diffusion-weighted MR Imaging Sequence in the Detection of Postoperative Recurrent Cholesteatoma. *Radiology*. févr 2006;238(2):604-10.
48. Lemmerling MM, De Foer B, VandeVyver V, Vercruyse JP, Verstraete KL. Imaging of the opacified middle ear. *Eur J Radiol*. juin 2008;66(3):363-71.
49. Martin C. Imagerie de l'oreille et du rocher. Paris: Société française d'Oto-rhinolaryngologie et de chirurgie de la face et du cou; 2010.
50. Schürmann M, Oppel F, Shao S, Volland-Thurn V, Kaltschmidt C, Kaltschmidt B, et al. Chronic inflammation of middle ear cholesteatoma promotes its recurrence via a paracrine mechanism. *Cell Commun Signal CCS*. 24 févr 2021;19(1):25.
51. Luntz M, Barzilai R. [MIDDLE EAR CHOLESTEATOMA]. *Harefuah*. mai 2021;160(5):316-22.
52. Gray JD. THE CHRONIC EAR. THE TREATMENT OF CHOLESTEATOMA IN CHILDREN. *Proc R Soc Med*. sept 1964;57:769-71.
53. Beláková P, Stárek I, Salzman R, Hyravý M. Chronic inflammation of the middle ear with cholesteatoma. *Cas Lek Cesk*. 2019;158(6):235-9.
54. Miyake S, Miwa T, Yoneda G, Kanemaru A, Saito H, Minoda R, et al. Relationship between clinicopathological characteristics and CYLD expression in patients with cholesteatoma. *PloS One*. 2020;15(10):e0240216.
55. Anikin IA, Bokuchava TA. [The peculiar clinical features of different types of acquired cholesteatoma of the middle ear]. *Vestn Otorinolaringol*. 2018;83(3):11-5.
56. Magnan J, Chays A, Bremond G, De Micco C, Lebreuil G. [Anatomo-pathology of cholesteatoma]. *Acta Otorhinolaryngol Belg*. 1991;45(1):27-34.
57. Bhutta MF, Williamson IG, Sudhoff HH. Cholesteatoma. *BMJ*. 3 mars 2011;342(mar03 1):d1088-d1088.
58. Olszewska E, Wagner M, Bernal-Sprekelsen M, Ebmeyer J, Dazert S, Hildmann H, et al. Etiopathogenesis of cholesteatoma. *Eur Arch Otorhinolaryngol*. 1 janv 2004;261(1):6-24.
59. Nevoux J, Lenoir M, Roger G, Denoyelle F, Ducou Le Pointe H, Garabédian EN. Childhood cholesteatoma. *Eur Ann Otorhinolaryngol Head Neck Dis*. sept 2010;127(4):143-50.
60. Castle JT. Cholesteatoma Pearls: Practical Points and Update. *Head Neck Pathol*. sept2018;12(3):419-29.

61. Louw L. Acquired cholesteatoma pathogenesis: stepwise explanations. *J Laryngol Otol.* juin 2010;124(6):587-93.
62. Toral D, Laganao CR. Classification and Stages of Middle Ear Cholesteatoma at the Southern Philippines Medical Center Using the European Academy of Otolology and Neurotology / Japan Otological Society (EAONO / JOS) System. *Philipp J Otolaryngol Head Neck Surg.* 29 mai 2021;36(1):24.
63. Prinsley P. Familial cholesteatoma in East Anglia, UK. *J Laryngol Otol.* mars 2009;123(3):294-7.
64. Homøe P, Rosborg J. Family cluster of cholesteatoma. *J Laryngol Otol.* janv 2007;121(1):65-7.
65. Black B, Gutteridge I. Acquired Cholesteatoma: Classification and Outcomes. *Otol Neurotol.* août 2011;32(6):992-5.
66. Kuo CL. Etiopathogenesis of acquired cholesteatoma: Prominent theories and recent advances in biomolecular research: Etiopathogenesis of Acquired Cholesteatoma. *The Laryngoscope.* janv 2015;125(1):234-40.
67. Sudhoff H, Tos M. Pathogenesis of attic cholesteatoma: clinical and immunohistochemical support for combination of retraction theory and proliferation theory. *Am J Otol.* nov 2000;21(6):786-92.
68. Preciado DA. Biology of cholesteatoma: special considerations in pediatric patients. *Int J Pediatr Otorhinolaryngol.* mars 2012;76(3):319-21.
69. Sudhoff H, Dazert S, Gonzales AM, Borkowski G, Park SY, Baird A, et al. Angiogenesis and angiogenic growth factors in middle ear cholesteatoma. *Am J Otol.* nov 2000;21(6):793-8.
70. Fukudome S, Wang C, Hamajima Y, Ye S, Zheng Y, Narita N, et al. Regulation of the Angiogenesis of Acquired Middle Ear Cholesteatomas by Inhibitor of DNA Binding Transcription Factor. *JAMA Otolaryngol Neck Surg.* 1 mars 2013;139(3):273.
71. Edward Y, Decroli E, Ali H, Tjong DH. Expression of CCL27 in Middle Ear Cholesteatoma. *Open Access Maced J Med Sci.* 3 juin 2021;9(T3):240-3.
72. Ahn JM, Huang CC, Abramson M. Third place--Resident Basic Science Award 1990. Interleukin 1 causing bone destruction in middle ear cholesteatoma. *Otolaryngol--Head Neck Surg Off J Am Acad Otolaryngol-Head Neck Surg.* oct 1990;103(4):527-36.
73. Haruyama T, Furukawa M, Kusunoki T, Onoda J, Ikeda K. Expression of IL-17 and its role in bone destruction in human middle ear cholesteatoma. *ORL J Oto-Rhino-Laryngol Its Relat Spec.* 2010;72(6):325-31.
74. Maniu A, Harabagiu O, Perde Schrepler M, Cătană A, Fănuță B, Mogoantă CA. Molecular biology of cholesteatoma. *Romanian J Morphol Embryol Rev Roum Morphol Embryol.* 2014;55(1):7-13.
75. Kawai T, Matsuyama T, Hosokawa Y, Makihira S, Seki M, Karimbux NY, et al. B and T lymphocytes are the primary sources of RANKL in the bone resorptive lesion of periodontal disease. *Am J Pathol.* sept 2006;169(3):987-98.
76. Klenke C, Janowski S, Borck D, Widera D, Ebmeyer J, Kalinowski J, et al. Identification of Novel Cholesteatoma-Related Gene Expression Signatures Using Full-Genome Microarrays. *Chuang EY, éditeur. PLoS ONE.* 20 déc 2012;7(12):e52718.
77. Kan T, Ueda H, Takahara T, Tsuchiya Y, Kishimoto M, Uchida Y, et al. Association of Matrix Metalloproteinase-2 mRNA Expression with Subtypes of Pediatric Cholesteatoma. *BioMed Res Int.* 2021;2021:6644897.
78. Jin BJ, Min HJ, Jeong JH, Park CW, Lee SH. Expression of EGFR and Microvessel Density in Middle Ear Cholesteatoma. *Clin Exp Otorhinolaryngol.* juin 2011;4(2):67-71.
79. Ergün S, Zheng X, Carlsöö B. Expression of transforming growth factor-alpha and

- epidermal growth factor receptor in middle ear cholesteatoma. *Am J Otol.* mai 1996;17(3):393-6.
80. Palkó E, Pólska S, Csákányi Z, Katona G, Karosi T, Helfferich F, et al. The c-MYC protooncogene expression in cholesteatoma. *BioMed Res Int.* 2014;2014:639896.
81. Chung JH, Lee SH, Park CW, Kim KR, Tae K, Kang SH, et al. Expression of Apoptotic vs Antiapoptotic Proteins in Middle Ear Cholesteatoma. *Otolaryngol Neck Surg.* déc 2015;153(6):1024-30.
82. Jennings BA, Prinsley P, Philpott C, Willis G, Bhutta MF. The genetics of cholesteatoma. A systematic review using narrative synthesis. *Clin Otolaryngol.* févr 2018;43(1):55-67.
83. Aquino JEAP de, Cruz Filho NA, Aquino JNP de. Epidemiology of middle ear and mastoid cholesteatomas: study of 1146 cases. *Braz J Otorhinolaryngol.* juin 2011;77(3):341-7.
84. Michaels L. Origin of congenital cholesteatoma from a normally occurring epidermoid rest in the developing middle ear. *Int J Pediatr Otorhinolaryngol.* févr 1988;15(1):51-65.
85. Rashid Sheikh HH. Ossicular Chain Erosion in Chronic Suppurative Otitis Media. *otolaryngology* [Internet]. 2015 [cité 10 janv 2022];05(04). Disponible sur: <https://www.omicsonline.org/open-access/ossicular-chain-erosion-in-chronic-suppurative-otitis-media-2161-119X-1000203.php?aid=57342>
86. Aslier M, Erdag TK, Sarioglu S, Güneri EA, Ikiz AO, Uzun E, et al. Analysis of histopathological aspects and bone destruction characteristics in acquired middle ear cholesteatoma of pediatric and adult patients. *Int J Pediatr Otorhinolaryngol.* mars 2016;82:73-7.
87. Kurzyna A, Trzpis K, Hassmann-Poznańska E. [The status of contralateral ear in children with cholesteatoma]. *Otolaryngol Pol Pol Otolaryngol.* juin 2010;64(3):152-6.
88. Kennedy KL, Singh AK. Middle Ear Cholesteatoma. In: *StatPearls* [Internet]. Treasure Island (FL): StatPearls Publishing; 2022 [cité 14 janv 2022]. Disponible sur: <http://www.ncbi.nlm.nih.gov/books/NBK448108/>
89. Tabook SMS, Abdel Tawab HM, Gopal NK. Congenital Cholesteatoma Localized to the Mastoid Cavity and Presenting as a Mastoid Abscess. *Case Rep Otolaryngol.* 2015;2015:1-3.
90. Kim SH, Cho YS, Chu H suk, Jang JY, Chung WH, Hong SH. Open-type congenital cholesteatoma: Differential diagnosis for conductive hearing loss with a normal tympanic membrane. *Acta Otolaryngol (Stockh).* juin 2012;132(6):618-23.
91. Giannuzzi AL, Merkus P, Taibah A, Falcioni M. Congenital Mastoid Cholesteatoma: Case Series, Definition, Surgical Key Points, and Literature Review. *Ann Otol Rhinol Laryngol.* nov 2011;120(11):700-6.
92. Moffat D, Jones S, Smith W. Petrous Temporal Bone Cholesteatoma: A New Classification and Long-Term Surgical Outcomes. *Skull Base.* janv 2008;18(2):107-15.
93. Hidaka H, Ishida E, Kaku K, Nishikawa H, Kobayashi T. Congenital cholesteatoma of mastoid region manifesting as acute mastoiditis: case report and literature review. *J Laryngol Otol.* juill 2010;124(7):810-5.
94. Bacciu A, Di Lella F, Pasanisi E, Gambardella I, Saccardi MS, Bacciu S, et al. Open vs closed type congenital cholesteatoma of the middle ear: Two distinct entities or two aspects of the same phenomenon? *Int J Pediatr Otorhinolaryngol.* déc 2014;78(12):2205-9.
95. Levenson MJ, Michaels L, Parisier SC. Congenital cholesteatomas of the middle ear in children: origin and management. *Otolaryngol Clin North Am.* oct 1989;22(5):941-54.
96. Richter GT, Lee KH. Contemporary assessment and management of congenital cholesteatoma. *Curr Opin Otolaryngol Head Neck Surg.* oct 2009;17(5):339-45.

97. Magliulo G. Petrous bone cholesteatoma: clinical longitudinal study. *Eur Arch Otorhinolaryngol.* 19 déc 2006;264(2):115-20.
98. Koltai PJ, Nelson M, Castellon RJ, Garabedian EN, Triglia JM, Roman S, et al. The Natural History of Congenital Cholesteatoma. *Arch Otolaryngol Neck Surg.* 1 juill 2002;128(7):804.
99. Park KH, Park SN, Chang KH, Jung MK, Yeo SW. Congenital Middle Ear Cholesteatoma in Children; Retrospective Review of 35 Cases. *J Korean Med Sci.* 2009;24(1):126.
100. Semaan MT, Megerian CA. The Pathophysiology of Cholesteatoma. *Otolaryngol Clin North Am.* déc 2006;39(6):1143-59.
101. Dornelles C, da Costa SS, Meurer L, Schweiger C. Some considerations about acquired adult and pediatric cholesteatomas. *Braz J Otorhinolaryngol.* juill 2005;71(4):536-45.
102. Alzahrani M, Saliba I. Tympanic membrane retraction pocket staging: is it worthwhile? *Eur Arch Otorhinolaryngol.* juin 2014;271(6):1361-8.
103. Isaacson G. Diagnosis of Pediatric Cholesteatoma. *Pediatrics.* 1 sept 2007;120(3):603-8.
104. Lau T, Tos M. Treatment of Sinus Cholesteatoma: Long-term Results and Recurrence Rate. *Arch Otolaryngol - Head Neck Surg.* 1 déc 1988;114(12):1428-34.
105. Tos M, Lau T. Late Results of Surgery in Different Cholesteatoma Types. *ORL.* 1989;51(1):33-49.
106. Department of Otolaryngology, Pamukkale University School of Medicine, Denizli, Turkey, Ardic FN, Mengi E, Department of Otolaryngology, Pamukkale University School of Medicine, Denizli, Turkey, Tumkaya F, Department of Otolaryngology, Pamukkale University School of Medicine, Denizli, Turkey, et al. Correlation between Surgical Outcome and Stage of Acquired Middle Ear Cholesteatoma: Revalidation of the EAONO/JOS Staging System. *J Int Adv Otol.* 7 avr 2020;16(1):34-9.
107. Shohet JA, de Jong AL. The management of pediatric cholesteatoma. *Otolaryngol Clin North Am.* août 2002;35(4):841-51.
108. Selaimen da Costa S, Rosito LPS, Dornelles C, Sperling N. The Contralateral Ear in Chronic Otitis Media: A Series of 500 Patients. *Arch Otolaryngol Neck Surg.* 1 mars 2008;134(3):290.
109. Azizkuty S, . M, N. A. M. Status of contralateral ear in unilateral chronic otitis media. *Int J Otorhinolaryngol Head Neck Surg.* 28 déc 2016;3(1):135.
110. De Corso E, Marchese MR, Scarano E, Paludetti G. Aural acquired cholesteatoma in children: Surgical findings, recurrence and functional results. *Int J Pediatr Otorhinolaryngol.* juill 2006;70(7):1269-73.
111. Morita Y, Yamamoto Y, Oshima S, Takahashi K, Takahashi S. Acquired cholesteatoma in children: Clinical features and surgical outcome. *Auris Nasus Larynx.* oct 2014;41(5):417-21.
112. Sambulov VI, Stepanova EA. [Clinical and diagnostic observations of a complicated course of chronic otitis media, cholesteatoma in children]. *Vestn Otorinolaringol.* 2019;84(4):51-4.
113. Djurhuus BD, Skytthe A, Christensen K, Faber CE. Cholesteatoma in Danish children - a national study of changes in the incidence rate over 34 years. *Int J Pediatr Otorhinolaryngol.* févr 2015;79(2):127-30.
114. Lee CH, Kim MK, Kim HM, Won C, Shin TH, Kim SY. Bilateral Congenital Cholesteatoma. *Otol Neurotol Off Publ Am Otol Soc Am Neurotol Soc Eur Acad Otol Neurotol.* 2018;39(5):e336-41.
115. Rohlfsing ML, Sukys JM, Poe D, Grundfast KM. Bilateral congenital cholesteatoma:

- A case report and review of the literature. *Int J Pediatr Otorhinolaryngol.* avr 2018;107:25-30.
116. Marchioni D, Soloperto D, Rubini A, Villari D, Genovese E, Artioli F, et al. Endoscopic exclusive transcanal approach to the tympanic cavity cholesteatoma in pediatric patients: Our experience. *Int J Pediatr Otorhinolaryngol.* mars 2015;79(3):316-22.
117. Ghadersohi S, Carter JM, Hoff SR. Endoscopic transcanal approach to the middle ear for management of pediatric cholesteatoma. *The Laryngoscope.* 2017;127(11):2653-8.
118. Goldman JL, Martinez SA, Ganzel TM. Eustachian Tube Dysfunction and Its Sequelae in Patients With Cleft Palate: *South Med J.* nov 1993;86(11):1236-7.
119. Donaldson MDC, Gault EJ, Tan KW, Dunger DB. Optimising management in Turner syndrome: from infancy to adult transfer. *Arch Dis Child.* juin 2006;91(6):513-20.
120. De Leersnyder H, Verloes A. Le syndrome de Smith-Magenis: Devenir. 19 août 2008;Vol. 20(3):197-209.
121. Yorgancılar E, Yıldırım M, Gun R, Bakır S, Tekin R, Gocmez C, et al. Complications of chronic suppurative otitis media: a retrospective review. *Eur Arch Otorhinolaryngol.* janv 2013;270(1):69-76.
122. Sharma N, Jaiswal AA, Banerjee PK, Garg AK. Complications of Chronic Suppurative Otitis Media and Their Management: A Single Institution 12 Years Experience. *Indian J Otolaryngol Head Neck Surg.* déc 2015;67(4):353-60.
123. Department of ENT-HNS, Tribhuvan University Teaching Hospital, Institute of Medicine, Maharajgunj, Kathmandu, Nepal, Dongol K, Rayamajhi P, Department of ENT-HNS, Tribhuvan University Teaching Hospital, Institute of Medicine, Maharajgunj, Kathmandu, Nepal, Gurung U, Department of ENT-HNS, Tribhuvan University Teaching Hospital, Institute of Medicine, Maharajgunj, Kathmandu, Nepal. Complications of Acute and Chronic Otitis Media in a Tertiary Referral Center in Nepal. *Turk Arch Otorhinolaryngol.* 18 janv 2021;58(4):234-40.
124. Saat R, Mahmood G, Laulajainen-Hongisto A, Lempinen L, Aarnisalo AA, Jero J, et al. Comparison of MR imaging findings in paediatric and adult patients with acute mastoiditis and incidental intramastoid bright signal on T2-weighted images. *Eur Radiol.* août 2016;26(8):2632-9.
125. Misale P, Lepcha A, Chandrasekharan R, Manusrut M. Labyrinthine Fistulae in Squamosal Type of Chronic Otitis Media: Therapeutic Outcome. *Iran J Otorhinolaryngol.* mai 2019;31(104):167-72.
126. Sagar P, Devaraja K, Kumar R, Bolu S, Sharma SC. Cholesteatoma Induced Labyrinthine Fistula: Is Aggressiveness in Removing Disease Justified? *Indian J Otolaryngol Head Neck Surg.* juin 2017;69(2):204-9.
127. Yamauchi D, Yamazaki M, Ohta J, Kadowaki S, Nomura K, Hidaka H, et al. Closure technique for labyrinthine fistula by “underwater” endoscopic ear surgery: Underwater Endoscopic Ear Surgery. *The Laryngoscope.* nov 2014;124(11):2616-8.
128. Rah YC, Han WG, Joo JW, Nam KJ, Rhee J, Song JJ, et al. One-Stage Complete Resection of Cholesteatoma With Labyrinthine Fistula: Hearing Changes and Clinical Outcomes. *Ann Otol Rhinol Laryngol.* avr 2018;127(4):241-8.
129. Lu Y, Ren J, Wu W, Tian F, Yang X, Yin T, et al. [Surgical treatment of inflammatory labyrinthine fistulae 23 cases]. *Lin Chuang Er Bi Yan Hou Ke Za Zhi.* oct 2002;16(10):521-3.
130. Dornhoffer J, Milewski C. Management of the open labyrinth. *Otolaryngol Head Neck Surg.* mars 1995;112(3):410-4.
131. Hutz MJ, Moore DM, Hotaling AJ. Neurological Complications of Acute and Chronic Otitis Media. *Curr Neurol Neurosci Rep.* mars 2018;18(3):11.
132. Nishijima H, Kondo K, Kagoya R, Iwamura H, Yasuhara K, Yamasoba T. Facial



- nerve paralysis associated with temporal bone masses. *Auris Nasus Larynx*. oct 2017;44(5):548-53.
133. Albers FW. Complications of otitis media: the importance of early recognition. *Am J Otol*. janv 1999;20(1):9-12.
134. Djerić D, Savić D. Otogenic facial paralysis: A histopathological study. *Eur Arch Otorhinolaryngol*. mai 1990;247(3):143-6.
135. Sanna M, Paolo F, Russo A, Falcioni M. Management of meningoencephalic herniation of the temporal bone: Personal experience and literature review: Temporal Bone Meningoencephalic Herniation. *The Laryngoscope*. août 2009;119(8):1579-85.
136. Marom T, Shemesh S, Habashi N, Gluck O, Tamir SO. Adult Otogenic Meningitis in the Pneumococcal Conjugated Vaccines Era. *Int Arch Otorhinolaryngol*. avr 2020;24(2):e175-81.
137. Malinovic M, Peterson J, Lee F. Pneumococcal meningitis complicated by otomastoiditis and pneumocephalus confounding an acute ischemic stroke diagnosis. *J Neurocritical Care*. 28 juin 2021;14(1):57-60.
138. Kangsanarak J, Fooanant S, Ruckphaopunt K, Navacharoen N, Teotrakul S. Extracranial and intracranial complications of suppurative otitis media. report of 102 cases. *J Laryngol Otol*. nov 1993;107(11):999-1004.
139. Osma U, Cureoglu S, Hosoglu S. The complications of chronic otitis media: report of 93 cases. *J Laryngol Otol*. févr 2000;114(2):97-100.
140. Smith JA, Danner CJ. Complications of Chronic Otitis Media and Cholesteatoma. *Otolaryngol Clin North Am*. déc 2006;39(6):1237-55.
141. Ghadersohi S, Young NM, Smith-Bronstein V, Hoff S, Billings KR. Management of acute complicated mastoiditis at an urban, tertiary care pediatric hospital: Management of Acute Complicated Mastoiditis. *The Laryngoscope*. oct 2017;127(10):2321-7.
142. Yoon J, Redmond M. Check the Ear. The Importance of Ear Examinations in Assessment of Intracranial Subdural Empyema. *Trop Med Infect Dis*. 18 sept 2019;4(3):120.
143. Palma S, Bovo R, Benatti A, Aimoni C, Rosignoli M, Libanore M, et al. Mastoiditis in adults: a 19-year retrospective study. *Eur Arch Otorhinolaryngol*. mai 2014;271(5):925-31.
144. François M. Complications des otites moyennes aiguës et chroniques. *EMC - Oto-Rhino-Laryngol*. févr 2005;2(1):92-106.
145. Sitton MS, Chun R. Pediatric otogenic lateral sinus thrombosis: Role of anticoagulation and surgery. *Int J Pediatr Otorhinolaryngol*. mars 2012;76(3):428-32.
146. Seven H, Ozbal AE, Turgut S. Management of otogenic lateral sinus thrombosis. *Am J Otolaryngol*. sept 2004;25(5):329-33.
147. Raja K, Parida P, Alexander A, Surianarayanan G. Otogenic Lateral Sinus Thrombosis: A Review of Fifteen Patients and Changing Trends in the Management. *Int Arch Otorhinolaryngol*. juill 2018;22(03):208-13.
148. Castellazzi ML, di Pietro GM, Gaffuri M, Torretta S, Conte G, Folino F, et al. Pediatric otogenic cerebral venous sinus thrombosis: a case report and a literature review. *Ital J Pediatr*. 3 sept 2020;46(1):122.
149. Gersdorff M, G??rard JM. Atlas of Middle Ear Surgery [Internet]. Stuttgart: Georg Thieme Verlag; 2011 [cité 16 mars 2022]. Disponible sur: <https://doi.org/10.1055/b-002-66281>
150. Department of Otorhinolaryngology, Jikei University School of Medicine, Tokyo, Japan, Motegi M, Yamamoto Y, Department of Otorhinolaryngology, Jikei University School of Medicine, Tokyo, Japan, Tada T, Department of Otorhinolaryngology, Jikei University School of Medicine, Tokyo, Japan, et al. Clinical Characteristics of Pars Tensa Cholesteatoma: A Comparative Study of Area-Based Classification Systems Proposed by the Japanese Otological Society and the European Academy of Otology & Neuro-Otology. *J Int*

Adv Otol. 15 août 2019;15(2):184-8.

151. Singh GB, Solo M, Rana N, Kumar S. Evaluation of Type III Tympanoplasty Using Cartilage Ossiculoplasty in Cholesteatoma Ear Surgery. *Ear Nose Throat J.* janv 2020;99(1):22-6.

152. Bouhafis K, Lachkar A, Benallal A, Benfadil D, Ghailan MR. [Ossiculoplasties: about 30 cases and literature review]. *Pan Afr Med J.* 2021;38:187.

153. Quaranta N, Taliente S, Coppola F, Salonna I. Cartilage ossiculoplasty in cholesteatoma surgery: hearing results and prognostic factors. *Acta Otorhinolaryngol Ital Organo Uff Della Soc Ital Otorinolaringol E Chir Cerv-facc.* oct 2015;35(5):338-42.

154. Schnager K, Muller J, Schon F. Biocompatibility of titanium prostheses in the tympanic cavity in adults and children. 1999;Feb;144:12-6.

155. Grote JJ. Reconstruction of the middle ear with hydroxyapatite implants: long term results. 1990;144:12-6.

156. Pareschi R, Lepera D, Nucci R. Canal wall down approach for tympano-mastoid cholesteatoma: long-term results and prognostic factors. *Acta Otorhinolaryngol Ital Organo Uff Della Soc Ital Otorinolaringol E Chir Cerv-facc.* avr 2019;39(2):122-9.

157. Sanna M, Sunose H, Mancini F, Russo A, éditeurs. Middle ear and mastoid microsurgery. 2nd ed. Stuttgart New York, NY: Thieme; 2012. 601 p.

158. Ghiasi S. Mastoid cavity obliteration with combined palva flap and bone pâté. *Iran J Otorhinolaryngol.* janv 2015;27(78):23-8.

159. Mendlovic ML, Monroy Llaguno DA, Schobert Capetillo IH, Cisneros Lesser JC. Mastoid obliteration and reconstruction techniques: A review of the literature. *J Otol.* juill 2021;16(3):178-84.

160. Roth AA, Tang PC, Ye MJ, Mohammad KS, Nelson RF. Improved autologous cortical bone harvest and viability with 2Flute otologic burs: Cortical Bone Viability. *The Laryngoscope.* janv 2018;128(1):E40-6.

161. Singh V, Atlas M. Obliteration of the persistently discharging mastoid cavity using the middle temporal artery flap. *Otolaryngol--Head Neck Surg Off J Am Acad Otolaryngol-Head Neck Surg.* sept 2007;137(3):433-8.

162. Kahramanyol M, Ozünlü A, Pabusçu Y. Fascioperiosteal flap and neo-osteogenesis in radical mastoidectomy: long-term results. *Ear Nose Throat J.* juill 2000;79(7):524-6.

163. Cho SW, Cho YB, Cho HH. Mastoid obliteration with silicone blocks after canal wall down mastoidectomy. *Clin Exp Otorhinolaryngol.* mars 2012;5(1):23-7.

164. Kim JS, Lim IG, Oh JH, Kim BG, Chang KH. External Auditory Canal Reconstruction and Mastoid Obliteration Using Modified Palva Flap in Canal Wall Down Mastoidectomy With Tympanoplasty. *Ann Otol Rhinol Laryngol.* juin 2019;128(6\_suppl):69S-75S.

165. Palva T. Operative Technique In Mastoid Obliteration. *Acta Otolaryngol (Stockh).* janv 1973;75(2-6):289-90.

166. Elbary M, Nasr W, Sorour S. Platelet-Rich Plasma in Reconstruction of Posterior Meatal Wall after Canal Wall Down Mastoidectomy. *Int Arch Otorhinolaryngol.* avr 2018;22(02):103-7.

167. Askar SM, Saber IM, Omar M. Mastoid Reconstruction With Platelet-Rich Plasma and Bone Pate After Canal Wall Down Mastoidectomy: A Preliminary Report. *Ear Nose Throat J.* 3 oct 2019;145561319879789.

168. Faramarzi M, Kaboodkhani R, Roosta S, Azarpira N, Shishegar M, Bahrani H. Application of amniotic membrane for covering mastoid cavity in canal wall down mastoidectomy. *The Laryngoscope.* 2019;129(6):1453-7.

169. Bernardeschi D, Law-Ye B, Bielle F, Hochet B, Sterkers O, Dormont D, et al. Bioactive glass granules for mastoid and epitympanic surgical obliteration: CT and MRI

- appearance. *Eur Radiol.* oct 2019;29(10):5617-26.
170. Bernardeschi D, Nguyen Y, Russo FY, Mosnier I, Ferrary E, Sterkers O. Cutaneous and Labyrinthine Tolerance of Bioactive Glass S53P4 in Mastoid and Epitympanic Obliteration Surgery: Prospective Clinical Study. *BioMed Res Int.* 2015;2015:242319.
171. Fischer JL, Nesbitt NB, Littlefield PD. Bone Pate Obliteration in Canal Wall Down Mastoidectomy: Modifications of an Established Technique. *Otol Neurotol Off Publ Am Otol Soc Am Neurotol Soc Eur Acad Otol Neurotol.* mars 2020;41(3):352-8.
172. Bae MR, Kang WS, Chung JW. Comparison of the Clinical Results of Attic Cholesteatoma Treatment: Endoscopic Versus Microscopic Ear Surgery. *Clin Exp Otorhinolaryngol.* 1 mai 2019;12(2):156-62.
173. Wu N, Wang F, Hou Z, Yang S. Improvement of otoendoscopic surgery for epitympanic cholesteatoma invading the mastoid. *Acta Otolaryngol (Stockh).* juin 2019;139(6):492-6.
174. Imai T, Nishiike S, Oshima K, Tanaka H, Tsuruta Y, Tomiyama Y. The resected area of the posterior wall of the external auditory canal during transcanal endoscopic ear surgery for cholesteatoma. *Auris Nasus Larynx.* avr 2017;44(2):141-6.
175. Kakehata S, Furukawa T, Ito T, Kubota T, Futai K, Watanabe T. Comparison of Postoperative Pain in Patients Following Transcanal Endoscopic Versus Microscopic Ear Surgery. *Otol Neurotol.* août 2018;39(7):847-53.
176. Magliulo G, Iannella G. Endoscopic versus microscopic approach in attic cholesteatoma surgery. *Am J Otolaryngol.* janv 2018;39(1):25-30.
177. Doerfer KW, Friedland DR. Outcomes Following Modified Tympanomastoidectomy With Soft-wall Reconstruction. *Otol Neurotol Off Publ Am Otol Soc Am Neurotol Soc Eur Acad Otol Neurotol.* 2018;39(9):1139-46.
178. Sorour SS, Mohamed NN, Abdel Fattah MM, Elbary MESA, El-Anwar MW. Bioglass reconstruction of posterior meatal wall after canal wall down mastoidectomy. *Am J Otolaryngol.* juin 2018;39(3):282-5.
179. Gantz BJ, Wilkinson EP, Hansen MR. Canal wall reconstruction tympanomastoidectomy with mastoid obliteration. *The Laryngoscope.* oct 2005;115(10):1734-40.
180. Dornhoffer JL, Smith J, Richter G, Boeckmann J, The Glasgow Benefit Inventory (GBI) quality of life (QOL) survey was administered to 37 patients who underwent mastoid obliteration with restoration of the middle ear space with cartilage reconstruction. All were followed for 3 years. Improved QOL after surgery was reported in 19 of 23 (83%) who returned questionnaires. These data emphasize the impact of a draining mastoid cavity on an individual's life. Impact on Quality of Life After Mastoid Obliteration. *The Laryngoscope.* août 2008;118(8):1427-32.
181. Bernardeschi D, Pyatigorskaya N, Russo FY, De Seta D, Corallo G, Ferrary E, et al. Anatomical, functional and quality-of-life results for mastoid and epitympanic obliteration with bioactive glass s53p4: a prospective clinical study. *Clin Otolaryngol Off J ENT-UK Off J Neth Soc Oto-Rhino-Laryngol Cervico-Facial Surg.* avr 2017;42(2):387-96.
182. Blanchet A, Gotman A. L'entretien. 2017.
183. Chalumeau Frédéric. Contribution à l'étude du choléstéatome de l'enfant:à propos de 94 cas. [thèse de doctorat en médecine]. [France]: université de Reims; 1990.
184. Triglia JM, Gillot JC, Giovanni A, Cannoni M. Cholesteatoma of the middle ear in children. A props de 80 cases and review of the litterature. 1993;110(8):437-43.
185. Selmane Djamel. Otite chronique choléstéatomeuse de l'enfant. [Thèse pour l'obtention du diplôme de Doctorat d'état en Sciences Médicales]. [Alger]: INESSM, Faculté de médecine, université d'Alger.; 1986.
186. Zribi Sara, Ines Hariga, A.Hachicha, Olfa Ben Gamra, Mohamed Ben Amor, Chraz

- M'barek, et al. Surgical treatment of pediatric cholesteatoma in. In Antalya, Turkey; 2008.
187. Zakzouk Siraj, M, Metwakl, F, Hajjaj. Epidemiology of chronic suppurative otitis media among Saudi children: A comparative study of two decades,. *International Journal of Pediatric Otorhinolaryngology* 62. 2002;215-218.
188. V.Rupa, A. Jacob, A. Joseph. Chronic suppurative otitis media: prevalence and practices among rural south Indian children,. *International Journal of Pediatric Otorhinolaryngology* 48. 1999;217-221.
189. Bouaity B, Chihani M, Nadour K, Moujahid M, Touati M, Darouassi Y, et al. Cholestéatome de l'oreille moyenne - étude rétrospective à propos de 145 cas. *Pan Afr Med J* [Internet]. 2014 [cité 23 janv 2022];17. Disponible sur: <http://www.panafrican-med-journal.com/content/article/17/163/full/>
190. A. Charfi, R. Bachraoui, M. Jrad, S. Meherzi, A. Saidane, H. Chahed, et al. Apport de l'imagerie dans le suivi postopératoire des otites moyennes cholestéatomateuses. *J TUN ORL*. déc 2018;
191. Gaillardin L, Lescanne E, Morinière S, Cottier JP, Robier A. Residual cholesteatoma: Prevalence and location. Follow-up strategy in adults. *Eur Ann Otorhinolaryngol Head Neck Dis*. juin 2012;129(3):136-40.
192. De Foer B, Vercruysse JP, Bernaerts A, Deckers F, Pouillon M, Somers T, et al. Detection of postoperative residual cholesteatoma with non-echo-planar diffusion-weighted magnetic resonance imaging. *Otol Neurotol Off Publ Am Otol Soc Am Neurotol Soc Eur Acad Otol Neurotol*. juin 2008;29(4):513-7.
193. Akkari M, Gabrillargues J, Saroul N, Pereira B, Russier M, Mom T, et al. Contribution of magnetic resonance imaging to the diagnosis of middle ear cholesteatoma: analysis of a series of 97 cases. *Eur Ann Otorhinolaryngol Head Neck Dis*. juin 2014;131(3):153-8.
194. Ganaha A, Outa S, Kyuuna A, Matayoshi S, Yonaha A, Oyadomari M, et al. Efficacy of diffusion-weighted magnetic resonance imaging in the diagnosis of middle ear cholesteatoma. *Auris Nasus Larynx*. juin 2011;38(3):329-34.
195. Lincot J, Veillon F, Riehm S, Babay N, Matern JF, Rock B, et al. Middle ear cholesteatoma: Compared diagnostic performances of two incremental MRI protocols including non-echo planar diffusion-weighted imaging acquired on 3T and 1.5T scanners. *J Neuroradiol*. juill 2015;42(4):193-201.
196. F. Veillon, J.W. Casselman, F. Meriot, H. Sick. *Imagerie de l'oreille et de l'os temporal*. 2013<sup>e</sup> éd. France; (Médecine Sciences; vol. Volume1).
197. Florian Godard. *Traitement du cholestéatome de l'oreille moyenne: Résultats fonctionnels sur une série de 191 patients*. [France]: Université d'Angers; 2012.
198. Stangerup SE, Drozdziwicz D, Tos M. Cholesteatoma in children, predictors and calculation of recurrence rates. *Int J Pediatr Otorhinolaryngol*. oct 1999;49:S69-73.
199. Mohamed Younes Hamouda. *Imagerie du choléstéatome: diagnostic , bilan d'extension, complications et surveillance post thérapeutique*. In 2015.
200. O.Azaiz, L.Mchirgui, M.BenMessaoud, B.Souissi, R.Allani, H.Mizouni, et al. Apport de la tomodensitométrie dans l'otite moyenne chronique cholestéatomateuse (OMC). *JFR*. 2012;
201. Vartiainen E, Nuutinen J. Long-term results of surgery for childhood cholesteatoma. *Int J Pediatr Otorhinolaryngol*. nov 1992;24(3):201-8.
202. Romanet Ph, Duvillard Ch, Delouane M. Les fistules labyrinthiques d'origine cholestéatomateuse. *Ann Otolaryngol Chir Cervicofac*. 2001;78:181-6.
203. Más-Estellés F, Mateos-Fernández M, Carrascosa-Bisquert B, Facal de Castro F, Puchades-Román I, Morera-Pérez C. Contemporary Non-Echo-planar Diffusion-weighted Imaging of Middle Ear Cholesteatomas. *RadioGraphics*. juill 2012;32(4):1197-213.

204. Chinski A. Cholesteatomatous chronic otitis media. *Int J Pediatr Otorhinolaryngol*. oct 1999;49:S75-9.
205. Mutlu C, Khashaba A, Saleh E. Surgical treatment of cholesteatoma in children. *Otolaryngol Head Neck Surg*. 113( ):56–60 1993;
206. Samari H. Otite moyenne chronique cholésteatomateuse. [Thèse de Doctorat en Médecine]. [Maroc]: Casablanca; 2001.
207. Saida Roida. Le cholestéatome bilatéral à propos de 24 cas. [Thèse de Doctorat en Médecine]. [Maroc]: Casablanca; 2005.
208. WIFAK L. Intérêt de la TDM et IRM dans le diagnostic et les récidives du cholestéatome. [Thèse de Doctorat en Médecine]. [Maroc]: Casablanca; 2003.
209. Rachidi-Alaoui F, Benchekroun L, Jazouli N, Lazrak A, Kzadri M. Le cholestéatome de l'oreille moyenne chez l'enfant: à propos de 160 cas. *Rev Laryngol Otol Rhinol*. 117( ):47–50 1996;
210. Zylberberg F, Williams M, Ayache D, Piekarski JD. Tomodensitométrie des cholestéatomes secondaires de l'oreille moyenne. *Feuillets de Radiologie*. 40(1):48–57 2000;
211. El jerrari A, Charles X, Gentine A, Contraux C. Le cholestéatome de l'enfant: à propos de 110 cas. *Ann Otolaryngol Chir Cervicofac*. 112( ):251–7 1995;
212. Alain Roux. Technique de dépose-repose du méat acoustique externe dans la chirurgie du Cholestéatome. [Doctorat en Sciences médicales]. [Paris]: Tours; 2013.
213. Bordure P, Bailleul S, Malard O, Wagner R. Otite chronique cholestéatomateuse. Aspects cliniques et thérapeutiques. *EMC - Oto-Rhino-Laryngol*. janv 2009;4(4):1-16.
214. Osma U, Cureoglu S, Hosoglu S. The complications of chronic otitis media: report of 93 cases. *J Laryngol Otol*. 114( ):97–100 2000;
215. Darrouzet V, Duclos JY, Portmann D, Bebear JP. Congenital middle ear cholestéatomes in children: our experience in 34 cases. *Otolaryngol Head Neck Surg*. 126( ):34–40 2002;
216. De Foer B, Vercruyse JP, Pouillon M, Somers T, Casselman JW, Offeciers E. Value of high-resolution computed tomography and magnetic resonance imaging in the detection of residual cholesteatomas in primary bony obliterated mastoids. *Am J Otolaryngol*. août 2007;28(4):230-4.
217. Hasbellaoui L, Boudjennah F, Akrouf S, Dehl H. Les otites moyennes cholestéatomateuses: facteurs prédictifs d'un mauvais résultat opéré CHU Tizi ouzou. *Ann Fr ORL Pathol Cervico Fac*. 127:97–148 2010;
218. Abada R. L, Mansouri I, Maamri M, Kadirri F. Complications des otites moyennes chroniques. Service d'ORL .Hôpital du 20 Aout ,CHU Ibn Rochd.Casablanca ,Maroc. *Ann D'ORL Chir Cervico Fac*. 126 : -5 2009;
219. Walker PC, Mowry SE, Hansen MR, Gantz BJ. Long-term results of canal wall reconstruction tympanomastoidectomy. *Otol Neurotol Off Publ Am Otol Soc Am Neurotol Soc Eur Acad Otol Neurotol*. juill 2014;35(6):954-60.
220. Yamamoto Y, Takahashi K, Morita Y, Ohshima S, Takahashi S. Long-term follow-up results of canal wall down tympanoplasty with mastoid obliteration using the bone pate plate for canal wall reconstruction in cholesteatoma surgery. *Otol Neurotol Off Publ Am Otol Soc Am Neurotol Soc Eur Acad Otol Neurotol*. juill 2014;35(6):961-5.
221. Trinidad A, Skingsley A, Yung MW. Pediatric cholesteatoma surgery using a single-staged canal wall down approach: results of a 5-year longitudinal study. *Otol Neurotol Off Publ Am Otol Soc Am Neurotol Soc Eur Acad Otol Neurotol*. janv 2015;36(1):82-5.
222. C. Dubreuil, S. Tringali. Comment prélever et préparer le cartilage dans les tympanoplasties. *Ann Otolaryngol Chir Cervicofac*. 123, , 107-110 2006;
223. Król B, Cywka KB, Skarżyńska MB, Skarżyński PH. Mastoid obliteration with S53P4 bioactive glass after canal wall down mastoidectomy: Preliminary results. *Am J*

Otolaryngol. mars 2021;42(2):102895.

224. Samy R, Shoman N, Cornelius R, Pensak M. Radiologic Comparison of Density of Mastoid Obliteration vs. Cortical Bone and Otic Capsule. *The Laryngoscope*. 2010;120(S4):S219-S219.

225. S. MEDKOUR, TABOUCHE, Y. LAID. Les otites moyennes chroniques cholestéatomateuses compliquées. sept 2020;Vol. V |(N° 32).

226. Kim CW, Oh JI, Choi KY, Park SM, Park MI. A technique for concurrent procedure of mastoid obliteration and meatoplasty after canal wall down mastoidectomy. *Auris Nasus Larynx*. déc 2012;39(6):557-61.

227. Lee HJ, Chao JR, Yeon YK, Kumar V, Park CH, Kim HJ, et al. Canal reconstruction and mastoid obliteration using floating cartilages and musculoperiosteal flaps. *The Laryngoscope*. 2017;127(5):1153-60.

228. Souaf I. L'otite moyenne chronique cholestéatomateuse. [Fès . Maroc]: de Médecine; 2008.

229. Tazi O. Récidive de cholésteatome et imagerie. [Casablanca]: de Médecine; 2005.

230. Sheehy J. L. Cholesteatoma surgery: canal wall down procedures. *Ann Otol .rhinol .laryngol*. 97: 30-5 1988;

231. Smyth G. D. L. Cholesteatoma surgery: the influence of the canal wal. *Laryngoscope*. 95:92- 96 1985;

232. Brown J. S. Ten year statistical follow –up of 1142 consecutive cases of cholestéatoma: The closed VS the open technique. *Laryngoscope*. 92(4):390-6 1982;

233. Kurien G, Greeff K, Goma N, Ho A. Mastoidectomy and mastoid obliteration with autologous bone graft: a quality of life study. *J Otolaryngol - Head Neck Surg J Oto-Rhino-Laryngol Chir Cervico-Faciale*. 23 sept 2013;42:49.

## **LISTE DES ABREVIATIONS**

**OMCC** : Otite moyenne chronique cholestéatomateuse.

**OSM** : Otite séromuqueuse.

**EAONO**: European Academy of Otology and Neurotology:.

**JOS** : Japan Otological Society :.

**TTF** : Tympanoplastie en technique fermée.

**TTO** : Tympanoplastie en technique ouverte.

**TF** : Technique fermée

**TO** : Technique ouverte

**TP** : Tympanotomie postérieur.

**CSC** : Canal semi-circulaire.

**CSCL** : Canal semi-circulaire latéral.

**CSCA** : Canal semi-circulaire antérieur.

**CSCP** : Canal semi-circulaire postérieur.

**CAEO** : Conduit auditif externe osseux.

**CAEC** : Conduit auditif externe cartilagineux.

**FR** : Fenêtre ronde.

**FO** : Fenêtre ovale

**MAE** : Méat auditif externe.

**SL** : Sinus latéral

**E**: Epitympanum.

**M** : Mésotympanum.

**P** : Protympanum.

**R** : Rétrotympanum.

**Pr** : Promontoire.

**ST** : Sinus tympani.

**Sub** : Subiculum.

**PFP** : Paralysie faciale périphérique.

**TDM** : Tomodensitométrie.

**IRM** : Imagerie par résonance magnétique.

**EPI**: Imagerie echo planar.

**HR** : Haute résolution.

**FSE** : Faste spin écho.: Imagerie par résonance magnétique.

**PROPELLER**: Periodically rotated overlapping parallel lines with enhances reconstruction.

**PDR** : Poche de rétraction.

**SE** : Spin écho.

**T** : Tesla.

**T1** : Temps de relaxation 1.

**T2** : Temps de relaxation 2.

**TSE** : Turbo spin écho.

**TE** : Temps d'écho.

**IV** : Intraveineuse.

**SPC** : Sans injection de produit de contraste

**DB** : Décibel.

**ATL** : Audiométrie tonale liminaire.

**AV** : Audiométrie vocale

**VNG** : Vidéo-nystagmographie.



**V-HIT** : Vidéo Head Impuls Test.

**VOE** : Vidéo-Oto-endoscopie

**PRP** : Plasma riche en plaquettes.

**HA** : Hydroxy Hapatite .

**Mm** : Millimètre.

**HZ** : Hertz.

**°C** : Degrés Celsius.

**OD** : Oreille droite.

**OG** : Oreille gauche.

**RANKL** : Récepteur du ligand kappa-B du facteur nucléaire.

**MMP** : Métalloprotéinases matricielles.

**TIMP** : Métalloprotéinases inhibitrices des tissus.

**EGFR** : Récepteur du facteur de croissance épidermique.

**TGF- $\alpha$**  : Facteur de croissance transformant alpha.

**P53** : Protéine 53.

**CC** : Cholestéatome congénital.

**CB** : Cholestéatome bilatéral.

**TM** : Membrane tympanique.

**MA** : Mastoïdite aiguë.

**LCR** : Liquide céphalo-rachidien.

**MCFA** : Approche de la fosse crânienne moyenne.

**Ug/ml** : Micro gramme par millilitre.

**PORP** : Prothèse ossiculaire partielle

**TORP** : Prothèse ossiculaire totale.

**TBF** : Tissue Bank of France.

**S** : seconde.

**Min** : Minute.

**H** : Heure.

**PBS** : Solution saline tamponnée au phosphate.

**DMSO** : Diméthylsulfoxyde.

**MBCP** : Macroporus biphasique calcium phosphate.

**EES** : Chirurgie endoscopique de l'oreille.

**W** : Watt.

**ORL** : Oto-Rhino-Laryngologie.

**CCF** : Chirurgie cervico-faciale.

**CHU** : Centre hospitalo-universitaire.

**CF** : Conférer.

**Fig.**: Figure.

**GBI**: Glasgow benefit inventory.

**Min-Max** : Minimale et Maximale.

**ET** : écart type.

**IC** : Interval de confiance.

**S** : Significatif..

**NS** : Non significatif.

**Sec** : Seconde.

**RDV** : rendez-vous.

**ATCD** : Antécédents.

**FE** : fraction d'éjection.

**Coll., al** : Collaborateurs.

**NSE** : Niveau socio-économique .

**TZO** : Tizi-Ouzou.

## LISTE DES FIGURES

<b>Figure 1.</b> Appareil branchial de l’embryon humain (5 mm vertex- coccyx 32 jours) (11).....	13
<b>Figure 2.</b> Coupe transversale suivant la ligne AB de la figure 1. Vue supérieure du segment inférieur (11).....	14
<b>Figure 3.</b> Canal tubotympanique, vue latérale gauche de l’extrémité céphalique d’un embryon de 5 mm (11). .....	14
<b>Figure 4.</b> Vue globale et anatomie topographique de la caisse du tympan (coupe frontale) (14).....	16
<b>Figure 5.</b> Caisse du tympan ouverte (12).....	17
<b>Figure 6.</b> Orientation des fibres de la membrane tympanique (16) . .....	19
<b>Figure 7.</b> Paroi latérale de la caisse du tympan : vue médiale (14).....	21
<b>Figure 8.</b> Paroi médiale de la caisse du tympan (14).....	23
<b>Figure 9.</b> Paroi carotidienne de la caisse du tympan(16).....	25
<b>Figure 10.</b> Paroi mastoïdienne ou postérieure de la caisse du tympan (16). .....	28
<b>Figure 11.</b> Sinus tympani et récessus facial (15).....	28
<b>Figure 12.</b> Marteau (16).....	31
<b>Figure 13.</b> Enclume (16).....	32
<b>Figure 14.</b> Etrier (16).....	33
<b>Figure 15.</b> Articulations des osselets, muscles et ligaments (16).....	36
<b>Figure 16.</b> Coupe verticale schématique passant par la caisse du tympan (16).....	39
<b>Figure 17.</b> Systématisation de la caisse du tympan (16).....	40
<b>Figure 18.</b> Récessus supérieur de la membrane du tympan (16).....	41
<b>Figure 19.</b> Vascularisation de l’oreille moyenne (16) .....	44
<b>Figure 20.</b> Annexes mastoïdiennes (16).....	50
<b>Figure 21.</b> Vue schématique de la trompe auditive (16).....	52
<b>Figure 22.</b> Partie cartilagineuse de la trompe auditive (16).....	55
<b>Figure 23.</b> Orifice pharyngien de la trompe auditive (16).....	58
<b>Figure 24.</b> Appareil musculoaponévrotique tubaire (coupe frontale côté droit) (16).....	58

---

<b>Figure 25.</b> Audiométrie tonale liminaire montrant une surdité mixte bilatérale*.....	71
*Collection images du service ORL et CCF du CHU Bejaia.	
<b>Figure 26.</b> VNG (diagramme de FREYSS) (24).....	73
<b>Figure 27.</b> TDM en coupe coronale montrant une fistule du CSCL*.....	80
*Collection images du service ORL et CCF du CHU Bejaia.	
<b>Figure 28.</b> TDM en coupe coronale montrant un défaut du tegmen tympani *.....	80
*Collection images du service ORL et CCF du CHU Bejaia.	
<b>Figure 29.</b> Algorithme de surveillance d'un cholestéatome opéré en technique fermée (TTF) chez l'adulte, sans signe de récurrence (49).....	84
<b>Figure 30.</b> Pathogénie du cholestéatome (15).....	88
<b>Figure 31.</b> Image otoscopique d'un cholestéatome*.....	93
*Collection images du service ORL et CCF du CHU Bejaia.	
<b>Figure 32.</b> Fistule du CSCL (15).....	105
<b>Figure 33.</b> Dissection du cholestéatome du nerf facial (15).....	107
<b>Figure 34.</b> Position opératoire (149).....	115
<b>Figure 35.</b> Technique d'infiltration (149).....	115
<b>Figure 36.</b> Incision rétro auriculaire (149).....	116
<b>Figure 37.</b> Prélèvement de greffe et du cartilage de conque (149).....	117
<b>Figure 38.</b> Préparation de la greffe *.....	118
*Collection images du service ORL et CCF du CHU Bejaia.	
<b>Figure 39.</b> Confection du lambeau musculopériosté (149).....	118
<b>Figure 40.</b> Confection du lambeau tympanoméatal (15).....	119
<b>Figure 41.</b> Confection de la mastoïdectomie (149).....	120
<b>Figure 42.</b> Recueil de la poudre d'os*.....	120
*Collection images du service ORL et CCF du CHU Bejaia.	
<b>Figure 43.</b> Antro-attico-mastoïdectomie *.....	121
*Collection images du service ORL et CCF du CHU Bejaia.	
<b>Figure 44.</b> Résection de la tête du marteau, fraisage du cog et accès à l'épitympan antérieur (15).....	122
<b>Figure 45.</b> Exérèse de l'enclume lésée*.....	123
*Collection images du service ORL et CCF du CHU Bejaia.	
<b>Figure 46.</b> Tympanotomie postérieure (149).....	124

<b>Figure 47.</b> Cholestéatome envahissant le récessus facial et le sinus tympani (15).....	124
<b>Figure 48.</b> Différentes profondeurs du sinus tympani (15).....	125
<b>Figure 49.</b> Matrice sous l'arche stapédienne (15).....	125
<b>Figure 50.</b> Voie sous faciale (149).....	126
<b>Figure 51.</b> Exérèse du cholestéatome (15).....	127
<b>Figure 52.</b> Reconstruction de la membrane tympanique avec du périchondre et du cartilage (15).....	128
<b>Figure 53.</b> Utilisation du marteau pour l'ossiculoplastie *.....	130
*Collection images du service ORL et CCF du CHU Bejaia.	
<b>Figure 54.</b> Interposition de cartilage*.....	131
*Collection images du service ORL et CCF du CHU Bejaia.	
<b>Figure 55.</b> Prothèse en titane.....	132
<b>Figure 56.</b> Prothèse en teflon.....	133
<b>Figure 57.</b> Interposition d'une PORP titane avec reconstruction du conduit postéro-supérieur par cartilage conchal *.....	134
*Collection images du service ORL et CCF du CHU Bejaia.	
<b>Figure 58.</b> Rabattement du lambeau tympanoméatal*.....	135
*Collection images du service ORL et CCF du CHU Bejaia.	
<b>Figure 59.</b> Suppression du mur postérieur du CAE (15).....	136
<b>Figure 60.</b> Suppression de la pointe de la mastoïde (15).....	136
<b>Figure 61.</b> Méatoplastie (155).....	139
<b>Figure 62.</b> Tympanoplastie en technique ouverte (15).....	140
<b>Figure 63.</b> Oblitération mastoïdienne à l'aide d'un lambeau de Palva (163).....	142
<b>Figure 64.</b> Comblement par de la poudre d'os*.....	143
*Collection images du service ORL et CCF du CHU Bejaia.	
<b>Figure 65.</b> Comblement par du PRP (164).....	145
<b>Figure 66.</b> Comblement par la membrane amniotique (166).....	146
<b>Figure 67.</b> Comblement par du verre bioactif *.....	147
*Collection images du service ORL et CCF du CHU Bejaia.	
<b>Figure 68.</b> Comblement par du silicone (161).....	148
<b>Figure 69.</b> Cholestéatome attical enlevé par atticotomie seule (15).....	152
<b>Figure 70.</b> Vaporisation au laser de la matrice englobant l'étrier (15).....	154

<b>Figure 71.</b> Reconstruction du cadre osseux postérieur (149).....	155
<b>Figure 72.</b> Sites préférentiels du cholestéatome résiduel (15).....	157
<b>Figure 73.</b> Fréquence de recrutement par année.....	168
<b>Figure 74.</b> Origine géographique des malades.....	170
<b>Figure 75.</b> Répartition des patients selon le sexe.....	171
<b>Figure 76.</b> Répartition des patients selon la tranche d'âge.....	172
<b>Figure 77.</b> Répartition des patients selon les antécédents.....	174
<b>Figure 78.</b> Répartition des patients selon la durée d'évolution des symptômes.....	176
<b>Figure 79.</b> Côté atteint.....	177
<b>Figure 80.</b> Manifestations cliniques.....	179
<b>Figure 81.</b> Données de l'examen otoscopique.....	180
<b>Figure 82.</b> Type de surdit�.....	182
<b>Figure 83.</b> R�sultat de l'IRM.....	185
<b>Figure 84.</b> Techniques chirurgicales.....	187
<b>Figure 85.</b> Type d'ossiculoplastie.....	188
<b>Figure 86.</b> Mat�riau utilis�.....	189
<b>Figure 87.</b> Type de greffe.....	190
<b>Figure 88.</b> Difficult�s per op�ratoire.....	192
<b>Figure 89.</b> Complications post chirurgicales.....	194
<b>Figure 90.</b> Otoscopie post op�ratoire.....	195
<b>Figure 91.</b> Aspect TDM post op�ratoire.....	196
<b>Figure 92.</b> Aspect IRM post op�ratoire.....	197
<b>Figure 93.</b> Causes d'�chec.....	201
<b>Figure 94.</b> Aspect IRM d'un cholest�atome r�siduel antral, sinus tympani combl�*.....	203

\*Collection images service ORL CHU Bejaia.

---

## LISTE DES TABLEAUX

<b>Tableau 1.</b> Fréquence du recrutement par année.....	168
<b>Tableau 2.</b> Répartition des patients selon l'origine géographique.....	169
<b>Tableau 3.</b> Répartition des patients selon le sexe.....	170
<b>Tableau 4.</b> Répartition des patients selon l'âge.....	171
<b>Tableau 5.</b> Antécédents généraux.....	173
<b>Tableau 6.</b> Répartition des patients selon le motif de consultation.....	175
<b>Tableau 7.</b> Répartition des patients selon la durée d'évolution des symptômes.....	176
<b>Tableau 8.</b> Répartition des patients selon le côté atteint.....	177
<b>Tableau 9.</b> Répartition des patients selon les symptômes.....	178
<b>Tableau 10.</b> Données de l'examen otoscopique.....	180
<b>Tableau 11.</b> Type de surdit�.....	181
<b>Tableau 12.</b> R�sultat de la TDM des rochers.....	183
<b>Tableau 13.</b> R�sultat de l'IRM.....	184
<b>Tableau 14.</b> Techniques chirurgicales.....	186
<b>Tableau 15.</b> Type d'ossiculoplastie.....	188
<b>Tableau 16.</b> Mat�riaux utilis�s.....	189
<b>Tableau 17.</b> Reconstruction de la membrane tympanique.....	190
<b>Tableau 18.</b> Difficult�s perop�ratoires.....	191
<b>Tableau 19.</b> Dur�e de l'intervention chirurgicale.....	192
<b>Tableau 20.</b> Complications postop�ratoires de la chirurgie du cholest�tome.....	193
<b>Tableau 21.</b> Otoscopie post op�ratoire � 3mois.....	195
<b>Tableau 22.</b> Aspect TDM � 18 mois post op�ratoire.....	196
<b>Tableau 23.</b> Aspect IRM � 18 mois post op�ratoire.....	197
<b>Tableau 24.</b> Fermeture du rinne : comparaison entre le rinne pr� et post op�ratoire.....	198
<b>Tableau 25.</b> Causes d'�chec dans la chirurgie du cholest�tome.....	200
<b>Tableau 26.</b> R�ponses aux questions du questionnaire GBI.....	205
<b>Tableau 27.</b> Sex-ratio et �ge moyen dans quelques s�ries de la litt�rature.....	210
<b>Tableau 28.</b> Topographie du cholest�tome dans quelques s�ries de la litt�rature.....	213
<b>Tableau 29.</b> Traitement chirurgical du cholest�tome suivant le choix des techniques.....	219
<b>Tableau 30.</b> Diff�rents mat�riaux utilis�s dans l'ossiculoplastie.....	221



<b>Tableau 31.</b> Différents matériaux utilisés pour l'oblitération mastoïdienne et la reconstruction du cadre osseux.....	224
<b>Tableau 32.</b> Incidence du cholestéatome résiduel ou récidivant dans la littérature indépendamment de la technique opératoire utilisée.....	229

## **LISTE DES ANNEXES**

**ANNEXE N 1.** Fiche technique.

**ANNEXE N 2.** Organisation et validation des données sous Excel 2016.

**ANNEXE N 3.** Questionnaire qualité de vie GBI.

---

# ANNEXE N 1

## FICHE TECHNIQUE

### ETUDE DU COMPLEMENT OSSEUX DANS LA CHIRURGIE DU CHOLESTEATOME

Date :     /     /

<b>Renseignements malade</b>
------------------------------

**Etat civil**

Nom :

Prénom :

Date et lieu de naissance :

Adresse :

Numéro de tel : Fixe :

Mobile :

numero du dossier

Date de la première consultation :

**Motif (s) de consultation**

.....  
.....  
.....

**Histoire de la maladie**

.....  
.....  
.....

---

## **Antécédents médicaux ou chirurgicaux**

- Otite à répétition dans l'enfance :
- Pathologies tubaire :
- Traumatisme du rocher :
- Interventions chirurgicales antérieures sur l'oreille :
- Autres :

<h2><b><u>Renseignements Cliniques :</u></b></h2>
---

### **Symptômes**

#### **Otologiques :**

- Hypoacousie :  
Côté : -Droit - Gauche
- Otorrhée  
Côté : -Droit -Gauche  
Fétidité :  
Couleur :  
Abondance :  
Facteurs déclenchant : -Bain -Spontanée
- Ootalgie :  
Côté : -Droit -Gauche
- Otorragie :  
Côté : -Droit -Gauche
- Fistule cutanée rétroauriculaire :  
Côté : -Droit -Gauche

#### **Vestibulaires :**

- Acouphènes :  
Côté : -Droit -Gauche
- Vertiges :

#### **Autres :**

- Paralysie Faciale :  
Côté : -Droit -Gauche  
Grade (House et Brackmann) :

- Céphalées :

**Otoendoscopie :**

- Conduit auditif externe :

-Tympan :

Pars tensa :

Perforation : -Oui : -Non :

Taille  
Siège  
Fond de caisse

Poche de rétraction : -Oui : -Non :

Siège  
Otorrhée  
Contrôlable  
Décollable  
Classification

Pars flaccida :

Perforation : -Oui : -Non :

Taille  
Siège  
Fond de caisse

Poche de rétraction : -Oui : -Non :

Siège  
Otorrhée  
Contrôlable  
Décollable  
Classification

**Examens complémentaires**

**Explorations Fonctionnelles auditives :**

**Audiométrie tonale liminaire :**

-Normale :

-Surdité de transmission :

- Surdité de perception :

-Surdité mixte :

**Audiométrie vocale :**



---

## Conclusion

### Traitement chirurgical

#### Technique fermée :

#### Technique ouverte :

#### Comblement :

- Attique
  - Cartilage conchal
  - Cartilage tragal
- Mastoïde
  - Poudre d'os
  - Poudre d'os +colle biologique
  - Poudre d'os +antibiotique
  - Autre :

#### Myringoplastie :

- Périchondre conchal
- Périchondre tragal
- Facias temporalis
- Cartilage conchal
- Cartilage tragal

#### Ossiculoplastie :

- Osselets
- PORP
- TORP

#### Endoscopie :

#### Examen anatomo-pathologique :

- Polype
- Tissu épidermique

#### Protocole opératoire : Bilan lésionnel :

- Siège

-Aspect :

Sac  
Digitiforme

- Extension :

-Volume / Pneumatisation de la mastoïde :

Dénudation des méninges :

Lyse des osselets :

-Marteau

-Enclume

-Etrier

Etat des fenêtres : Ovale

Ronde

Dénudation du canal du facial :

Fistule des CSC :

Lyse du tegmen :

Exérèse : - Complète :

-Incomplète :

**Durée de l'acte opératoire :** mn

<b>Evolution et suivi</b>
---------------------------

**Suites opératoires :**

**Simple :**

**Complications postopératoires :**

- Paralysie faciale
- Labyrinthite
- Cophose
- Méningite
- Hématome
- Infection de la cavité opératoire

**Durée d'hospitalisation :** j

**Suivi :**



### **Examen sous Microscope**

- Normale
- Pathologique

### **TDM postopératoire :** à 18mois

- Normale
- Opacité suspecte

### **IRM postopératoire :** à 18mois

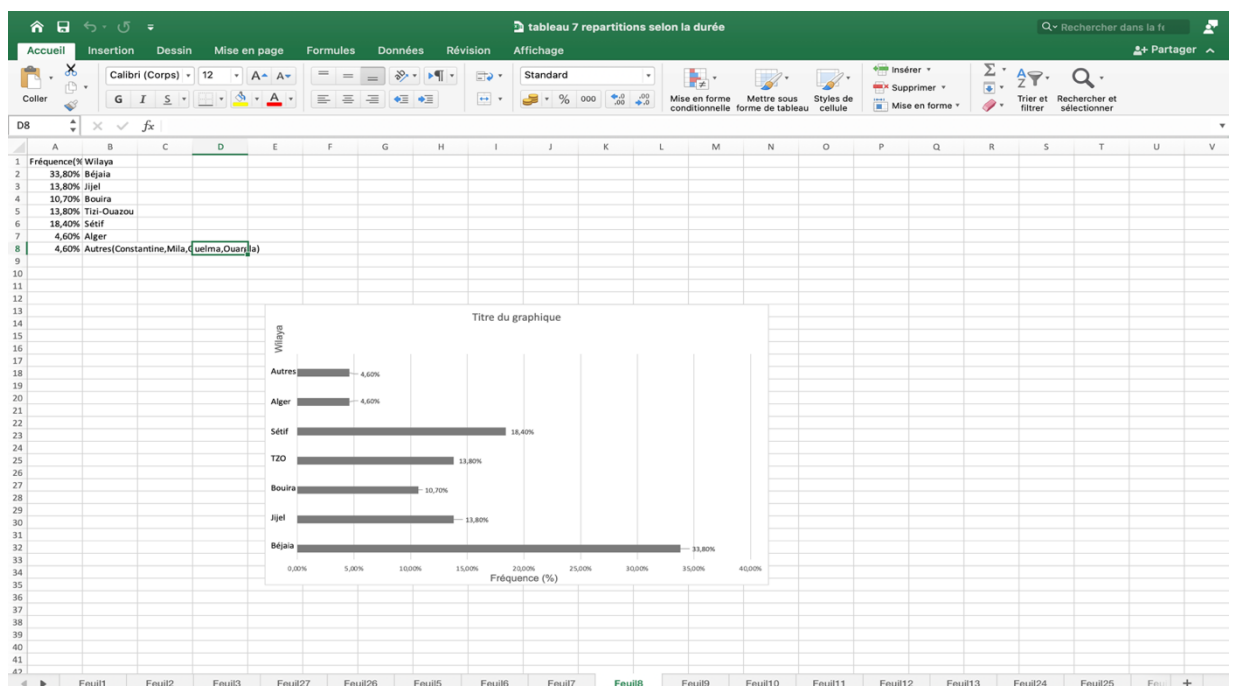
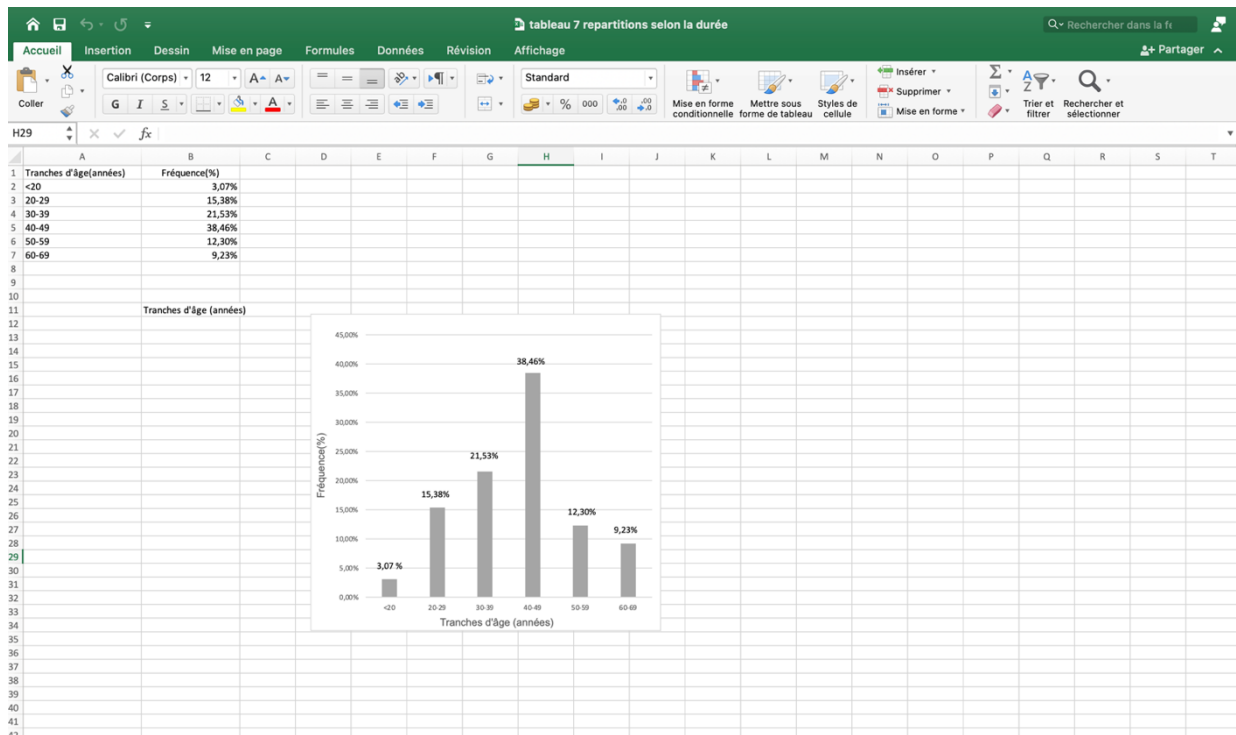
- Normale
- Inflammation
- Cholestéatome résiduel
- Cholestéatome récidivant

### **Reprise chirurgicale :**

- Technique fermée
- Technique ouverte
- Comblement
- Endoscopie

## ANNEXE N 2

### Organisation et validation des données sous Excel 2016



## ANNEXE N 3

### Questionnaire qualité de vie GBI

Comment l'opération a-t-elle affecté votre vie ?

#### 1. Les résultats de la chirurgie de l'oreille ont -ils affecté vos activités ?

- |                         |   |
|-------------------------|---|
| -Bien pire              | 1 |
| -Un peu ou un peu pire  | 2 |
| -Pas de changement      | 3 |
| -Un peu ou un peu mieux | 4 |
| -Beaucoup mieux         | 5 |

#### 2. Les résultats de l'opération de l'oreille ont -ils amélioré ou aggravé votre vie globale ?

- |                         |   |
|-------------------------|---|
| -Beaucoup mieux         | 5 |
| -Un peu ou un peu mieux | 4 |
| -Pas de changement      | 3 |
| -Un peu ou un peu pire  | 2 |
| -Bien pire              | 1 |

#### 3. Depuis votre opération de l'oreille, êtes-vous senti plus ou moins optimiste quant à l'avenir ?

- |                           |   |
|---------------------------|---|
| -Beaucoup plus optimiste  | 5 |
| -Optimiste                | 4 |
| -Inchangé                 | 3 |
| -Moins optimiste          | 2 |
| -Beaucoup moins optimiste | 1 |

#### 4. Depuis votre opération de l'oreille, sentez-vous plus ou moins enlacé lorsque vous êtes avec un groupe de personnes ?

- |                       |   |
|-----------------------|---|
| -Beaucoup plus enlacé | 1 |
|-----------------------|---|

---

-Enlacé	2
-Inchangé	3
-Moins enlacé	4
-Beaucoup moins enlacé	5

**5. Depuis votre opération de l'oreille, avez-vous plus ou moins confiance en vous ?**

-Beaucoup plus confiant	5
-Confiant	4
-Inchangé	3
-Moins confiant	2
-Beaucoup moins confiant	1

**6. Depuis votre opération de l'oreille, avez-vous trouvé plus facile ou plus difficile de traiter avec l'entreprise ?**

-Beaucoup plus facile	5
-facile	4
-Inchangé	3
-Difficile	2
-Beaucoup plus difficile	1

**7. Depuis votre opération de l'oreille, avez-vous l'impression d'être plus ou moins soutenu par vos amis ?**

-Beaucoup plus soutenu	5
-Soutenu	4
-Inchangé	3
-Moins soutenu	2
-Beaucoup moins soutenu	1

**8. Avez-vous consulté votre médecin de famille pour une raison quelconque, plus ou moins souvent, depuis votre opération de l'oreille ?**

-Beaucoup plus souvent	1
-Souvent	2
-Inchangé	3
-Moins souvent	4
-Beaucoup moins souvent	5

---

**9. Depuis votre opération de l'oreille, sentez-vous plus ou moins confiant quant aux opportunités d'emploi ?**

- Beaucoup plus soutenu 5
- Soutenu 4
- Inchangé 3
- Moins soutenu 2
- Beaucoup moins soutenu 1

**10. Depuis votre opération de l'oreille, sentez-vous plus ou moins gêné ?**

- Beaucoup plus gêné 1
- Gêné 2
- Inchangé 3
- Moins gêné 4
- Beaucoup moins gêné 5

**11. Depuis votre opération de l'oreille, y a-t-il plus ou moins de gens qui se soucient vraiment de vous ?**

- Beaucoup plus de gens 5
- Beaucoup de gens 4
- Inchangé 3
- Moins de gens 2
- Beaucoup moins de gens 1

**12. Depuis que vous vous êtes fait opérer, attrapez-vous plus ou moins souvent des rhumes ou des infections ?**

- Beaucoup plus souvent 1
- Souvent 2
- Inchangé 3
- Moins souvent 4
- Beaucoup moins souvent 5

**13. Avez-vous dû prendre plus ou moins de médicaments pour une raison quelconque, depuis votre opération de l'oreille ?**

- Beaucoup plus de médicaments 1
- Plus de médicaments 2
- Inchangé 3
- Moins de médicaments 4

---

Beaucoup moins de médicaments 5

**14. Depuis votre opération de l'oreille, sentez-vous mieux ou moins bien dans votre peau ?**

-Beaucoup mieux	5
-Mieux	4
-Inchangé	3
-pire	2
-Bien pire	1

**15. Depuis votre opération de l'oreille, avez-vous l'impression d'avoir été plus ou moins soutenu par votre famille ?**

-Beaucoup plus de soutien	5
-Beaucoup de soutien	4
-Inchangé	3
-Moins de soutien	2
-Beaucoup moins de soutien	1

**16. Depuis votre opération de l'oreille, êtes-vous plus ou moins incommodé par votre problème d'oreille ?**

-Beaucoup plus gêné	1
-Plus gêné	2
-Inchangé	3
-Moins gêné	4
-Beaucoup moins gêné	5

**17. Depuis votre opération de l'oreille, avez-vous pu participer à plus ou moins d'activités sociales ?**

-Beaucoup plus d'activités	5
-Beaucoup d'activités	4
-Inchangé	3
-Moins d'activités	2
-Beaucoup moins d'activités	1

**18. Depuis votre opération de l'oreille, avez-vous été plus ou moins enclin à vous retirer des situations sociales ?**

-Beaucoup plus enclin	1
-Plus enclin	2

---

-Inchangé	3
-Moins enclin	4
-Beaucoup moins enclin	5

**D'autres questions ont été ajoutées au questionnaire du GBI, concernant la chirurgie et sont :**

**1- Par rapport à avant votre chirurgie de l'oreille, comment est le drainage de votre oreille ?**

-Amélioré	5
-Quelque peu amélioré	4
-Inchangé	3
-Quelque peu pire	2
-Dramatiquement pire	1

**2- Par rapport à avant votre chirurgie de l'oreille, comment est votre audition ?**

-Améliorée	5
-Quelque peu améliorée	4
-Inchangée	3
-Quelque peu pire	2
-Dramatiquement pire	1

**3- Recommanderiez-vous cette opération à un membre de votre famille ?**

-Fortement recommandée	5
-Susceptible de recommander	4
-Indifférent	3
-Peu susceptible de recommander	2
-Découragerai	1

# Study of bone obliteration in Cholesteatoma Surgery

## Summary

### Introduction

Bone obliteration in cholesteatoma surgery is a technique previously described which still arouses at present a great debate between the pros and the detractors of this technique. Chronic cholesteatomatous otitis media is defined by the presence of skin in the wrong place, it is the accumulation of keratin debris in the eardrum and/or the mastoid. The diagnosis is clinical. Surgical treatment is the only therapeutic option. The main objective of this study is to present the results of bone obliteration in cholesteatoma surgery in tympanoplasty in closed technique or in open technique for primary acquired cholesteatoma.

### Patients and methods

Monocentric study in the ENT and face and neck surgery department of the Bejaia of a series of consecutive recruitment between 1<sup>st</sup> January 2020 and 31<sup>th</sup> December 2022. All patients with chronic cholesteatomatous otitis media were included never operated before.

### Results

The series consisted of 65 patients operated between 1<sup>st</sup> January 2020 and 31<sup>th</sup> December 2022. The sex ratio was 1.1. The average age was  $41.5 \pm 12$  years, the most affected age group was that between 40 and 49 years. The geographical origin of our patients was varied, more than a third of the patients were from the wilaya of Bejaia, the others came from all the neighboring wilayas. The average annual frequency of surgery was 21.6 cases / year. Clinically, otological signs (otorrhea and hearing loss) dominated. Complications (mastoiditis, peripheral facial paralysis and vertigo) represent 4.6% of the reasons for consultation. The postero-superior marginal perforation was the most found lesion on otoscopic examination (53.8%). Tonal audiometry was performed in all patients. Preoperative Computed tomography of ears was essential in all patients; Magnetic resonance imaging was only requested in the event of suspicion of endocranial, labyrinthine or vascular complications.

The surgery consisted of a tympanoplasty using the closed technique in almost all cases (63 cases, i.e., 96.9%) and a tympanoplasty using the open technique in 2 cases, (i.e., 3%).

Mastoid obliteration was performed with bone powder in all cases. Postoperative complications varied between wound infection, vertigo and lateralization of the graft. The remission rate was 90.8%.

Surgery for chronic cholesteatomatous otitis media with mastoid obliteration improves the quality of life of patients.

### Conclusion

The results of this study suggest that surgery for chronic cholesteatomatous otitis media is the only therapeutic outcome, with bone obliteration and reconstruction of the columella at the same time, this surgery eradicates the disease, prevents recurrences, restore hearing and improves the quality of life of patients. The contribution of audiometric functional and radiological explorations is essential. Endoscopic surgery remains interesting when possible.

**Key words:** chronic cholesteatomatous otitis media, bone obliteration, bone powder, preoperative imaging, tympanoplasty in closed technique, tympanoplasty in open technique, ossiculoplasty.



## Résumé

### Introduction

Le comblement osseux dans la chirurgie du cholestéatome est une technique anciennement décrite qui suscite encore à l'heure actuelle un grand débat entre les pro et les détracteurs de cette technique. L'otite moyenne chronique cholestéatomateuse est définie par la présence de peau à la mauvaise place, c'est l'accumulation de débris de kératine dans la caisse du tympan et/ou la mastoïde. Le diagnostic est clinique. Le traitement chirurgical est la seule option thérapeutique. L'objectif principal de cette étude est de présenter les résultats du comblement osseux dans la chirurgie du cholestéatome dans les tympanoplasties en technique fermée ou en technique ouverte pour cholestéatome acquis primaire.

### Patients et méthodes

Étude mono centrique au service d'ORL et de chirurgie de la face et du cou du CHU de Bejaia d'une série de cas consécutifs avec recrutement prospectif entre le 1 Janvier 2020 et le 31 Décembre 2022. Étaient inclus tous les patients présentant une otite moyenne chronique cholestéatomateuse jamais opérés auparavant.

### Résultats

La série était composée de 65 patients opérés entre le 1 Janvier 2020 et le 31 Décembre 2022. Le sex-ratio était de 1,1. L'âge moyen était de  $41,5 \pm 12$  ans, la tranche d'âge la plus concernée était celle comprise entre 40 et 49 ans. L'origine géographique de nos patients était variée, plus d'un tiers des malades étaient originaires de la wilaya de Bejaia, les autres provenaient de toutes les wilayas limitrophes. La fréquence annuelle moyenne de la chirurgie était de 21,6 cas /année. Sur le plan clinique, les signes otologiques (otorrhée et hypoacousie) dominaient le tableau. Les complications (mastoïdite, paralysie faciale périphérique et vertige) représentaient 4,6% des motifs de consultations. La perforation marginale postéro-supérieure était la lésion la plus retrouvée à l'examen otoscopique (53,8%). L'audiométrie tonale liminaire a été réalisée chez tous les patients. La TDM des rochers préopératoire était primordiale chez tous les patients, l'IRM n'était demandée qu'en cas de suspicion de complications endocrâniennes, labyrinthiques ou vasculaires. La chirurgie a consisté en une tympanoplastie en technique fermée dans presque tous les cas (63 cas soit 96,9%) et en une tympanoplastie en technique ouverte dans 2 cas soit 3%. Le comblement mastoïdien a été réalisé par de la poudre d'os dans tous les cas. Les complications post opératoires variaient entre l'infection de la plaie, vertige et la latéralisation de la greffe. Le taux de rémission était de 90,8%. La chirurgie de l'otite moyenne chronique cholestéatomateuse avec comblement mastoïdien améliore la qualité de vie des patients.

### Conclusion

Les résultats de cette étude suggèrent que la chirurgie de l'otite moyenne chronique cholestéatomateuse est la seule issue thérapeutique, avec le comblement osseux et la reconstruction de la columelle dans le même temps opératoire, cette chirurgie éradique la maladie, prévient les récives, restaure l'audition et améliore la qualité de vie des patients. L'apport des explorations fonctionnelles audiométriques et radiologiques est capital. La chirurgie par voie endoscopique reste intéressante quand cela est possible.

**Mots clés :** otite moyenne chronique cholestéatomateuse, comblement osseux, poudre d'os, imagerie préopératoire, tympanoplastie en technique fermée, tympanoplastie en technique ouverte, ossiculoplastie.

### Directeur de thèse :

Pr Farid BOUDJENAH  
Chef de service ORL  
CHU Beni messous-Alger

### Auteur :

Dr Hadjer ROUABHIA SAIDIA  
Maître assistante en ORL  
CHU d'Annaba  
rouabhia.hadjer@gmail.com