

# Syringomyélie foraminale: techniques chirurgicales et pronostic à propos de de 50 cas



**THESE**  
Présentée pour l'Obtention du Diplôme de Doctorat  
en Sciences Médicales

Par  
*Docteur Hassan KHECHFOUD*  
*Maître-assistant en Neurochirurgie*

Pr BOUAZIZ	Mourad	Neurochirurgie	Université de Anaba	Présentent
Pr TLIBA	Souhil	Neurochirurgie	Université de Bejaia	directeur
Pr AIT BACHIR	Mustapha	Neurochirurgie	Université de Tizi-ouzou	examinateur
Pr DAOUDI	Smail	Neurologie	Université de Tizi-ouzou	examinateur
Pr DANOUNE	Malek	Anatomie	Université de Bejaia	examinateur
Pr BOUDJNAH	Farid	ORL	Université de Bejaia	examinateur

# LISTE DES ENSEIGNANTS DE LA FACULTÉ DE MÉDECINE DE BEJAIA

- 
- Doyen..... *Pr. TLIBA Souhil*
  - Vice doyen chargé des études et des questions liées aux étudiants.....*Pr. BOUALI Fayçal*
  - Vice doyen chargé de la poste graduation, de la recherche scientifique et des relations extérieures.....*Pr. BOUDJENAH Farid*
  - Chef de département de médecine.....*Pr. KACHNORA Aldjia*
- 

## Professeurs hospitalo-universitaires :

Mme. AHMANE Hassina. *Pédiatrie*  
Mr. BERKANE SALAH. *Chirurgie générale*  
Mr. BOUALI Fayçal. *Médecine interne*  
Mr. DENNOUN Abdelmalek. *Anatomie générale*  
Mr. LAKHDARI Nordine. *Hématologie*  
Mr. NOUASRIA Boubeker. *Maladies infectieuses*  
Mr. OUDAI Abdelouhab. *Chirurgie générale*  
Mr. TLIBA Souhil. *Neurochirurgie*

## Maitres de conférences hospitalo-universitaires classe (A)

Mr. ADJA El-Hamid.	<i>Psychiatrie</i>
Mr. BOUBCHIR Mohamed Akli.	<i>Néphrologie</i>
Mr. BOUDJENAH Farid.	<i>ORL</i>
Mme. KACHNORA Aldjia	<i>Cardiologie</i>
Mme. MALKI Ghania	<i>Pneumologie</i>
Mme. SIAHMED Djamila	<i>Médecine interne</i>
Mr. DERRADJ Boulanouar	<i>Médecine de Travail</i>
Mr. TAKBOU Idir	<i>Neurochirurgie</i>
Mr. BOUBEZARI Réda-Fihri	<i>Anesthésie Réanimation</i>

## Maitres de conférences hospitalo-universitaires classe (B)

Mme. BELLOUL Myriem.	<i>Gastro-entérologie</i>
Mr. HIMEUR Hafidh.	<i>Neurochirurgie</i>
Mme. MAAZOUZI Chahera.	<i>Oncologie</i>
Mr. OUAIL Djamel Eddine.	<i>Médecine interne</i>
Mr. IZIROUEL Karim.	<i>Neurochirurgie</i>

## Maitres assistants hospitalo-universitaires

- Mme. AIT MANSOUR Nisrine.** Biophysique  
**Mme. ABBASI Amel.** *Psychiatrie*  
**Mr. ALI PACHA Nadjib.** *Psychiatrie*  
**Mme. AZOUAOU Monia.** *Microbiologie Pharmacie*  
**Mme. BARANECI Mounia.** *Physiologie*  
**Mme. BEDDOU Lamia.** *Physiologie clinique*  
**Mme. BEDJAOUIA Nadia.** *Anesthésie Réanimation*  
**Mr. BELKHELLAT Yacine.** *Médecine légale*
- Mr. BELKHERCHI Salim.** *Chirurgie Viscérale*  
**Mr. BELLOUZ Boualem.** *Gynécologie Obstétrique*  
**Mme. BENMACHICHE Ouafia.** *Radiologie*  
**Mme. BENCHALLAL Rahima.** *Pneumo-phtisiologie*  
**Mme. BENKOUISSEM Samia.** *Chirurgie Maxillo-faciale*  
**Mr. BENNOUR Farid.** *Cardiologie*  
**Mr. BOUKHRIS Houda.** *Epidémiologie*  
**Mme. BOUDEBZA Dounia.** *Psychiatrie*  
**Mr. BOUDIAF Lounis.** *CCI*  
**Mr BOUDJIT Lotfi.** *Anesthésie Réanimation*  
**Mr. BOUDJNAH Farid.** *Anesthésie Réanimation*  
**Mme. BOUDRAHEM Lila.** *Maladies infectieuses*  
**Mme. BOULAHIA Chahra.** *Maladies infectieuses*  
**Mme. BOULANANE Meriem.** *Chirurgie Maxillo-Faciale*  
**Mme. BOUDERSA Asma.** *Oncologie Médicale*  
**Mme. BOURECHROUCHE Imene.** *CCI*  
**Mme. BOUSSOUIRA Yamina.** *Gastro-entérologie*  
**Mr. BOUTALEB Ahmed Tayeb.** *Biologie*  
**Mme. BOUMEDIENE Hassiba.** *Rhumatologie*  
**Mme. BOUFAROU Sabrina.** *Infectiologie*  
**Mme. BRAHIMI Zahia.** *Hématologie*
- Mme. CHEBBOUT Imene.** *Anatomie pathologie*  
**Mme. CHEFAI Sabrina.** *Pédiatrie*  
**Mr. CHOUBANE malik.** *Anesthésie Réanimation*  
**Mme. DAHMOUNE Fella.** *Pédiatrie*  
**Mr. DELLOUL Brahim.** *Chirurgie Orthopédique*  
**Mme. DJAFRI Ouahiba.** *Pharmacologie Clinique*  
**Mme. DJAOUT Kahina.** *Chirurgie Orthopédique*  
**Mr. DJILLALI Aissa.** *Psychiatrie*  
**Mr. DJOULANE Khaled.** *Neurochirurgie*
- Mr. FERKANE Abdelouhab.** *Anesthésie Réanimation*  
**Mr. GANI smail.** *Médecine Légale*  
**Mr. GAOUA Hakim.** *Néphrologie*  
**Mme. HADJADJ Hayett.** *Anesthésie Réanimation*  
**Mme. HACHLAF Fatma Zohra.** *Endocrinologie*  
**Mr. HAMI Arezki.** *Gynécologie Obstétrique*  
**Mr. HOCINE Hocine.** *Anatomie Normale*
- Mme. IKHLEF Hania.** *Chirurgie Maxillo-faciale*  
**Mr. IKHLEF Madani.** *Ophthalmologie*  
**Mme. IDRES Thagrawla** *Gynécologie Obstétrique*
- Mr. KAOUACHE Nadjib.** *Diabétologie-Endocrinologie*  
**Mr. KHELLAF Saddek.** *Neurologie*  
**Mr. KHEDER Mustapha.** *Chirurgie Urologue*  
**Mme. KHERRAZ Sabrina.** *Néphrologie*  
**Mr. KHIAR Said.** *Anesthésie Réanimation*  
**Mme. KICHOU Louiza.** *Cardiologie*
- Mme. LAOUSSATI Malha.** *Epidémiologie*  
**Mr. MAHDI Nadir.** *Chirurgie Orthopédique*  
**Mr. MAHMOUDI Youcef.** *Chirurgie Générale*  
**Mr. MEDKOUR issam.** *Epidémiologie*  
**Mme. MEKROUD Amel.** *Anesthésie Réanimation*  
**Mme. MOUSSAOUI Louiza.** *Médecine du Travail*
- Mme. ROUABHIA Hadjer.** *O.R.L*
- Mr. SELLAMI Mustapha.** *ORL*  
**Mr. SIHADJ Mohand Fariza.** *Pneumo- Phtisiologie*  
**Mr. TABET Boualem.** *Hématologie*  
**Mme. TEBBANI Meriem.** *Médecine Interne*  
**Mme. TAIBI Farida.** *Anesthésie Réanimation*  
**Mr. TERRA Oussama.** *Médecine interne*  
**Mr. TOUATI Laid.** *Hématologie*  
**Mme. TOUATI Zahia.** *Pneumo-phtisiologie*  
**Mr. TOUALBI Ahmad Chahine.** *Chirurgie Orthopédique*  
**Mme. YAMOUN Assia.** *Toxicologie*  
**Mr. ZOUBIRI Kamal.** *Chirurgie Orthopédique*  
**Mr. ZIANIMouloud.** *Néphrologie*

## REMERCIEMENTS

### PR BOUAZIZE

Nous sommes honorés de vous avoir comme président pour expertiser ce travail avec intéressement. Doyen de la faculté de médecine d'Annaba que vous êtes, sans doute votre temps est plus que précieux, mais vous avez donné un plus pour nous, nous ne pouvons que témoigner de votre générosité et votre souci d'enseignement et la recherche scientifique de qualité, merci beaucoup.

### PR TLIBA

Vous m'aviez accepté dans votre service sans hésitation, adopter comme votre disciple, vous m'aviez ouvert les portes de travail, de formation et de la recherche, vous aviez tout fait pour que nous soyons d'excellents neurochirurgiens, consciencieux enseignants, bons chercheurs, nous témoignons de votre disponibilité, exigence, et même de votre bienveillance pour notre bien être non seulement dans le travail mes aussi en dehors, je n'oublierai jamais vos appels lors de nos déplacements juste pour nous demander si tout se passait au mieux, nulle expression ne peut exprimer notre gratitude, j'espère que nous étions à la hauteur de vos espérances.

### PR AIT BACHIR

Nulle expression ne peut exprimer notre gratitude, j'espère que nous étions à la hauteur de vos espérances. Je ne puis vous remercier assez, depuis votre passage à Béjaïa, vous m'aviez enseigné la neurochirurgie résident 2006 ma première année de neurochirurgie, assistant et maître assistant. Vous aviez encre en moi l'amour de métier et l'engagement d'un neurochirurgien, vous m'aviez appris à ne jamais s'avouer vaincu devant une situation même si ça relevait de l'impossible. Je vous exprime ma gratitude pour les valeurs de neurochirurgien que je suis aujourd'hui. Je vous dédie ce travail aussi parce que je suis conscient de votre intérêt à ce thème depuis longtemps et en grande partie ce qui a motivé mon choix.

### PR DANOUNE

Votre présence aujourd'hui comme juge de mon travail me fait honneur, j'ai apprécié le travail sous votre tutelle en étant directeur général du CHU vous avez tellement donné à santé, à l'enseignement de la médecine en étant premiers doyens de la faculté de cette ville, votre ville natale qui te doit beaucoup en matière de santé les étudiants que vous aviez pris sous vos ails sont spécialiste cette année même. Votre expertise d'anatomiste et de chirurgien vasculaire ne fait qu'embellir ce travail porté sur la chirurgie, merci.

### PR BOUDJNAH

Nous sommes honorés de votre présence, ton expertise comme de chirurgien ORL apporte plus de valeur à ce travail, malgré vos obligations et engagements de vis doyen, président du conseil scientifique du CHU et dirigeant d'un service hospitalo-universitaire avec notoriété d'éminent neurologue, vous aviez accepté de venir juger ce travail et accompagné l'enseignement et la recherche de notre faculté.





J'adresse des remerciements,

A mes collègues de service, avec qui je partage mon quotidien professionnel, ceci dit je partage avec vous mes soucis du malade et la pression de la neurochirurgie

A Hafid HIMEUR collègue, voisin, amis, comme un frère, Idir TAKBOU, Krim IZIROUEL, Hayett HADJADJ pour sa collaboration en matière d'anesthésie réanimation, Khaled DJOULANE, Hafsa. FRISSOU, Rabah. CHENNA et Oussama DAHMECHE.

A nos résidents Dr ZIDANI, Dr MENTRI, Dr SENHADJI, Dr YOUBI, Dr BERDACHE, Dr HARAZ, Dr MEZHOUD, Dr OUCHENE, Dr MENDIL et particulièrement Dr BENYAHIA pour son aide au cours de ce travail

Sans oublier, Dr BELLAHCENE, Dr HANNOU et Dr BOUDALI même si sont plus la.

Je merci Mr GHUIDOUCHE, ET Mlle AITALI, Mlle KHEREDDINE des éminents microbiologistes, la collaboration avec vous est un plaisir dans le domaine de la recherche

Je remercie Dr MEDKOUR MA en épidémiologie pour sa collaboration

Je remercie mes confrères spécialistes en particulier Dr BENNEUR Dr BELLOUZ ET Dr BOUDRAHEM, Dr FERKANE Dr BAZIZI Dr AMOURI, Dr MEZNAT, Dr BOUHEDDOU

Je remercie tout le personnel para médical, infirmière et collaborateur a leur tete Mme BELKHIR

Je remercie nos secrétaires Souhila, Lynda, Dalila et Sissa

Je remercie les infirmiers de bloc opératoire et l'anesthésiste a leur tête Mr KASSI Elhachemie

Je remercie tout le staff administratif du CHU de Bejaia

Je remerci le personnel de la faculté de médecine de l université Abderrahmane mira a leurs tête Mme ABERKANE et le service informatique nous avons apprécié de travailler avec vous surtout Mr ATROUCHE

Je rends hommage à monsieur BENBOUZID et ses collaborateurs pour les travaux réalisés sur la syringomyélie en Algérie

Je rends hommage au Pr PARKER P AGHAKHANI qui m ont accueilli dans leur centre de référence européen de syringomyélie et les maladies rare à paris- France

## *Dédicaces*

À ma femme Sabrina, mon ange gardien, ce travail est le résultat de ta motivation, tu m'as vu supporter quand je suis dépassé tu m'as soutenu dans mes difficultés, tu as amplifié ma joie quand je suis heureux, notre bonheur grand avec l'arrivée des deux princesses la belle Sarah et la charmante Sofia, et encore avec beau Rassim ces trois anges qui rythment notre heureuse vie je te dédicace ce travail, t'offrir ce travail en guise d'une rose.

À mes parents Rabah et Tassadit, vous m'avez donné la vie, inculquer une bonne éducation, soutenue dans mes études, et vous refaites ça avec mes enfants.

A mes grands parents vivants Mohammede, Laldja, et Rebiha et Laifa qui n'est plus vous étiez toujours fière de moi

À mon frère et sa petite famille merci pour le soutien

À mes sœurs Naima, Lila et Nadia nous avons grandi ensemble, joué ensemble et nous sommes toujours proches je dédie ce travail aussi à vous maries

A ma belle mère et beau-père vous m'avez accueilli comme fil

À mes beaux-frères : Brahim, Fatesh, Omar, Ghani et Halim et leurs femmes et enfants. Votre soutien était toujours au rendez-vous

À mes belles sœurs Khoukha, Fadila, Nadira, Lila et Farida ; et leurs maris et enfants, pour vos gentillesse

À mes nièces et neveux : Manel, Ihab, Chemsou, Lilia, Zinou, Abdo et Pedro

*« C'est pour un médecin une grande chose, que de faire sortir du chaos une espèce morbide auparavant ignorée et méconnue, de la montrer pour la première fois douée d'un attribut symptomatique qui désormais la fera reconnaître de tous, de communiquer enfin la vie clinique et nosographique à tout un groupe de phénomènes qui, jusque-là, était restée lettre morte ».*

*Jean Martin Charcot  
Leçons du mardi 28 juin 1889 à La Salpêtrière*



*Pan and Syrinx, Hendrick van Balen, circa 1600*

*In classical mythology, Syrinx is a beautiful woodland nymph who has taken a vow of chastity to show her allegiance to the famously virginal Artemis, the goddess of the woods and of the hunt. The story of her encounter with Pan is told by the Roman poet Ovid (43 BC–18 AD) in his *Metamorphoses*, a collection of some 250 mythological and legendary stories in which transformation plays some part. Pan is a god of Nature and of the fields, who lives on earth and watches over the flocks of mortal shepherds and goat herds. He is traditionally portrayed with a beard and with the horns, legs, feet and tail of a goat.*

*The terrifying shout he gave whenever he was disturbed in his sleep was said to inspire “panic”, a term that has its origin in the goatgod’s name. The mythical story goes as follows: On returning from a hunt, the amorous Pan encounters Syrinx and she flees from his unwelcome advances. She comes to the river Landon and begs assistance from her sisters, the river nymphs, and from her father, the river god Argon. They hear her plea and transform her into a reed. Pan, recognising that his pursuit of Syrinx had failed, then utters a sigh of regret. A light breeze, passing over the hollow stems of the reeds around the river, produces a soft and mournful sound.*

*This inspires him to cut seven reeds and make a flute from them, to provide solace for and remembrance of his failed amorous adventure. Pan also preserves the name of the chaste woodland nymph in the name which he gives to the newly invented instrument.*

*The word “syrinx” thus came to signify a flute in ancient Greek but has been preserved in modern English in the word for the reed- or tube-like.*

*The story of Pan and Syrinx was a popular subject for painters, particularly in the nineteenth century. Since translations of the Greek and Roman texts were extremely rare and since painters were certainly not in a position to study the compendious original literature (which was, in any case, often composed in a complex poetic language), there was a great demand for books that summed up the gist of these mythological tales. In particular, Ovid’s *Metamorphoses* was regarded as a “painter’s Bible” in the early modern period; such books often illustrated these stories with a simple woodcut print.*

*Syrinx in Art  
Anton Haass.2014*



*Pan and Syrinx, Peter Paul Rubens and Jan Brueghel the Elder 1617 (Museumslandschaft Hessen Kassel, Gemäldegalerie Alte Meister, Germany)*

*Dans la mythologie classique, Syrinx est une belle nymphe des bois qui a fait vœu de chasteté pour montrer son allégeance à la célèbre vierge Artémis, la déesse des bois et de la chasse. L'histoire de sa rencontre avec Pan est racontée par le poète romain Ovide (43 avant JC-18 après JC) dans ses Métamorphoses, un recueil de quelque 250 histoires mythologiques et légendaires dans lesquelles la transformation joue un rôle. Pan est un dieu de la nature et des champs, qui vit sur terre et veille sur les troupeaux de bergers mortels et de troupeaux de chèvres. Il est traditionnellement représenté avec une barbe et avec les cornes, les pattes, les pieds et la queue d'une chèvre.*

*On disait que le cri terrifiant qu'il poussait chaque fois qu'il était dérangé dans son sommeil inspirait la «panique», un terme qui a son origine dans le nom du goatgod. L'histoire mythique se déroule comme suit: Au retour d'une chasse, la Pan amoureuse rencontre Syrinx et elle fuit ses avances indésirables. Elle vient à la rivière Landon et demande l'aide de ses sœurs, les nymphes de la rivière, et de son père, le dieu de la rivière Argon. Ils l'entendent et la transforment en roseau. Pan, reconnaissant que sa poursuite de Syrinx avait échoué, pousse alors un soupir de regret. Une brise légère, passant sur les tiges creuses des roseaux autour de la rivière, produit un son doux et lugubre.*

*Cela l'inspire à couper sept roseaux et à en fabriquer une flûte, pour reconforter et se souvenir de son aventure amoureuse ratée. Pan conserve également le nom de la chaste nymphe des bois dans le nom qu'il donne à l'instrument nouvellement inventé.*

*Le mot «syrinx» en est venu à signifier une flûte en grec ancien mais a été conservé en anglais moderne dans le mot «syrinx» en forme de roseau ou de tube.*

*L'histoire de Pan et Syrinx était un sujet populaire pour les peintres, en particulier au XIXe siècle. Étant donné que les traductions des textes grecs et romains étaient extrêmement rares et que les peintres n'étaient certainement pas en mesure d'étudier la littérature originale compendieuse (qui était, de toute façon, souvent composée dans un langage poétique complexe), il y avait une forte demande de livres qui résumait l'essentiel de ces contes mythologiques. En particulier, les Métamorphoses d'Ovide étaient considérées comme une «Bible du peintre» au début de la période moderne; ces livres illustraient souvent ces histoires avec une simple gravure sur bois.*

*Syrinx in Art  
Anton Haass.2014*

## ABREVIATION

AQP	:	Aquapontine
CM	:	Chiari Malformation
CM0	:	Chiari malformation type 0
CM-I	:	Chiari Malformation type I
DCC	:	Décompression Crânio-Cervicale
DFM	:	Décompression du Foramen Magnum
DFM	:	Décompression du Foramen Magnum avec plastie durale
DFMT	:	Décompression du Foramen Magnum avec tonsillectomie
DREZ	:	Dorsal Root Entry Zone (Zone d'entrée de la racine dorsale)
ESA	:	Espaces Sous Arachnoïdiens
ESAPM	:	Espaces Sous Arachnoïdiens Péri Médullaires
FCP	:	Fosse Cérébrale Postérieure
FM	:	Foramen Magnum
FM	:	Foramen Magnum
KI	:	index de Klaus
LCR	:	Liquide Céphalo-rachidien
MCOV	:	Malformation de la charnière occipito-vertébrale
POE	:	protubérance occipitale externe
SNC	:	Système Nerveux Central
SNC	:	Système Nerveux Central
SNC	:	Système nerveux centrale
SNP	:	système nerveux périphérique
SPC	:	Sans produit de contraste
TOE	:	Tubérosité Occipitale Externe
TOI	:	Tubérosité Occipitale Interne
V4	:	Quatrième ventricule
CMRC	:	Ratio de la compression cervico-médullaire

## LISTE DES FIGURES

Figure 1: malformation de Chiari type I telle que dessinée par CHIARI .....	17
Figure 2: Formation de tube neurale .....	19
Figure 3: Développement embryonnaire du SNC .....	22
Figure 4: Segmentation embryologique de jonction crânio-cervicale.....	27
Figure 5: Systématisation des voies longues dans la moelle épinière.....	32
Figure 6: Vascularisation de la moelle épinière .....	32
Figure 7: vue postérieure de la moelle épinière.....	33
Figure 8: vue antérieure de la moelle épinière.....	33
Figure 9: Artère d'Adamkiewicz et Artère spinal antérieure.....	33
Figure 10: Os occipital et foramen magnum.....	39
Figure 11: Os occipital et foramen magnum.....	39
Figure 12: Anatomie de l'Atlas "C1" .....	40
Figure 13: Anatomie de l'Axis "C2" .....	41
Figure 14: Schémas illustratif de ligaments et membrane de la jonction occipito-vertébrale .....	43
Figure 15: Dessin illustratif de ligament unissant l'os Occipital et l'Axis.....	43
Figure 16: Photos de dissection cadavérique en Vue postérieure des muscles du cou sur cadavre.....	48
Figure 17: Rapport de système nerveux avec le foramen magnum.....	50
Figure 18: Le nerf accessoire.....	51
Figure 19: nerfs cervicale C1 et C2. ....	53
Figure 20: Artères vertébrales (vue antérieure).....	57
Figure 21: Artère cérébelleuses postérieure et inférieure (PICA) .....	58
Figure 22: Relation de système veineux avec le foramen magnum.....	63
Figure 23: Schémas illustratif de la formation de la syringomyélie selon Gardner.....	67
Figure 24: Schémas illustratif expliquant le phénomène de valve dans périvasculaire..	70
Figure 25: Schémas illustratif de passage de LCR en trans médullaire dans le CM type I.....	71
Figure 26: Les différents types de la malformation de Chiari.....	79
Figure 27: TDM (SPC) en coupe axiale, montre une cavité syringomyélique .....	87
Figure 28: TDM au cours de la syringomyélie avec reconstruction sagittale et coronale.....	87
Figure 29: Aspects de la cavité syringomyélique à l'IRM en coupes sagittales.....	89
Figure 30: Aspect IRM de la syringomyélie associée à la malformation de Chiari.....	92
Figure 31: IRM T2 et IRM de flux pré et postopératoire.....	92
Figure 32: Tractographie des fibres médullaires .....	93
Figure 33: Schémas illustratif de l'anomalie de Chiari type I.....	97
Figure 34: Aspect des tonsilles au cours de malformation de Chiari type I.....	98
Figure 35: IRM en coupe coronale montre l'asymétrie de la descente des tonsilles cérébelleuses .....	99
Figure 36: IRM comparative pré et post opératoire d'une Malformation de Chiari type I.....	99

Figure 37: Mesure de la longueur de la hernie des tonsilles .....	100
Figure 38: Calcule de la surface de la hernie tonsillaire.....	101
Figure 39: Mensuration Morphométrique de la fosse cérébrale postérieure .....	102
Figure 40: Imagerie de l'impression basilaire .....	105
Figure 41: Abolition isolée du potentiel cervical N13.....	107
Figure 42: Abolition du potentiel cervical N13 et anomalie de la conduction.....	107
Figure 43: Position opératoire.....	116
Figure 44: TDM cérébrale en reconstruction 3D montre l'ouverture osseuse.....	116
Figure 45: Image pèroopératoire d'une crâniectomie .....	117
Figure 46: Plastie durale « dure mère synthétique à gauche et allographe à droite».....	121
Figure 47: Image préopératoire montre une variante de l'incision cutané et la désinsertion musculo aponévrotique.....	123
Figure 48: L'IRM préopératoire et postopératoire comparative de la DCC avec ouverture du feuillet externe de la dure mère et combinée a la plastie durale.....	124
Figure 49: Image peropératoire de l'ouverture de feuillet externe de la dure mère.....	125
Figure 50: Schémas illustratif de repositionnement, la réduction et résection des tonsilles .....	126
Figure 51: Photos préopératoire de la mise en place d'une plaque de titanim pour maintenir la plastie durale	127
Figure 52: Section de filum terminal guide par Echographie .....	128
Figure 53: Images échographie de section du filum terminal.....	128
Figure 54: IRM d'une syringomyélie traitée par Section de Filum Terminale.....	129
Figure 55: Étapes de la décompression de la jonction crânio cervicale assisté par endoscopie .....	131
Figure 56: Mise en place de dérivation en T dans la syringomyélie.....	132
Figure 57: Dérivation syringo-sous arachnoïdienne combinée a la DCC.....	134
Figure 58: IRM contrôle de la mise en place d'une dérivation kysto-sous arachnoïdienne.....	134
Figure 59: Etapes de la réalisation de la dérivation syringo-pleurale .....	134
Figure 60: TDM dynamique montrant l'instabilité C1C2 et le caractère réductible.....	138
Figure 61: TDM postopératoire après fixation C1C2 (A. Goel -2019).....	138
Figure 62: Syringomyélie cervicale avec une malformation de Chiari .....	138
Figure 63: IRM postopératoire à mois (a gauche) et à 12 mois.....	138
Figure 64: Représentation graphique de la Corrélation entre le degré d'obstruction de Foramen Magnum et le Syrinx.....	157
Figure 65: Grade de descente des tonsilles cérébelleuse selon YILMAZ (2011) .....	179



## LISTE DES TABLEAUX

<i>Tableau 1: Classe thérapeutique des traitements de la douleur.....</i>	<i>82</i>
<i>Tableau 2: échelle de Mc Cormic Modifier par Fischer et Brodtchi.....</i>	<i>112</i>
<i>Tableau 3:degré de l'obstruction du foramen magnum.....</i>	<i>113</i>
<i>Tableau 4: évaluation de la catégorie de la cavité syringomyélique.....</i>	<i>113</i>
<i>Tableau 5: repartition selon les tranches d'age. ....</i>	<i>144</i>
<i>Tableau 6: repartitioin selon le sexe. ....</i>	<i>146</i>
<i>Tableau 7: proportion des signes clinique révélateurs. ....</i>	<i>147</i>
<i>Tableau 8: representations des signes cliniques. ....</i>	<i>149</i>
<i>Tableau 9:classification fonctionnelle préopératoire :.....</i>	<i>150</i>
<i>Tableau 10: Répartition selonla longueur des tonsilles cérébelleuses.....</i>	<i>151</i>
<i>Tableau 11:repartition des Malformations associant à la syringomyélie :.....</i>	<i>151</i>
<i>Tableau 12: 1.1.1 Répartition selon le degré d'obstruction de foramen magnum. ....</i>	<i>152</i>
<i>Tableau 13:Répartition selon la catégorie de la syringomyélie.....</i>	<i>152</i>
<i>Tableau 14: corrélation entre signes cliniques et obstruction de FM.....</i>	<i>154</i>
<i>Tableau 15: corrélation de la Catégorie de la syringomyélie='A'.....</i>	<i>155</i>
<i>Tableau 16:corrélation de la Catégorie de la syringomyélie='B'.....</i>	<i>155</i>
<i>Tableau 17: corrélation de la Catégorie de la syringomyélie='C'.....</i>	<i>155</i>
<i>Tableau 18: corrélation de la Catégorie de la syringomyélie='D'.....</i>	<i>156</i>
<i>Tableau 19: Corrélation entre les degrés d'obstruction de FM et syrinx.....</i>	<i>157</i>
<i>Tableau 20: répartition selon le type de la chirurgie initiale. ....</i>	<i>158</i>
<i>Tableau 21: répartition selon le typ de la réintervention. ....</i>	<i>158</i>
<i>Tableau 22: corrélation entre chiorurgie intiale et réintervention. ....</i>	<i>158</i>
<i>Tableau 23: Résultats postopératoire à 1 mois.....</i>	<i>160</i>
<i>Tableau 24:Résultats postopératoire à 3mois et à 3 ans.....</i>	<i>160</i>
<i>Tableau 25:Résultats postopératoire de 'evolution de syrinx a IRM de controle.....</i>	<i>160</i>
<i>Tableau 26: complications postopératoires. ....</i>	<i>161</i>
<i>Tableau 27: revue des séries de la littérature selon la moyenne d'âge au moment de diagnostic :.....</i>	<i>165</i>

# SOMMAIRE

<b>ABREVIATION</b> .....	<b>1</b>
<b>LISTE DES FIGURES</b> .....	<b>2</b>
<b>LISTE DES TABLEAUX</b> .....	<b>4</b>
<b>SOMMAIRE</b> .....	<b>5</b>
<b>1. INTRODUCTION :</b> .....	<b>10</b>
1.1 CONTEXTE: .....	11
1.2 CONTEXTE HISTORIQUE :.....	12
1.2.1 Histoire de la syringomyélie :.....	12
1.2.2 Histoire de traitement chirurgicale de la syringomyélie:.....	14
1.2.3 Histoire de la malformation de Chiari type I :.....	15
1.3 EMBRYOLOGIE :.....	19
1.3.1 La formation des grandes régions du cerveau :.....	20
1.3.1.1 Formation de l'encéphale:.....	20
1.3.1.2 Formation du Cervelet :.....	21
1.3.1.3 Différenciation et histogenèse de la moelle spinale.....	23
1.3.1.4 Différenciation et histogenèse du myélocéphale.....	24
1.3.1.5 Différenciation et histogenèse La dure-mère :.....	24
1.3.1.6 Développement embryologique de la jonction crânio-cervicale :.....	25
1.3.1.7 Sclérotogenèse et développement des vertèbres.....	25
1.3.1.8 Développement proprement dit de la jonction crânio-cervicale.....	26
1.4 ANATOMIE DESCRIPTIVE:.....	28
1.4.1 La Moelle Epiniere: .....	28
1.4.2 Le Tronc Cerebrale.....	34
1.4.3 Le Cervelet.....	35
1.4.4 La Grande Citerne: .....	36
1.4.5 Anatomie chirurgicale du Foramen Magnum:.....	37
1.4.5.1 L'étui osseux:.....	37
1.4.5.2 L'Atlas :.....	40
1.4.5.3 L'Axis :.....	41
1.4.5.4 Les articulations atlanto-occipitales :.....	42
1.4.5.5 Les articulations atlanto-axiales :.....	44
1.4.5.6 Relation des muscles du cou avec le foramen magnum :.....	45
1.4.5.7 Relation du système nerveux avec le Foramen Magnum :.....	49
1.4.5.7.1 Relation du Tronc cérébral avec le Foramen Magnum :.....	49
1.4.5.7.2 Relation du Cervelet avec le Foramen Magnum :.....	49

1.4.5.7.3	Relation de la moelle épinière avec le Foramen Magnum : .....	50
1.4.5.7.4	Relation des Nerfs Crâniens avec le Foramen Magnum .....	51
1.4.5.8	Relation des artères avec le foramen magnum .....	54
1.4.5.9	Relations de système veineux avec le foramen magnum .....	61
1.5	<i>CONTEXTE PHYSIOPATHOLOGIQUE ET ETHIOPATHOGENIQUE DE LA SYRINGOMYELIE:</i> .....	64
1.5.1	Illustration des théories physiopathologiques de la formation de la syringomyélie:.....	64
1.5.2	La théorie Dysraphique : .....	66
1.5.3	La théorie hydrodynamique de GARDNER : .....	66
1.5.4	La théorie de dessociation de pression de WILLIAMS : .....	68
1.5.5	Concept de débit transparencymateux du LCR : .....	69
1.5.6	Théorie d'Albouker : .....	71
1.5.7	71	
1.5.8	La théorie de la traction médullaire : .....	72
1.5.9	Hypothèse ischémique .....	72
1.5.10	Hypothèse Hématomyélique:.....	74
1.5.11	Hypothèse sécrétoire :.....	74
1.5.12	Hypothèses Transudative et sécrétoire: .....	75
1.5.13	Etat de la recherche :.....	75
1.6	<i>PRESENTATION CLINIQUE DE LA SYRINGOMYELIE FORMINALE :</i> .....	76
1.6.1	Symptômes clinique en rapport avec la Syringomyélie : .....	80
1.6.2	Signes clinique en rapport avec la pathologie de la jonction crânio-cervicale (FM) : .....	84
1.6.2.1	Malformation de Chiari type I : .....	84
1.6.2.1.1	Présentation clinique de la malformation d Arnold Chiari chez l'adulte et l'adolescent: 84	
1.6.2.1.2	Présentation clinique au cours de la période néonatale et infantile (de 0 à 3 ans) .....	85
1.6.2.1.3	Présentation clinique chez les enfants (âge de 3 a 5 ans) .....	85
1.6.3	Imagerie de la syringomyélie et des pathologies de la Jonction Crânio Cervicale.....	86
1.6.3.1	Imagerie de la Syringomyélie: .....	86
1.6.3.1.1	La radiographie standard:.....	86
1.6.3.1.2	Tomodensimétrie (TDM) : .....	86
1.6.3.1.3	Imagerie par Résonance Magnétique (IRM):.....	88
1.6.3.1.4	Apport de l'imagerie par résonance magnétique de flux ou par contrat de phase dans la syringomyélie foraminale :.....	90
1.6.3.1.5	IRM en Séquence de tenseur de diffusion médullaire (la tractographie):.....	93
1.6.3.1.6	Techniques et conditions de réalisation de l'IRM au cours de la syringomyélie: .....	94
1.6.3.1.7	Résultats de l'IRM .....	94
1.6.3.1.8	Imagerie postopératoire .....	96

1.6.3.2	Imagerie des anomalies de la Jonction Crânio Cervicale : _____	97
1.6.3.2.1	Malformation de Chiari type I :.....	97
1.6.3.2.2	Analyse Stéréologique et Morphométrique De la MC I à l'IRM: .....	101
1.6.3.2.3	Imagerie des autres pathologies du foramen magnum :.....	103
1.6.4	NEUROPHYSIOLOGIE :.....	106
1.6.5	Lésions centromédullaires.....	106
1.6.6	Lésions de la jonction cervico-bulbaire :.....	107
1.7	<i>ÉVALUATION GLOBALE DE DEGRE DE L'HANDICAPE AU COURS DE LA SYRINGOMYELIE</i> : .....	110
1.7.1	Evaluation clinique et radiologique de la syringomyélie foraminale:.....	112
1.7.1.1	Score clinique : _____	112
1.7.1.2	Évaluation de degré de l'obstruction de foramen magnum : _____	113
1.7.1.3	Évaluation de la cavité syringomyélique : _____	113
1.8	<i>TRAITEMENT CHIRURGICALE DE LA SYRINGOMYELIE</i> : .....	114
1.8.1	Notion de l'anesthésie et position opératoire chez le patient atteint de syringomyélie: .....	115
1.8.2	Décompression osseuses du Formène Magnum : .....	118
1.8.2.1	Description du temps commun de la procédure : _____	118
1.8.2.1.1	Ouverture de la fosse cérébrale postérieure :.....	118
1.8.2.1.2	Ouverture de la dure mère:.....	119
1.8.2.1.3	Action sur les éléments nerveux :.....	119
1.8.2.1.4	Fermeture de la dure-mère : .....	120
1.8.3	Les différentes variantes de la procédure possibles :.....	122
1.8.3.1	La Décompression Crânio-Cervicale combiné a la plastie durale : _____	122
1.8.3.2	La décompression crânio-cervicale avec obturation de l'Obex : _____	124
1.8.3.3	La Décompression Crânio-Cervicale avec ouverture du feuillet externe de la dure mère:___	125
1.8.3.4	La Décompression Crânio-Cervicale avec dérivation V4-Sous arachnoïdienne : _____	125
1.8.3.5	Actions chirurgicales sur les tonsilles : _____	126
1.8.3.6	Mise en place de plaque en titan pour aider l'expansion de la plastie : _____	126
1.8.3.7	Section du Filum terminale:_____	128
1.8.3.8	Décompression du FM assisté par endoscopie : _____	130
1.8.4	dérivation de la cavite syringomyelique: .....	132
1.8.4.1	La dérivation syringo sous arachnoïdienne (SS) : _____	132
1.8.4.2	Dérivation S-S combiné à une DFM et plastie durale: _____	133
1.8.4.3	La dérivation syringo-péritonéale: _____	135
1.8.4.4	La dérivation syringo-pleurale: _____	136
1.8.5	Fixation atloïdo-axoïdienne ( C1C2) :.....	137
1.9	<i>EVOLUTION ET COMPLICATION</i> :.....	139

<b>2. OBJECTIFS :</b> .....	<b>141</b>
<b>3. MATÉRIELS ET MÉTHODES</b> .....	<b>142</b>
<b>4. RESULTATS :</b> .....	<b>144</b>
1.10 Répartition selon l'âge : .....	144
1.11 Répartition selon le sexe :.....	146
1.12 Signes cliniques révélateurs :.....	147
1.13 Plainte et signes clinique au moment de diagnostique :.....	149
1.14 Représentation selon le stade de l'handicape :.....	150
1.15 Résultats de l'imagerie (IRM) :.....	151
1.16 Corrélation entre le stade clinique et le degré d'obstruction du foramen magnum :.....	154
1.17 Corrélation entre stade clinique et catégorie de syringomyélie :.....	155
1.18 Corrélation entre les degrés d'obstruction de foramen magnum et catégorie de la syringomyélie :.....	157
1.19 Répartition selon la technique chirurgicale réalisée :.....	158
1.20 Autres procédures chirurgicales :.....	159
1.21 Etudes des résultats postopératoires:.....	160
1.22 Mortalité et morbidité :.....	161

<b>5. DISCUSSION :</b> .....	<b>162</b>
1.23 <i>Age des patients au moment de diagnostic :</i> .....	164
1.24 <i>Signes cliniques révélateurs :</i> .....	166
1.25 <i>Apports de l'imagerie et sa corrélation avec les symptômes:</i> .....	167
1.26 <i>Traitement chirurgical et choix de la procédure :</i> .....	172
1.26.1 <i>Quelle chirurgie pour quel malade :</i> .....	173
1.26.1.1 <i>Etendue de la crâniectomie:</i> _____	174
1.26.1.2 <i>Ouverture durale :</i> _____	176
1.26.1.3 <i>La Décompression de FM avec ou sans plastie durale :</i> _____	177
1.26.1.4 <i>Place de la tonsillectomie :</i> _____	182
1.26.1.5 <i>Exploration du trou de Magendie :</i> _____	186
1.26.1.6 <i>Modalité de la fermeture durale:</i> _____	188
1.26.2 <i>Place de la dérivation dans le traitement de la syringomyélie:</i> .....	191
1.26.2.1 <i>La dérivation syringo-péritonéale:</i> _____	191
1.26.2.2 <i>Dérivation syringo-sous arachnoïdienne:</i> _____	192
1.26.2.3 <i>Place de l'arthrodèse C1C2 dans la syringomyélie selon GOEL :</i> _____	194
1.26.2.4 <i>Section de filum terminal est sa place dans le traitement de la syringomyélie :</i> _____	196
1.27 <i>Evolution :</i> .....	197
1.28 <i>Echecs thérapeutiques à long terme:</i> .....	198
<b>6. CONCLUSION:</b> .....	<b>199</b>
<b>7. ANNEXES :</b> .....	<b>211</b>

## **1. INTRODUCTION :**

Le sujet de cette thèse, porte sur le traitement chirurgical d'une pathologie qui suscite des questions perpétrées depuis une centaine d'années qui est la syringomyélie et particulièrement dans sa forme foraminale, avec une analyse des données de la littérature.

L'image classique de la syringomyélie est le résultat de la cavitation de la partie centrale de la moelle épinière d'origine variable. L'histoire naturelle varie considérablement d'un cas à l'autre, depuis les cas les plus simples avec peu d'évolution, jusqu'au cas très compliqué, avec une évolution rapide et parfois malgré l'instauration d'un traitement chirurgical optimal. Généralement la maladie progresse lentement avec l'installation des déficits neurologiques handicapants et irréversibles.

Plusieurs types d'interventions chirurgicales ont été proposés et réalisés, en se basant sur des hypothèses pathogénétiques variables et fondées ; cependant n'expliquant pas tous les aspects de la pathologie. Le traitement chirurgical - d'une façon générale - est toujours problématique et dans certains cas totalement inefficace, bien que certains auteurs aient rapporté des résultats assez satisfaisants chez de nombreux patients.

La comparaison des résultats n'est pas facile, car il existe des différences dans les associations pathologiques avec la syringomyélie, telles que la hernie amygdalienne principalement, l'impression basilaire, les dysplasies vertébrales, ou l'arachnoïdite au niveau de la jonction crânio-vertébrale.

Un autre problème est de savoir s'il faut ou non proposer une intervention chirurgicale et dans l'affirmative, quand et quelle procédure choisir. Les premiers résultats de plusieurs procédures ont été encourageants mais l'amélioration peut être transitoire, des échecs thérapeutiques et des reprises évolutives de la symptomatologie ont été rapportées par plusieurs auteurs après quelques années qui suivent le traitement.

Le but de notre étude est d'évaluer le statut d'une série de patients qui présente une syringomyélie, afin d'obtenir des indices sur la meilleure façon de gérer la maladie. À cette fin, nous avons analysé la plupart des articles publiés dans la littérature.

Avant de définir les objectifs de la thèse, une introduction complète sera donnée afin de passer en revue les connaissances actuelles sur le sujet et d'introduire les termes discutés.

## 1.1 CONTEXTE:

La syringomyélie ; Mot composé de "syring(o)", du grec ancien « *σύριγξ* » qui signifie « canal, tuyau, fistule » et de "myélo", du grec ancien *μυελός* « *μυελός* » qui veut dire « moelle épinière » ; particulièrement, cette pathologie fascine les neurologues et les neurochirurgiens depuis des décennies, voire des siècles. Ce terme désigne une pathologie bénigne caractérisée par une cavitation centromédullaire remplie de liquide céphalorachidien dont l'évolution est très lente ; cependant, un tiers des cas voit leur état se détériorer continuellement jusqu'au développement des déficits neurologiques sévères survenant malheureusement chez une population jeune et active.

Depuis les premières constatations autoptiques par Estienne (1546) et de Hans Chiari au XIX<sup>e</sup> siècle, jusqu'au développement des techniques de l'imagerie, cette pathologie a traversé les siècles avec toutes les descriptions cliniques et tentatives thérapeutiques sans prendre une ride ; les cavitations kystiques progressant lentement dans la moelle épinière ont conduit scientifiques et cliniciens à diverses hypothèses physiopathologiques.

La complexité de la genèse de la syringomyélie a suscité plusieurs théories, même parfois incomplète voire fausses, a renforcé l'intérêt des scientifiques à persévérer pour élucider le mystère « le premier intérêt d'une théorie, même si elle est fausse, est d'en susciter d'autres comme » EDLMAN (1).

Les maladies de la jonction crânio-cervicale, souvent les premières incriminées dans la formation de la syringomyélie foraminale, interfèrent avec la circulation du LCR et les mouvements physiologiques du cervelet et du tronc cérébral. La présentation clinique commence généralement par des symptômes liés à la compression du tronc cérébral et de la moelle cervicale au niveau du foramen magnum. Les signes cliniques de la syringomyélie se développent dans un deuxième stade. La malformation de Chiari I est de loin la plus usuelle associée à la syringomyélie foraminale (2).

Jusqu'à récemment, il n'existait pas de concept clair quant à la cause d'un syrinx, comment et quand un patient particulier doit être traité. La physiopathologie et le traitement restent controversés à ce jour.

Il avait été signalé qu'il y avait autant de variantes de la procédure chirurgicale de décompression du foramen magnum qu'il y avait de chirurgiens pratiquant cette procédure, « Chaque chirurgien est convaincu que les méthodes de décompression du foramen magnum utilisées par lui sont optimales et produisent les meilleurs résultats » (3).



## 1.2 CONTEXTE HISTORIQUE :

### 1.2.1 Histoire de la syringomyélie :

La première description d'un patient atteint de la syringomyélie remonte à 1546 par Estienne. Brunner a rapporté la première tentative de traitement d'un patient similaire en 1700 ; Il a décrit un nouveau-né avec un dysraphisme lombo-sacré qui avait un kyste intra médullaire percé. Plus tard, le patient a développé une hydrocéphalie et est décédé. (4)

Les premières descriptions cliniques ont été données par Portal en 1804. Il a rapporté le cas d'un homme qui a connu un engourdissement de ses membres inférieurs suivis d'une paralysie ascendante. À l'autopsie, une cavité syringomyélique a été trouvée dans la moelle épinière cervicale s'étendant jusqu'à la troisième vertèbre thoracique (2).

Enfin, Ollivier D'Angers a introduit le terme syringomyélie en 1827 (5). Il l'a défini comme étant une pure dilatation de la partie centrale de la moelle épinière. Cependant la première description de la syringobulbie est attribuée à Spiller en 1908, qui l'a interprétée comme une extension crânienne d'une syringomyélie.

Au début, le diagnostic de syringomyélie était un obstacle majeur jusqu'à l'avènement de l'IRM., le diagnostic était suspecté cliniquement et plus tard prouvé à l'autopsie. La première description neuroradiologique de la syringomyélie date des années 1920, après que Sicard et Forestier en 1927, aient introduit la myélographie ; le produit de contraste était injecté directement dans la cavité syringomyélique. Une méthode moins invasive d'imagerie de la syringomyélie a été décrite par Greenwald et ses collaborateurs en 1958. Ils ont injecté l'air comme un agent de contraste dans l'espace sous-arachnoïdien (SAS); avec des changements de positionnement du patient, ils ont essayé de détecter les changements de diamètre de la moelle épinière, sans possibilités de distinguer entre un syrinx et une tumeur intra médullaire.

L'ère moderne de l'imagerie a débuté avec la combinaison de la tomographie assistée par ordinateur (CT) et l'utilisation d'agents de contraste hydrosoluble injectés dans l'espace sous arachnoïdien. Avec cette méthode, le contraste s'accumule à l'intérieur du syrinx ce qui fait la différence avec les tumeurs médullaires. Avec l'avènement de l'IRM, méthode non invasive et de meilleure qualité ; devenue actuellement disponible et indispensable; elle fournit des informations complémentaires sur la nature de la syringomyélie, Flux de LCR et ces changements cinétiques provoqués par le rythme cardiaque, qui permet la visualisation des fluides à l'intérieur du syrinx lui-même.

La première grande série de traitement chirurgical était publiée par Peiper en 1931(6). Il avait recueilli 44 cas. Schaeffer a rapporté 50 patients extraits de la littérature un an plus tard(7).

En 1936, les rapports parus ont suggéré l'insertion d'un cathéter dans la cavité pour maintenir la communication entre syrinx et les espaces sous arachnoïdiens. Il s'est avéré que beaucoup de patients traités par myélotomie simple ont ensuite nécessité une deuxième intervention, dans ce qui suit, toutes sortes d'idées et de matériaux ont été suggérées pour maintenir la communication entre syrinx et les espaces sous arachnoïdien. Plus tard, des shunts ont été réalisés entre les cavités de syrinx et les ESA, péritonéale ou pleurale.

Une deuxième ligne de pensée est d'éviter la myélotomie ou toute manœuvre sur la moelle épinière a été initiée par Adelstein en 1938, Il a observé que certains patients présentaient une zone d'arachnoïdite focale ; Quand il a vu que la cavité Centromédullaire s'était effondré au moment où il avait effectué l'ouverture de la dure-mère et la dissection de l'arachnoïde, il ne voyait plus la moindre indication d'une myélotomie pour évacuer le syrinx. Il a fermé la plaie et obtenu des résultats postopératoires satisfaisants pour la première fois sans myélotomie ni évacuation du syrinx. Il avait traité la syringomyélie en améliorant la circulation du LCR.

L'ère moderne de la thérapie a commencé avec Abbé et Coley en 1892 Ils ont décrit un patient qui avait développé une syringomyélie 4 ans après un épisode de méningite. Ils ont perforé le kyste après une hémilaminectomie sans aucune amélioration clinique ; Puis Elsberg et Pousepp, ont adopté ce concept (ponction du kyste et de la myélotomie) pour quelques patients opérés jusqu'à la fin des années 1920. Les premières tentatives chirurgicales sur le foramen magnum, ont été réalisées après 1930, chez des patients atteints de syringomyélie associée à la malformation de Chiari type I ou type II. Russel et Donald, suggéraient en 1935 une décompression du foramen magnum chez les patients atteints de malformation de Chiari II pour améliorer la circulation de LCR sans savoir que Van Houweninge Graftdijk avait déjà effectué une telle opération en 1932. Walter Penfield était le suivant en 1938. Cependant, leurs patients étaient décédés au cours de la procédure. McConnell et Parker, réalisent un traitement chirurgical chez cinq patients, et rapportent les premiers succès chirurgicaux chez deux patients en 1938. Mais le mérite revient à Gardner en 1959, après avoir introduit un concept chirurgical qui consiste à fermer l'Obex par un morceau de muscle.

Enfin Gardner réalise une revue de la littérature et revoit ses 17 premiers patients en 1950, en comparant des taux de la morbi-mortalité plutôt élevée, a conduit Gardner lui-même à proposer une seconde stratégie chirurgicale, dont la ventriculostomie terminale. Il a rapporté des bons résultats dans 10 cas sur 12. Par la suite, cette procédure a été utilisée par d'autres, en particulier chez les patients présentant une progression clinique malgré une intervention sur foramen magnum, cependant, il est vite reconnu que la ventriculostomie terminale à long terme était sans bénéfice pour la majorité des patients (2).

## 1.2.2 Histoire de traitement chirurgicale de la syringomyélie:

Après la première tentative de traitement de la syringomyélie par Johann Conrad Brunner (1653-1727) dès 1700, de nombreuses théories sur l'étiologie et la physiopathologie de syringomyélie ont été avancées, y compris les effets dysgraphiques, néoplasiques, inflammatoires, ischémiques, hématomyéliques, sécrétoires et de transsudations.

À la suite des suggestions de Gull en 1862 et plus tard de Lichtenstein en 1937 selon les quelles le syrinx et l'hydrocéphalie font suite à l'obstruction des foramens de Luschka et de Magendie, L'hypothèse hydrodynamique «marteau d'eau» de Gardner et Angel a été introduite. Comme le canal central de la moelle épinière chez l'homme se ferme normalement progressivement avec l'âge, Gardner a estimé qu'un canal central anormalement patent en raison d'un défaut dysgraphique combiné à une obstruction des formènes de Luschka et Magendie, de moins intermittente combiné à une hydrocéphalie pré ou postnatale crée une hydromyélie, Cette hypothèse a probablement bien résonné avec les hypothèses de Chiari qu'une ectopie amygdalienne étaient le résultat d'une hydrocéphalie prénatale comme mentionné dans ses travaux classiques (8).

Basé sur son propre hypothèse, Gardner a introduit une technique opératoire dans la quelle il réalisa la décompression du foramen magnum (DFM) avec une plastie durale complétée par le colmatage du l'Obex par un morceau de muscle. Cette méthode a longtemps gagné en popularité auprès des neurochirurgiens. Cependant, dans la perspective d'aujourd'hui, il n'est pas clair si l'effet de cette intervention tel que rapporté étaient dus à l'obstruction de l'Obex ou simplement à décompression du foramen magnum. De plus, si l'hypothèse de Gardner était correcte, le traitement le plus approprié et le plus efficace de la syringomyélie peut être une simple dérivation ventriculaire, qui ne correspond toutefois pas à l'expérience de la pratique clinique.

Cependant, l'obstruction des formènes de Luschka et Magendie ainsi que la communication directe du quatrième ventricule avec le canal central pourraient être ni retrouvés que chez quelques patients seulement atteints de syringomyélie ; Conscient des inconvénients de l'hypothèse de Gardner, Williams en 1969 réadapte ce concept et propose son propre hypothèse de dissociation des pressions entre les compartiments crânien et spinal, en mesurant simultanément la pression dans le système intracrânien et la pression intra spinale chez les patients atteints de la malformation de Chiari type I. Cela n'explique pas tous les phénomènes physiopathologiques, et depuis plusieurs travaux ont suivi, les plus importants les travaux de Ball et Doyen en 1972(9), Aboulker en 1979(10), Oldfield en 1994(11) et Greitz en 1999(12).

### 1.2.3 Histoire de la malformation de Chiari type I :

L'évolution de la syringomyélie foraminale dans l'histoire était le plus souvent détaché de l'évolution de la malformation de CHIARI, alors que cette dernière est une condition fréquente pour l'apparition de la première qui a une conséquence dans cette situation précise.

Le lien formel a été établi longtemps après les découvertes le plus souvent autoptiques et sporadiques de l'un et l'autre, et la corrélation cause à effet était rétablie correctement que par la suite.

La première description de la malformation de CHIARI probablement a été rapporté par Theodor Langhans, après des études à Berlin, il a servi dans l'unité de Von Recklinghausen en 1867 ; et en 1872 devient professeur en anatomie pathologie à Bern (Allemagne) Il forme avec SAHLI un physicien et KOCHER un chirurgien un trio scientifique qui réussissait la fondation de la fameuse école médicale à BERN. A cette époque, Langhans décrit une hernie du cerveau postérieur dans le canal cervical, qu'il appelle tumeur pyramidale (8).

En 1881, Langhans publie dans le livre « *ÜberHöhlenbildungim Rückenmark in Folge Blutstauung : À propos de la cavitation dans la moelle épinière à la suite d'une congestion sanguine* » une observation qui concerne la création de cavités dans la moelle épinière à la suite à l'obstruction au flux sanguin et fait de nombreuses observations et hypothèses qui étaient très en avance sur son temps telle qu'une pathologie de Foramen Magnum entraîne la formation d'une Syringomyélie.

Par ces descriptions frappantes, Langhans explique que l'obstruction du foramen magnum par une ectopie amygdalienne pathologique, en supposant que cela entraîne le développement de la syringomyélie contrastant avec un premier segment de la moelle cervicale clairement identifié comme normal. Enfin, Langhans réalise que l'accumulation de liquide dans la moelle épinière pourrait se produire par dilatation du canal central ou en dehors de cette région (8)(13)

.Dans l'évolution historique de la malformation de CHIARI nous nous souviendrions surtout de Hans CHIARI ; la plupart des grands travaux réalisés par Hans CHIARI ont eu lieu alors qu'il était à Prague. Par exemple :

En 1877, le premier à décrire les caractéristiques d'un choriocarcinome.

En 1899 et en conjonction avec l'interniste britannique George BUDD (1808–1882), Chiari a fourni une information clinique et pathologique explication de la thrombose veineuse hépatique le syndrome dit de Budd-Chiari.

En 1883, Chiari a probablement décrit le premier et le seul cas authentique de pneumocéphalie traumatique avant la radiographie. Il a démontré une fistule entre le sinus ethmoïdal et le lobe frontal chez un patient qui décédait par une méningite à la suite d'une rhinorrhée.

Chiari a également apporté des contributions importantes avec ses observations d'adénomes hypophysaires ; en 1912, il développa la voie Transnasale des lésions de l'hypophyse.

En 1888, Chiari remarqua que les syringomyélias communiquées avec le canal central de la moelle épinière. C'était d'abord en 1891 et plus tard en 1896 que Chiari publie ses travaux sur les malformations du cerveau postérieur dans le journal *Deutsche Medizinische Wochenschrift*, et la Malformation de Chiari de type I a été décrite pour la première fois par lui, lors d'une autopsie d'une femme de 17 ans, décédée de la fièvre typhoïde et souffrante d'hydrocéphalie, mais ne présentait «aucun symptôme évoquant une atteinte cérébelleuse ou médullaire». La malformation a été décrite comme un «allongement et divisions médiales des lobes inférieurs du cervelet en forme de cône, qui accompagne la moelle cervicale dans le canal rachidien.

En 1894, Julius ARNOLD (1835-1915) décrit un enfant avec une myélodysplasie, sans hydrocéphalie dont le quatrième ventricule et le cervelet présentent une hernie dans le foramen magnum en ménageant la moelle. Le cas rapporté par ARNOLD était très semblable à la description de CHIARI et appelé malformation Chiari type II ; CHIARI a mis en avant comme étiologie la présence d'une hydrocéphalie chronique, cependant en 1896 il publie le même papier avec la description des différents types de la malformation « II et III » ; ainsi il rattache le degré de la descente des tonsilles sur le plan physiopathologique, non seulement à l'hydrocéphalie mais aussi au délai d'évolution et l'âge du patient (8). En 1907, la malformation de Chiari de type II est renommée « la malformation d'Arnold-Chiari » par Schwalbe et Gredig alors qu'il travaillait dans le laboratoire d'Arnold pour immortaliser ces travaux(13).

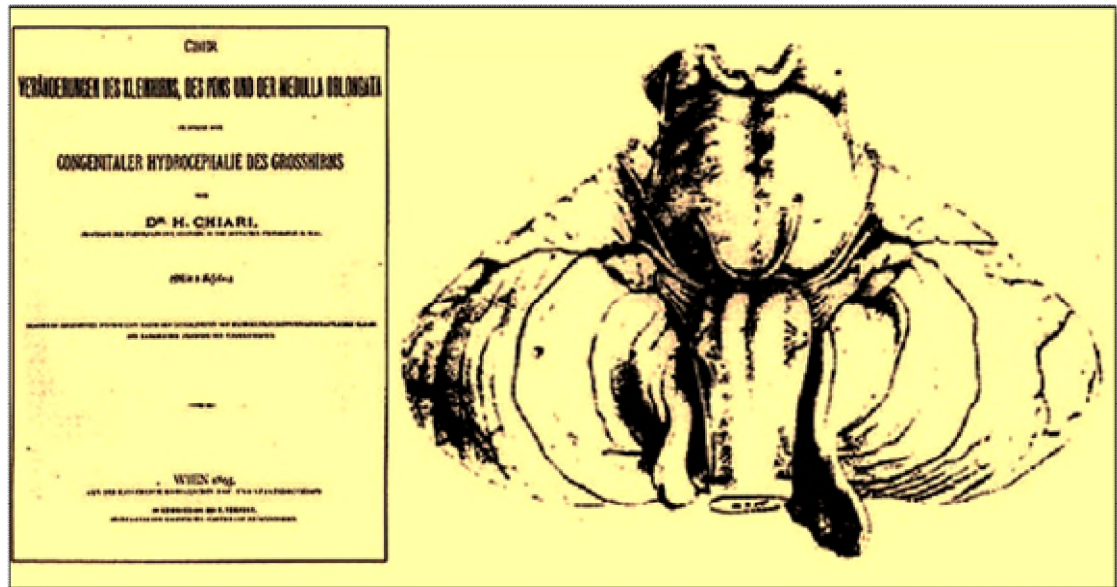
CHIARI décrit un exemple de la malformation la plus grave, type III ; observé chez un patient avec un Spina Bifida cervical, où il existe une absence partielle de la tente de cervelet avec prolapsus du quatrième ventricule et du cervelet dans le canal cervical, associé à une hydromyélie ; la cavité communique avec le quatrième ventricule. Et plus tard, la description de la malformation de type IV de Chiari ne présentait aucun degré d' hernie cérébrale et consistait en une hypoplasie cérébelleuse, que Chiari a également attribuée à l'hydrocéphalie.

En 1896, Chiari décrivit une série de 63 cas supplémentaires d'hydrocéphalie congénitale avec une malformation de type I chez 14 patients et une malformation de type II chez 7 patients.

En 1906 et à la suite des tensions au sein de l'Empire des Habsbourg, Chiari quitte Prague pour se rendre à l'Université de Strasbourg, France, où il a été nommé à la tête du centre d'anatomie

pathologique ; en mai, 1916, après une carrière accomplie, Hans Chiari est décédé des suites d'une infection de la gorge. Cet auteur a publié environ 180 papiers entre les années 1876 et 1916 et a toujours été prudent pour donner l'importance aux découvertes et travaux des autres hommes de science.

Plusieurs années plus tard, en 1935, Russell et Donald, à l'hôpital de London, décrit dix spécimens pathologiques supplémentaires concernant la hernie du cerveau postérieur.



*Figure 1:malformation de Chiari type I telle que dessinée par CHIARI*

**Autres dates importantes** de l'évolution des connaissances concernant cette pathologie au fil du temps :

- 1901, Première description des symptômes neurologiques liés à la malformation de Chiari type I, par Homén.
- 1932 Premières tentatives de traitement chirurgical, par Van Houweninge Graftdijk. L'auteur a effectué une décompression de la fosse cérébrale postérieure en retirant l'os sous-occipital, ouverture de la dure-mère, et excision des amygdales cérébelleuses; malheureusement, tous ses patients sont décédés directement ou tardivement suite à la chirurgie.
- 1935, Russell et Donald suggèrent que l'hydrocéphalie pourrait être secondaire à la déformation de la jonction crânio-cervicales et le traitement pourrait être une décompression du foramen magnum. Ils ont également introduit la notion de la malformation de Chiari dans la littérature anglo-saxonne.
- 1938, McConnell et Parker, décrivent le premier patient adulte atteint de malformation de Chiari type I et hydrocéphalie ; ils utilisaient aussi le terme «Amygdales» pour indiquer le prolapsus de la partie du cervelet. La même année, Aring a rapporté le premier cas de malformation de Chiari type I sans hydrocéphalie.
- 1941, Adams, Schatzki et Scoville réalisaient le premier diagnostic radiologique de la malformation de Chiari type I (CIM); chez un patient avec un bloc au niveau de C3 sur myélographie préopératoire. Les auteurs ont également classé les symptômes de la malformation de Chiari type I en 5 groupes :
  - a) augmentation de la pression intracrânienne.
  - b) paralysie du nerf crânien.
  - c) compression du tronc cérébral.
  - d) compression de la moelle épinière.
  - e) signes cérébelleux
- 1940 détections de la malformation de Chiari type I associée à une impression basilaire, avec réalisation de la première opération dans cette condition.

Du début des années 50 aux années 80, la malformation de Chiari gagne une grande popularité grâce au nombre croissant des rapports et à l'introduction de la tomодensitométrie (TDM) puis de l'imagerie par résonance magnétique (IRM).

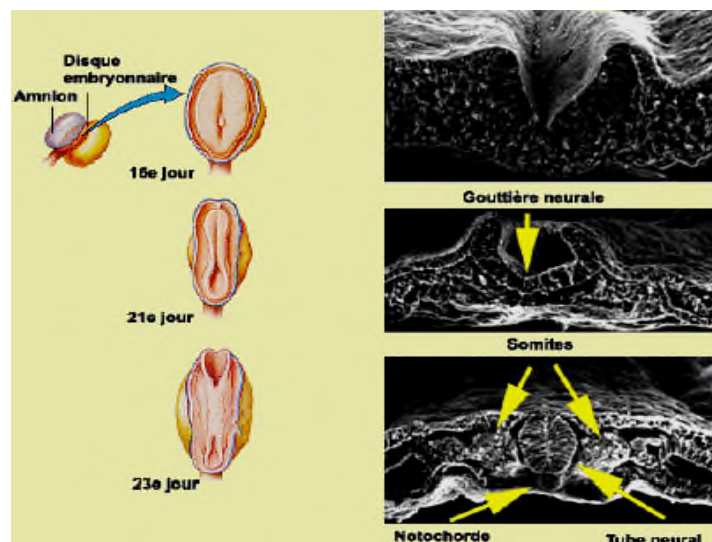


### 1.3 EMBRYOLOGIE :

Classiquement la vie prénatale, scientifiquement et historiquement, est divisée en deux périodes embryonnaires et fœtales. La période embryonnaire comprend les 8 premières semaines de développement, a été subdivisée avec succès en plusieurs étapes basées sur des caractéristiques internes et externes. Morphologique, caractérisées par l'apparition rapide de la plupart des structures nommées du corps. Il est particulièrement intéressant de noter que la grande partie des anomalies congénitales majeures se développent au cours de cette période (Figure 2).

La mise en place du système nerveux se fait environ 3 semaines après sa conception, le cerveau humain n'est qu'une simple couche de cellules aplaties de l'ectoderme appelé *plaque neurale*. On assiste par la suite à la formation d'un sillon qui s'étend de la partie rostrale à la partie caudale de cette plaque. Les parois de ce sillon neural vont ensuite se courber en une *gouttière neurale* dont la fermeture, d'abord en son milieu puis dans sa partie antérieure et postérieure, va former *le tube neural*. Des cellules de la partie dorsale de ce tube deviendront *la crête neurale*, structure à l'origine des neurones du système nerveux périphérique (14).

Le tube neural, entre la 4ème semaine et le 2ème mois du développement embryonnaire est constitué d'un manchon cylindrique constitué de deux couches concentriques : le **neuro-épithélium** borde la **lumière ventriculaire** et la **zone marginale** périphérique au contact des méninges. Après le 2ème mois, la prolifération et la différenciation des cellules dérivées du neuro-épithélium (neuroblastes et cellules gliales) concourent à l'**histogenèse** des différentes zones spécifiques du système nerveux central (15)



(K. Tosney, University of Michigan)

Figure 2: Formation de tube neurale



### 1.3.1 La formation des grandes régions du cerveau :

#### 1.3.1.1 Formation de l'encéphale:

La formation de l'encéphale commence par la subdivision du tube neural en trois vésicules primaires (prosencephale, mésencephale et rhombencéphale), puis en cinq vésicules secondaires (télencéphale, diencéphale, mésencephale, métencéphale et myélocéphale).

En même temps l'ébauche présente une concavité ventrale du fait de l'apparition de deux plis : la **flexion mésencéphalique** et la **flexion cervicale** à la jonction entre le rhombencéphale et la partie caudale du tube neural.

Le renflement le plus rostral, le télencéphale, voit deux bourgeonnements jaillir de sa partie antérieure. Ces deux vésicules télencéphaliques prendront rapidement de l'ampleur pour former les deux hémisphères cérébraux, en s'agrandissant d'abord postérieurement au-dessus du diencéphale, puis sur ses côtés. Une autre paire de vésicules va également bourgeonner sur la surface ventrale de ces hémisphères cérébraux pour donner naissance aux **bulbes olfactifs** et aux autres structures qui contribuent à l'olfaction. Diverses structures émergeront par la suite à partir des parois du télencéphale pendant que la substance blanche reliant ces structures se développe aussi. Les neurones de la paroi du télencéphale prolifèrent et forment trois régions distinctes : **le cortex cérébral, le télencéphale basal et le bulbe olfactif**.

Les axones de ces neurones vont s'allonger progressivement pour communiquer avec les autres parties du système nerveux. Certains constitueront la substance blanche corticale qui part de neurones du cortex où s'y projette, d'autres formeront le corps calleux, et un groupe forme la capsule interne, les axones des neurones moteurs du cortex passeront à travers la capsule interne pour rejoindre les motoneurones de la moelle épinière. L'espace restant entre le télencéphale et le diencéphale donne naissance aux **ventricules cérébraux**. L'espace situé au centre du diencéphale forme le **troisième ventricule**. Le diencéphale se différencie également en deux territoires distincts : **le thalamus et l'hypothalamus**.

De chaque côté du diencéphale se développent aussi deux vésicules secondaires, les vésicules optiques, qui s'allongent et se replient vers l'intérieur pour former les pédoncules et les coupelles optiques qui donneront naissance à la rétine et au nerf optique.

La vésicule mésencéphalique se transforme peu, sa surface dorsale forme le **tectum** et son plancher le **tegmentum**. Durant la différenciation de ces structures, l'espace qui les sépare se rétrécit pour former l'aqueduc de Sylvius qui débouche dans le troisième ventricule rostralement. C'est à travers le mésencéphale que passeront les faisceaux des fibres qui relient le cortex et la moelle.

Le tectum se différencie en deux structures qui reçoivent le nom de colliculus. *Le colliculus supérieur* reçoit directement des informations de l'œil et contrôle les mouvements oculaires alors que *le colliculus inférieur* reçoit les informations provenant des oreilles et constitue un relais important dans les voies auditives.

Le tegmentum est pour sa part une des zones les plus colorées du cerveau. Il contient deux structures impliquées dans le contrôle du mouvement volontaire, la *substance noire* (ou locus Niger) et *le noyau rouge*. D'autres groupes de cellules du mésencéphale projettent leurs axones de manière diffuse dans de vastes régions du cerveau et influencent des fonctions très variées comme la conscience, l'humeur, le plaisir et la douleur.

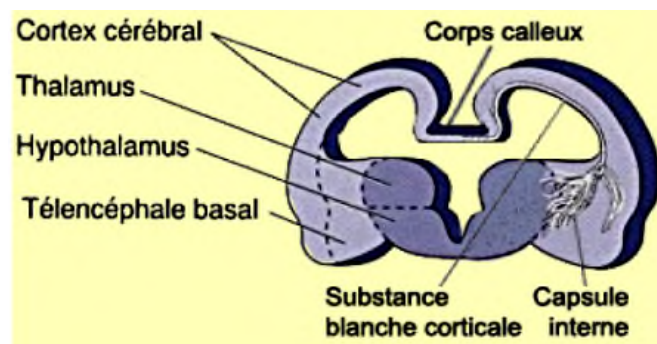
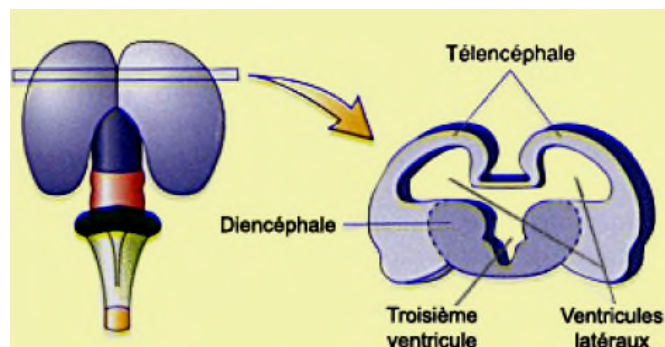
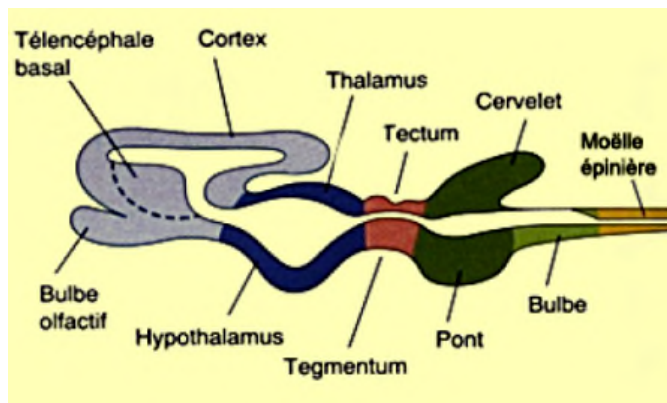
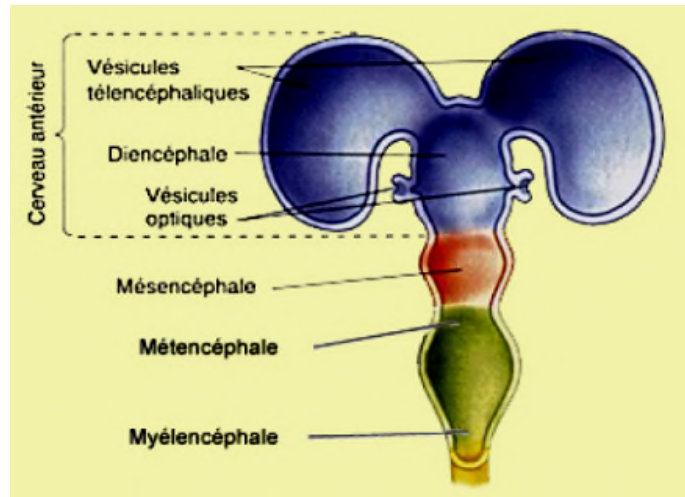
La partie rostrale du cerveau postérieur, le métencéphale, se différencie en deux structures, le cervelet et le pont varole.

#### 1.3.1.2 Formation du Cervelet :

Naît de l'épaississement du tissu qui tapisse les parois latérales du tube neural, les deux masses ainsi formées finissent par fusionner dorsalement pour former le cervelet. Pendant ce temps, un renflement se forme sur la partie ventrale du métencéphale pour former le pont de varole (la protubérance). Cette structure est une voie importante de passage de l'information entre cerveaux, cervelet et moelle épinière.

Des changements dans la partie caudale du cerveau postérieur se produisent, le myélocéphale, avec le renflement des régions ventrales et latérales de cette structure qui donnera naissance au *bulbe* rachidien. Le long de la surface ventrale du bulbe se développeront aussi les deux pyramides bulbaires formées par le passage des faisceaux cortico-spinaux, enfin le canal central, qui persiste au cours de la formation du bulbe, devient le *quatrième ventricule*.

Tout le reste du tube neural situé caudalement par rapport aux cinq grandes vésicules va se transformer en moelle épinière. La différenciation se fait de manière directe par l'épaississement des parois du tube, le diamètre du tube central diminué progressivement et deviendra minuscule et forme *le canal centra* ou *canal épendymaire* (14)



(Bruno Dubuc)

Figure 3: Développement embryonnaire du SNC

### 1.3.1.3 Différenciation et histogenèse de la moelle spinale

La **moelle spinale** correspond à la partie caudale du tube neural au-delà du myélocéphale. Conserve une forme cylindrique régulière creusée par le **canal de l'épendyme**. La paroi est constituée initialement de deux couches:

L'une ventriculaire, **neuro-épithéliale** va donner naissance aux différentes catégories de neurones et de cellules gliales qui vont constituer une couche intermédiaire, la **zone du manteau** borde la lumière du canal et une autre périphérique au contact des méninges, la **zone marginale**. La prolifération cellulaire et les migrations déterminent la formation de zones plus denses en corps cellulaires qui constituent des colonnes sur toute la hauteur de la moelle :

**Lames fondamentales**, épaississements les plus volumineux, sur le versant ventral, correspondent aux futures zones motrices (ventrales ou antérieures) de la moelle ;

**Lames alaires**, moins volumineuses, sur le versant dorsal, correspondent aux futures zones sensibles (dorsales ou postérieures) de la moelle.

La **colonne inter médio-latérale** (entre les deux précédentes) regroupe les corps cellulaires des neurones du système nerveux végétatif. Cette zone est présente dans la région thoracique et lombaire (de C8 à L3) et dans la région sacrée (S2 à S4).

En périphérie, la zone marginale est colonisée progressivement par les prolongements myélinisés de neurones dont les corps cellulaires siègent à distance. Ces fibres myélinisées vont constituer *les cordons médullaires*.

*Au niveau des lames fondamentales* la différenciation débute dès la fin du deuxième mois. Les **neuroblastes**, après un stade bref de cellule arrondie avec un noyau de grande taille au nucléole volumineux, prennent progressivement l'aspect caractéristique de cellules nerveuses avec un cytoplasme riche en réticulum granulaire et en microtubules puis des prolongements cellulaires apparaissent. D'abord au nombre de deux (**neuroblastes bipolaires**) puis l'un de ces prolongements, présentant à son extrémité un cône de croissance, s'allonge rapidement pour donner l'axone tandis que plusieurs prolongements courts et ramifiés, les **dendrites**, se développent autour du corps cellulaire, (**neuroblastes multipolaires**). Ainsi se constituent les **neurones principaux** de la **corne ventrale** (antérieure). Leurs axones prennent un trajet horizontal, traversent la **zone marginale** et se regroupent au niveau de chaque métamère après leur sortie de la moelle spinale pour former la **racine ventrale (antérieure) du nerf spinal**.

À partir du quatrième mois, la croissance du **canal vertébral** se poursuit, tandis que celle de la moelle stagne de telle sorte qu'au niveau de son extrémité caudale le **cône terminal** se situe au niveau de L2. Les **racines sous-jacentes cheminent dans le canal vertébral** depuis ce niveau jusqu'à leur sortie du canal vertébral formant les racines de la **queue de cheval**.

*Au niveau des lames alaires* : la différenciation est plus tardive et les cellules multipolaires sont de plus petite taille. Les corps cellulaires et leurs dendrites constituent la **corne dorsale** (postérieure). Ces **neurones** sont en contact avec les terminaisons des **prolongements centripètes** des **cellules en T** des **ganglions spinaux**. Leurs axones présentent un trajet horizontal, **traversent la ligne médiane** et prennent un trajet ascendant dans le **cordons latéral controlatéral**. Les axones des neurones situés à la base de la corne dorsale se regroupent pour constituer les **tractus spino-cérébelleux** situés en périphérie du **cordons latéral** (chargées de la sensibilité proprioceptive inconsciente). Les axones des neurones situés au niveau de la tête de la corne dorsale se regroupent pour former les **tractus spinothalamiques** situés en dedans des précédents (chargées de la sensibilité périphérique et tact nociceptif)(16)

#### 1.3.1.4 Différenciation et histogenèse du myélocéphale

Au niveau du **myélocéphale**, la répartition topographique de la substance grise et de la substance blanche présente des similitudes avec celle décrite pour la moelle spinale mais il intervient un élargissement et un étalement du tube neural avec un **amincissement du toit**. Concernant la substance grise, il se produit d'une part une **migration** de certains contingents cellulaires, d'autre part une **fragmentation** déterminée par le passage de nombreuses fibres nerveuses ascendantes, descendantes et transversales. L'ensemble de ces modifications contribue à la formation de **la moelle allongée** (15).

#### 1.3.1.5 Différenciation et histogenèse La dure-mère :

La **dure-mère** est d'origine mésodermique.

*Au niveau du crâne*, la membrane forme l'endopérioste en tapissant la face interne des os plats de la voûte du crâne sans interposition d'un autre tissu ; au troisième mois du développement, **des septa** se forme par des replis profonds et séparent les différentes parties du cerveau la faux du cerveau entre les hémisphères cérébraux, la faux de cervelet entre les hémisphères cérébelleux, **la tente du cervelet** sépare le cerveau et cervelet et entoure le mésencéphale. au niveau des duplications se forme les sinus veineux.

*Au niveau du canal vertébral*, la dure-mère reste séparée du périoste par l'espace épidual garni avec des tissus adipeux. Elle pénètre au niveau de chaque métamère dans le foramen intervertébral autour des racines rachidiennes, du ganglion spinal et du segment proximal du nerf

spinal. Au-dessous du niveau L2, elle constitue un fourreau qui contient l'ensemble des racines rachidiennes de la région caudale (queue de cheval) (15).

#### 1.3.1.6 Développement embryologique de la jonction crânio-cervicale :

Le développement vertébral a été expliqué par Sensenig (1957) comme comprenant trois stades chevauchés, qui incorporaient en outre des éléments osseux dans la région occipitale qui fusionnent tôt pour former le basi-occiput et l'exocciput,

La première étape se produit vers la quatrième semaine de gestation et met en évidence la maturation de la notochorde. La deuxième étape se produit vers la cinquième et sixième semaine de gestation. Il met en évidence la prolifération et la migration intenses des cellules sclérotomiques vers la notochorde, la formation de mésenchyme péri-notochordien et les sclérotomes, l'expansion et la structuration de la crête neurale et la formation du nerf spinal. La troisième étape et la dernière étape commence vers le milieu de la sixième semaine, lorsque les ossifications ont lieu (17).

#### 1.3.1.7 Sclérotogenèse et développement des vertèbres

Vers la fin de la quatrième semaine de gestation, la notochorde induit une migration ventro-médiale des cellules mésenchymateuses à partir du mésoderme paraxial condensé dérivants des somites, qui encercle la notochorde pour devenir les *sclérotomes primaires*. Ces sclérotomes sont grossièrement segmentés en suivant le schéma de la segmentation des somites respectifs. Avec la re-segmentation des sclérotomes primaires, les cellules sclérotomiques d'origines somitales différentes, se regroupent pour former des *sclérotomes secondaires* avec un schéma similaire à celui des vertèbres finales (Sensenig, 1957). Ces phénomènes se produisent tous dans une direction crânio-caudale. Par conséquent, la différenciation vertébrale dans les régions occipitales et cervicales précède le développement caudal.

Parallèlement aux restructurations sclérotomiques, une sous-population cellulaire dense qui dérive des sclérotomes, migre en dorso-latérale autour du tube neural, entre les nerfs rachidiens et les ganglions pour établir les primordiums mésenchymateux de l'arc vertébral. La chondrification éventuelle du primordium mésenchymateux de chaque vertèbre donne naissance à la structure de base de la *vertèbre précoce*, qui comprend un centre cartilagineux (le futur corps vertébral) et un arc neural autour du tube neural (future lames, processus transverse et épineux). Il est crucial que les sclérotomes primaires au-dessus et au-dessous de la vertèbre C2 adoptent différents modèles de réarrangement afin de répondre aux exigences anatomiques et fonctionnelles de la jonction crânio-vertébrale.



### 1.3.1.8 Développement proprement dit de la jonction crânio-cervicale

La migration ventro-médiale des cellules sclérotomiques des somites 1 à 4 vers la notocorde céphalique donne naissance aux **sclérotomes occipitaux primaires 1-4** (O1-4).

Les radicules nerveuses hypoglossales évoluent latéralement entre les arcs hypochordaux des sclérotomes occipitaux et le nerf spinal C1 donc entre les arcs hypochordaux d'O4 et le sclérotome 5 (S5 ou premier sclérotome cervical).

Initialement, les sclérotomes occipitaux 1-3 se rejoignent pour former la partie principale du **basiocciput mésenchymateux**. Dans un embryon de 9 mm de longueur (approximativement correspond à la cinquième semaine de gestation), les arcs hypochordaux d'O4 (proatlas) et S5 (atlas) sont distincts dans la jonction crânio-vertébrale. La notochorde se déplace dorsalement vers les arcs hypochordaux. L'hybride rostral O1-3 et O4 s'associent dans un embryon de 9 à 11 mm qui correspond à la sixième semaine de gestation, pour former un hybride mésenchymateux O1-O4 entourant l'extrémité céphalique de la notochorde. Cet hybride mésenchymateux est appelé cartilage chordal après que la chondrification se produit plus tard dans la gestation. L'arc hypochordal d'O2 est petit, disparaît médialement et fusionne latéralement avec l'arc hypochordal d'O3. Les extensions dorsolatérales des arcs hypochordaux d'O2-O4 créent les masses latérales de l'os occipital (18).

Une nouvelle extension dorsale de ces masses contribue au développement de l'exo-occiput, la partie de l'exo-occiput rostral jusqu'au nerf et au canal hypoglosse est formée à partir d'O3 et la partie caudale est formée à partir d'O4. Enfin les masses latérales de S3 et S4 fusionnent pour créer un seul exo-occiput ventral et dorsal vers le canal hypoglosse. Les cellules sclérotomiques lâchement emballées entre les arcs hypochordaux du proatlas et de l'atlas, correspondant au centre du sclérotome primaire 5, contribuent à la formation des condyles occipitaux latéralement et à la pointe du processus odontoïde. L'arc hypochordal d'O3 dégénère à l'exception de ses projections latérales, qui sont exagérées avec l'arc hypochordal d'O2, contribuent à la formation de l'exo-occiput.

À cinq semaines de gestation, l'arc hypochordal d'O3 est plus marqué latéralement au-dessus et en avant de l'arc hypochordal d'O4. Une séparation osseuse à l'intérieur du canal hypoglosse est formée par le reste médial de l'arc hypochordal d'O3, et la partie médiane de l'arc hypochordal d'O4 reste une masse continue à travers la ligne médiane qui commence à fusionner avec le reste du basiocciput rostralement pendant le stade mésenchymateux. Après la chondrification, sa fusion forme le basion (19).

L'arc hypochordal de S5 forme l'arc antérieur de l'atlas et disparaît entre les régions peu serrées des sclérotomes S5 et S6. La masse latérale de S5 (C1) englobe le processus odontoïde et forme l'arc antérieur de l'atlas, tandis que la masse latérale de S6 forme son arc postérieur (17).

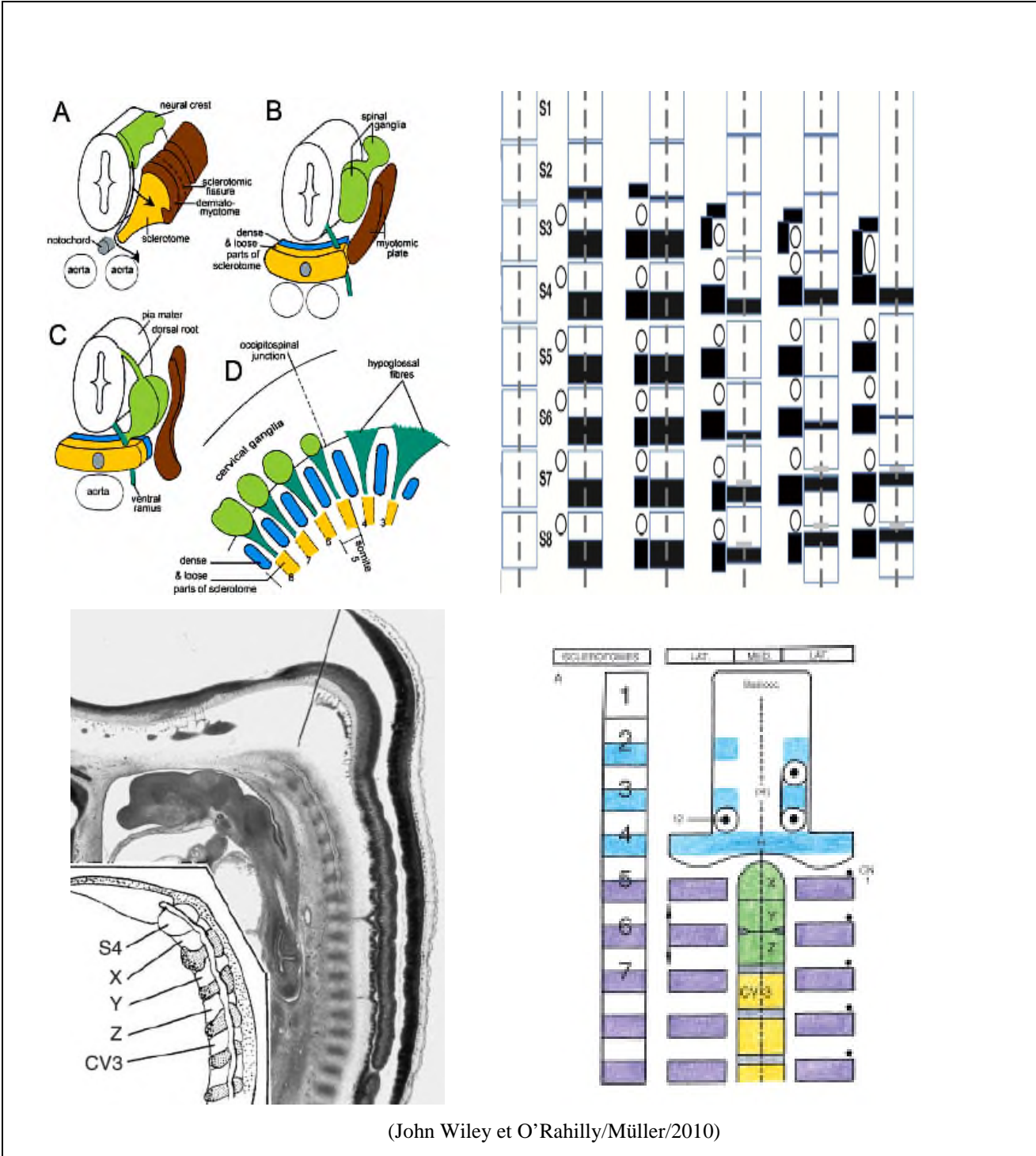


Figure 4: Segmentation embryologique de jonction crânio-cervicale



## 1.4 ANATOMIE DESCRIPTIVE:

Dans notre étude consacrée à la syringomyélie foraminale, dont le processus pathologique est rattaché aux troubles hydrodynamiques du LCR provoqué par un obstacle situé au niveau de la jonction crânio-cervicale ; l'étude anatomique se concentre sur les éléments anatomiques de foramen magnum surtout et à l'étude de la moelle épinière.

La jonction crânio-cervicale s'étend de 1/3 inférieur de la Fosse Cérébrale Postérieure jusqu'à l'axis « C2 » centré par le foramen magnum (20). Les structures impliquées dans les lésions du foramen magnum comprennent le crâne inférieur avec le Basiocciput « C0 », atlas « C1 » et axis « C2 », le tronc cérébral et la moelle épinière rostrale, l'artère vertébrale et ses branches, les veines et les sinus durs situés dans la jonction crânio-vertébrale, les ligaments et les muscles unissant l'atlas, l'axe et l'os occipital(21).

Le foramen magnum est le plus souvent abordé postérieurement à travers la région sous-occipitale et cervicale supérieure ou antérieurement, soit par les cavités nasales et buccales, soit à travers le pharynx ou l'os maxillaire(21).

L'approche de la fosse postérieure nécessite une compréhension des relations de ces différents éléments anatomiques et leurs rapports qui constituent plutôt un concentré anatomique qu'une anatomie simple ; tous s'imbriquent dans une enceinte étroite par rapport au nombre et au volume des structures anatomiques hautement fonctionnelles et les plus complexes du Système Nerveux Central (20).

### 1.4.1 La Moelle Epiniere:

La moelle épinière fait suite au bulbe rachidien, elle descend dans le canal rachidien jusqu'au niveau de la première ou deuxième vertèbre lombaire (L1-L2). Les racines lombaires et sacrées occupent le canal rachidien lombo-sacré et forment les racines de la queue de cheval.

C'est la partie la plus primitive du système nerveux. Macroscopiquement à un aspect d'un cordon blanchâtre de 42 à 45 cm de long et un diamètre d'environ de 1 cm de, enveloppé par les méninges et traversée par les voies de la motricité (descendantes) et de la sensibilité (ascendantes). Située dans le canal rachidien qu'est limité en avant par le corps vertébral et les disques intervertébraux, latéralement par les pédicules et en arrière par les deux **lames** vertébrales. Ces lames s'unissent pour former l'apophyse épineuse (22).

La substance grise est centrale, les cornes antérieures sont motrices et les cornes postérieures sont sensibles. Les faisceaux ascendants et descendants sont périphériques ; c'est au niveau de la corne antérieure que les fibres corticospinales s'articulent avec le système nerveux périphérique (SNP) moteur (motoneurone antérieur). Les racines spinales émergent de la moelle épinière, les

racines antérieures (motrices) et les racines postérieures (sensitives) fusionnent pour former les nerfs spinaux qui sortent du canal rachidien par les foramens intervertébraux ou trous de conjugaison(23).

En haut, elle fait suite à la moelle allongée (bulbe rachidien) au-dessus de la première paire des racines cervicales. En bas elle se termine par le cône terminal puis se prolonge par le filum terminal. La dure-mère se réfléchit au niveau de la deuxième vertèbre sacrée et le filum se prolonge alors par le ligament coccygien qui s'insère sur le coccyx. ; La moelle épinière présente une segmentation bien systématisée avec: 8 segments cervicaux de C1 à C8, 12 segments thoraciques de D1 à D12, 5 segments lombaires de L1 à L5, 5 segments sacrés de S1 à S5 et un segment coccygien. Elle présente deux renflements correspondent aux segments de moelle destinée l'innervation des membres supérieurs et inférieurs respectivement : le renflement cervical de C5 à D1 répond aux vertèbres C3 à D2 et le renflement lombaire de D10 à L4 répond aux vertèbres D10 à L1.(22). Il existe autant de vertèbres que de segments médullaires, la croissance du rachis est plus importante que celle de la moelle, nommée la croissance différentielle. De ce fait chez l'adulte le cône terminal de la moelle épinière se situe à hauteur des vertèbres L1 ou L2. Cette croissance différentielle modifie les rapports entre l'origine des racines et leur trou de conjugaison. Les racines cervicales sortent horizontalement par le trou de conjugaison qui est à leur hauteur. Alors que les racines ont un trajet oblique vers le bas pour rejoindre le trou de conjugaison qui leur correspond au niveau lombaire et sacré. Le seul rapport de la dure mère rachidienne avec la moelle épinière se fait par l'intermédiaire du ligament dentelé. Lorsque le ligament dentelé n'est pas adhérent à la dure mère, laisse des fenêtres latéralement d'où s'échappent les racines. Le ligament dentelé amarre la pie-mère par son bord interne et s'attache à la face interne de la dure-mère rachidienne par les sommets de ses dentelures. Il se constitue d'une paire de 20 à 21 extensions constituées d'arachnoïde et de pie-mère cerclant une attache collagénique de forme triangulaire à base médiale et à sommet latéral. Il a une topographie séparant les racines ventrales des racines dorsales. La première attache se place entre le segment V4 intracrânien de l'artère vertébrale en avant et le nerf hypoglosse (XII) en arrière. Au niveau cervical, entre les myéломères C1 et C5, il pré croise la racine spinale du nerf accessoire de XI qui chemine entre ce dernier et les racines dorsales des 5 premiers nerfs rachidiens cervicaux. L'extrémité de ces digitations comprend deux apex qui mesurent 1 mm de longueurs ancrés latéralement qui sont robustes et très proéminents dans la région cervicale et dans la région thoracique haute, puis devient plus discret en descendant vers le pôle caudal. La dernière digitation sépare la dernière thoracique (dorsale) de la première racine lombaire avec une fusion de la portion inférieure du ligament sur la pie mère à l'intérieur du filum terminal (24).

### **Les principaux faisceaux médullaires:**

**Faisceaux corticospinale :** Le faisceau pyramidal croisé ou tractus corticospinale croisé (contiens 80 à 85 % des fibres) se situe grossièrement en arrière du plan du ligament dentelé dans le cordon médullaire latéral. Le tractus corticospinale direct ou faisceau pyramidal direct se place au fond du sillon ventral de la moelle épinière. Ces 2 faisceaux atteignent les motoneurons alpha organisés en 4 colonnes de substance grise de la couche IX de Rexed placée à l'extrémité de la corne ventrale médullaire d'allure trapue et festonnée. Ces colonnes ont une somatotopie motrice bien précise (Figure 5).

**Faisceaux spinothalamique :** dans le segment ventrolatéral de la moelle épinière se placent les faisceaux spinothalamiques ventral et dorsal ; véhiculant respectivement les sensations thermiques, douloureuses, tactiles diffuses et grossières « Protopathique » et les sensations douloureuses précises. Enfin les cordons postérieurs sont constitués par le faisceau cunéiforme ou faisceau de Burdach transportant la sensibilité épicrotique du membre supérieur et du thorax pour sa partie la plus médiale, et le faisceau gracile ou faisceau de Goll véhiculant la sensibilité épicrotique de l'abdomen et du membre inférieur pour son extrémité la plus médiale (25).

### **Vascularisation de la moelle**

La vascularisation médullaire n'est pas segmentaire mais territoriale. L'axe médullaire artériel constitué longitudinalement par 3 artères principales (Figure 6) :

Au niveau de la face ventrale, chemine l'artère spinale antérieure ou ventrale qui née de la portion intracrânienne de quatrième segment de l'artère vertébrale « V4 » tout comme les deux artères spinales postérieures ou dorsales. L'artère spinale antérieure est tortueuse et parfois double, puis pénètre dans la dure-mère dans l'aisselle ou l'épaule de la première racine rachidienne « C1 » et suit les radicelles contrairement aux veines avalvulées qui perforent la dure mère entre 2 racines (et donc ne la suivent pas). L'artère spinale ventrale se place à la superficie du sillon ventral ou fissure médiane antérieure et présente des irrégularités de calibre tout au long de son trajet ; elle se dilate au niveau du renflement cervical. Le système spinal ventral a pour traits dominants l'inégalité des afférences et la variabilité du débit artériel dans les différentes régions (26).

Le système artériel spinal dorsal est alimenté par une vingtaine d'artères grêles réunies par les deux artères spinales dorsales, échangeant ainsi de nombreuses anastomoses. Ces artères spinales postérieures sont des artères piales nées de l'artère vertébrale sur son segment V4 intracrânien ou parfois de l'artère cérébelleuse postérieur et inférieure (PICA) en suivant le niveau de naissance de cette dernière.

Le renflement cervical bénéficie d'un apport artériel riche par l'artère cervicale profonde, branche du tronc cervico-intercostal, lui-même issu de l'artère sous Clavière gagne l'axe spinal

antérieur. Il en est de même pour l'artère du renflement cervical ou artère de Lazorthes correspondant le plus souvent à la première artère intercostale postérieure, originaire de l'aorte thoracique descendante. La portion du territoire étendu entre C4 et D4 est fonctionnellement active car la moelle est à ce niveau richement irriguée même en cas de chute de débit sanguin.

L'étage thoracique est doté d'une vascularisation très précaire ; en effet, seule l'artère radiculo-médullaire gagne l'axe spinal antérieur. Le réseau thoracique moyen intercalé entre les deux renflements est toujours grêle et c'est à ce niveau que le régime circulatoire est le plus bas

Enfin, la trophicité du renflement lombaire fait appel à une artère dite artère d'Adamkiewicz (Figure 9) ou artère du renflement lombaire qui naît dans 77 % à gauche et entre D9 et L2 et dans 44 % des situations entre D9 et D11. À son origine, son diamètre est 1,89 mm et cette artère va croiser le complexe ganglion rachidien et la racine ventrale.

Elle constitue la seule afférence dans près de 50 % des cas mais peut s'accompagner d'une seconde artère qui la renforce lorsqu'elle est de situation basse. Ce second vaisseau est toujours plus grêle que l'artère d'Adamkiewicz (26).

C'est au niveau du renflement lombaire que le régime circulatoire est aussi plus élevé; mais ce territoire artériel, hautement fonctionnel, est aussi le plus menacé lors des désordres circulatoires. Sa vulnérabilité tient à deux raisons essentielles : son organisation entièrement tributaire d'une afférence primordiale ; sa situation en position rostrale critique lorsqu'une réduction du débit artériel affecte l'ensemble du système vasculaire.

Le filum terminal est pourvu d'une artère «Artère du filum terminale» qui naît de la terminaison de l'axe spinal ventral, soit par trifurcation, soit de la partie proximale d'une des deux branches de l'anse anastomotique du cône. Son calibre va diminuer rapidement. Aucune vascularisation artérielle n'est notée à la face dorsale du filum terminal. La veine satellite chemine en avant du filum terminale (22) (26).

Les artères radiculo-médullaires plongent à travers la dure-mère de façon perpendiculaire, parcourent les nerfs rachidiens et rejoignent les 3 axes artériels longitudinaux précédents en décrivant une courbe à concavité inférieure; ces artères sont plus nombreuses à la face dorsale de la moelle (entre 11 à 16) qu'à la face ventrale (entre 2 à 14) et plus fréquentes à droite qu'à gauche sur la face ventrale. Les artères radiculo-piales se terminent dans les anastomoses longitudinales (27).

La vascularisation veineuse n'est pas superposable à la vascularisation artérielle. Le système médullaire veineux est un courant à basse pression, constitué par des veines spinales ventrales et dorsales qui peuvent parfois se dédoubler. Il s'agit d'un réseau avalvulé qui traverse la pachyméninge en biseau ou en chicane. La veine spinale antérieure est située dans le sillon antérieur

sous l'artère et donc dans l'espace sous piale contrairement à la veine spinale postérieure qui est située dans les espaces sous arachnoïdiens(27).

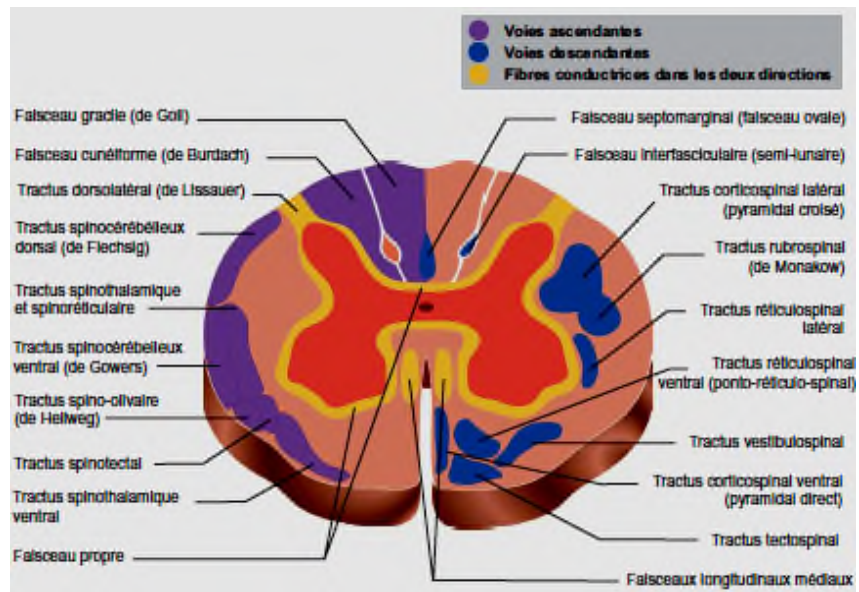


Figure 5: Systématisation des voies longues dans la moelle épinière

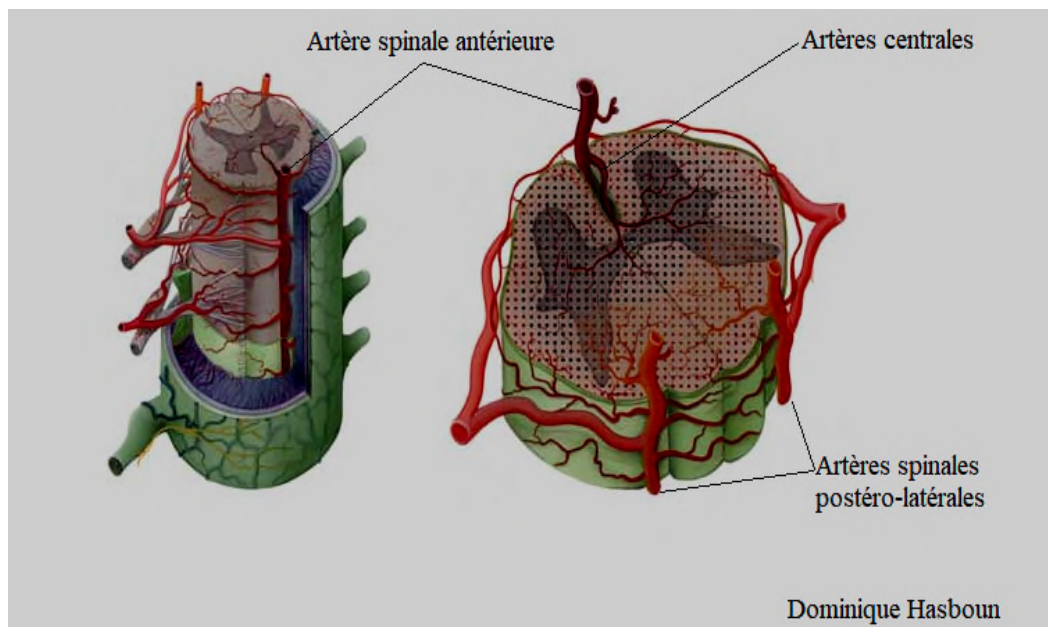


Figure 6: Vascularisation de la moelle épinière

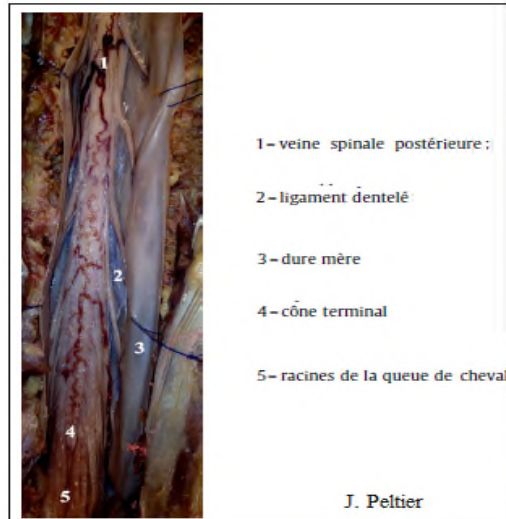


Figure 7: vue postérieure de la moelle épinière

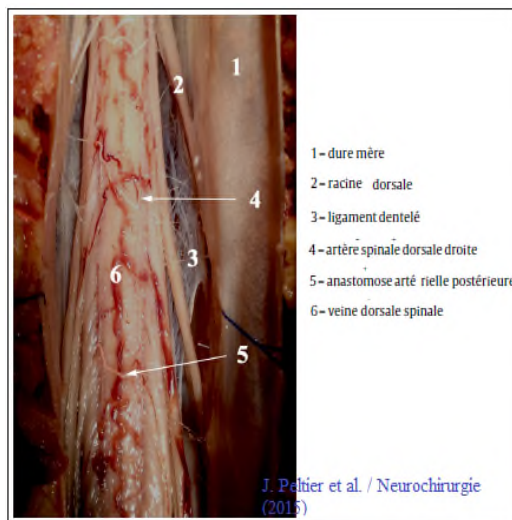


Figure 8: vue antérieure de la moelle épinière

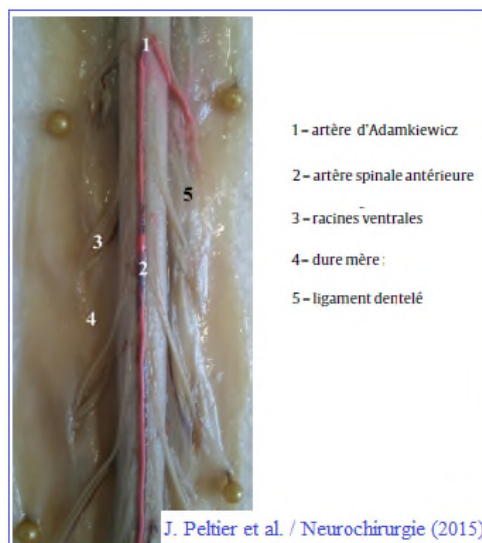


Figure 9: Artère d'Adamkiewicz et Artère spinale antérieure



## 1.4.2 Le Tronc Cerebrale

Le tronc cérébral est la partie la plus primitive du cerveau des mammifères. Il sert à la transmission des informations ; il est aussi le lieu de la régulation des fonctions vitales. Situé au-dessous des hémisphères et relativement petit. Constitue de trois parties.

***Le mésencéphale:*** situé juste au-dessous du diencephale, donne passage en avant aux faisceaux de connexion entre les différents systèmes sensoriels et moteurs ; en arrière, se trouve les *tubercules quadrijumeaux* qui sont des relais visuels et auditifs. *Le noyau rouge*, situé dans le mésencéphale, joue également un rôle dans la fonction motrice (système extrapyramidal). Enfin, la partie haute de la formation réticulée se situe dans cette partie de tronc cérébral.

***La protubérance ou pont de Varole :*** passe en pont en avant du quatrième ventricule ; elle contient des faisceaux et des noyaux, une partie de la substance réticulée et beaucoup de noyaux des nerfs crâniens, dont les noyaux vestibulaires.

***Le bulbe rachidien:*** ou la moelle allongée est une zone de transition avec la moelle épinière. C'est là que la plus grande partie du faisceau pyramidal (80% à 85%) croise la ligne médiane « décussation motrice » et même le faisceau spinothalamique « décussation sensitive ». Il contient des noyaux des nerfs crâniens et des noyaux importants pour le contrôle autonome viscéral parasympathique.

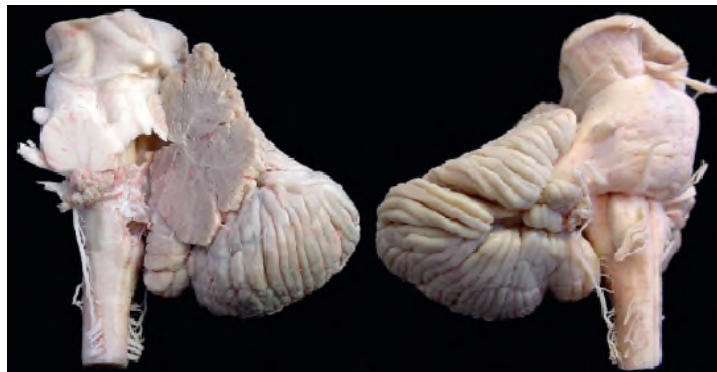***La formation réticulée*** est une structure très allongée, allant du mésencéphale au bulbe; c'est une zone étendue de substance grise disposée en mailles, avec quelques noyaux distincts. C'est un *centre de régulation de l'activité de l'ensemble du système nerveux central (SNC) telle que les mouvements, état de conscience, veille et sommeil (28).*

### 1.4.3 Le Cervelet

Le cervelet est situé au niveau de la fosse cérébrale postérieure, juste en arrière du tronc cérébral auquel il est relié par trois paires de pédoncules cérébelleux. Il ferme en arrière la cavité du quatrième ventricule. Sa face supérieure est recouverte par la tente du cervelet. Sa convexité épouse la concavité de la fosse cérébrale postérieure.

On lui distingue trois parties principales : *le vermis*: médian, de part et d'autre duquel se déploie les *deux hémisphères cérébelleux*; Ceux-ci sont séparés en arrière au niveau de la fissure inter hémisphérique par la faux du cervelet (très courte) qui s'insère à la face inférieure de la tente et sur la crête occipitale interne.

Comme le cerveau, le cervelet est recouvert sur toute sa surface de substance grise (cortex) qui lui donne son aspect externe grisâtre. La surface du cervelet est complètement plissée avec un aspect lamellé qui augmente considérablement la surface corticale. On distingue des sillons principaux, profonds (fissure horizontale, fissure primaire, fissure secondaire, fissure postéro-latérale) qui délimitent les lobes, et des sillons secondaires qui délimitent les lobules (23).



On lui décrit trois lobes :

Le lobe *flocculo-nodulaire* est situé au-dessus de la fissure postéro-latérale. Le lobe antérieur est situé en avant de la fissure primaire en haut et en avant de la fissure secondaire en bas. Le lobe postérieur est situé entre la fissure primaire en haut et la fissure secondaire en bas.

On lui décrit trois faces (supérieures, antérieures et postéro-inférieure). La face supérieure est composée de deux plans répartis de chaque côté du vermis. Elle répond en haut à la tente du cervelet. La face antérieure répond en avant au tronc cérébral (toit du quatrième ventricule) et à la dure-mère de la face postérieure des rochers. La face postéro-inférieure répond à la dure-mère de la concavité interne de l'os occipital (29).



#### **1.4.4 La Grande Citerne:**

Se situe sous le vermis, derrière la partie inférieure du bulbe rachidien et la partie supérieure de la moelle épinière, juste en regard de la jonction bulbo-médullaire.

Sa paroi postérieure est formée par une membrane arachnoïdienne épousant la forme de la dure mère tapissant la face interne de l'os occipitale dans sa partie inférieure. Cette arachnoïde caractériser par un aspect trabeculé, qui s'étendant depuis les amygdales cérébelleuses (tonsilles) jusqu'à la moelle épinière a la marge du Foramen Magnum (30).

Supérieurement, la grande citerne est projetée en antérieur et en postérieur de la partie inférieure de vermis, et débouche en avant dans la fissure cérébello-bulbaire.

La membrane arachnoïdienne se reflète au tour de la faux de cervelet et si cette dernière est petite ou absente, un prolongement de l'arachnoïde vient diviser la grande citerne en deux compartiments sagittale.

Inférieurement la grande citerne communique avec la citerne vertébrale postérieure, a ce niveau l'espace sous arachnoïdien laisse passage à l'artère cérébelleuse postérieure et inférieure (PICA), qui décrit une boucle caractéristique à ce niveau avant de donner naissance à deux collatérales ascendantes, une latérale destiné à la partie inférieure de l'hémisphère cérébelleuse et une médiane destinée au vermis (30).

## 1.4.5 Anatomie chirurgicale du Foramen Magnum:

### 1.4.5.1 L'étui osseux:

Les structures osseuses qui doivent être considérées dans la planification d'une approche de la région du foramen magnum en particulier via un abord postérieur sont : l'os occipital dans son écaille, l'arc postérieur de l'atlas et l'axis.

***Le foramen magnum*** : L'ouverture foraminale est de forme ovale, large en arrière qu'en avant. La partie postérieure (plus large) laisse passage à la moelle allongée, et la partie antérieure plus étroite se trouve au-dessus du processus de la dent de l'axis « os odontoïde ». L'os occipital est divisé en deux parties, partie située au-dessus et derrière le foramen magnum, une partie basale située devant le foramen magnum, et une paire de condyles situés latéralement au foramen magnum unissant ces deux parties de pareil d'autres.

La partie squameuse « écaille occipital » est une plaque à concavité interne. Ses marges supérieures s'articulent avec les os pariétaux au niveau des sutures lambdoïdes et ses marges inférieures s'articulent avec la partie mastoïdienne des os temporaux « sutures occipito-mastoïdiennes ». La surface convexe externe a plusieurs saillies sur lesquelles prennent attache les muscles du cou. La plus grande proéminence est la protubérance occipitale externe « POE », est située à la partie centrale de la surface externe. L'inion est situé en moyenne 1 cm en dessous du sommet de la protubérance occipitale interne « POI » et de bord inférieur de la confluence des sinus dit « Torcular ou pressoir d'Hérophile » (21):

Deux arêtes parallèles rayonnent latéralement de la protubérance :

La ligne nucale haute, c'est la crête supérieure et plus fine,

La ligne nucale supérieure, de situation inférieure est la plus saillante.

La zone située entre les lignes nucales est rugueuse et irrégulière et sert d'attache aux nombreux muscles de cou postérieur.

Les lignes nucales inférieures s'étendent latéralement à partir du milieu de la crête occipitale externe.

Une crête verticale dite « crête occipitale externe », descend de la protubérance occipitale externe jusqu'au point médian du bord postérieur du foramen magnum.

La surface interne de la partie squameuse est concave et présente une proéminence qui forme la protubérance occipitale interne, elle est divisée en quatre fosses inégales par les crêtes répondants aux empreintes des sinus veineux, ces crêtes prennent comme point de départ-la POI (Figure 10).

Deux fossettes supérieures concaves adapter à la convexité des pôles occipitaux délimités par la crête répondant au sinus sagittal supérieur qui s'étend vers le haut, à partir de la protubérance interne et deux crêtes saillantes descendants de la protubérance vers le golf de la jugulaire. Le sulcus du sinus transverse droit est généralement plus grand que celui de gauche. Les deux fosses inférieures épousent les contours des hémisphères cérébelleux. La crête occipitale interne se bifurque au-dessus du foramen magnum puis s'étendent de chaque côté de son bord postérieur. Une dépression entre ces deux éléments de la bifurcation forme la fosse vermienne (Figure 11), occupée par la partie inférieure du vermis. La faux de cervelet, formé par un dédoublement de la dure mère est attaché le long de la crête occipitale interne.

La partie basilaire de l'os occipital, est une épaisse plaque d'os quadrangulaire qui forme la partie inférieure de Clivus. Se prolonge vers l'avant et vers le haut, à un angle d'environ 45 ° de FM. Il rejoint l'os sphénoïdale au niveau de la synchondrose sphéno-occipitale, juste en dessous du dorsum sellae. La surface supérieure du Clivus est concave d'un côté à l'autre et est séparée de chaque côté de la partie pétreuse de l'os temporal par la fissure pétroclivale. Cette fissure abrite le sinus pétreux inférieur sur sa surface supérieure qui se termine en arrière pour se jeter dans foramen jugulaire. (21).

Les parties latérales ou condyliennes situées sur les côtés du foramen magnum, s'articulent avec l'atlas. Ces condyles sont situés latéralement à la moitié antérieure du foramen magnum. Ils sont de forme ovale, convexe vers le bas, leurs longs axes sont dirigés vers l'avant et vers la ligne médiane. Sur le côté médial de chaque condyle existe un tubercule qui attache le ligament alaire au processus de la dent de l'axis.

Le canal hypoglosse, (abrite le nerf hypoglosse), est situé au-dessus du condyle ; se diriger vers l'avant et latéralement depuis la fosse cérébrale postérieure. Il peut être partiellement ou complètement se diviser par un septum osseux. La fosse condylienne, est une dépression située sur la surface externe derrière le condyle, est souvent perforée pour former le canal condylien postérieur à travers lequel une veine émissaire relie le plexus veineux vertébral au sinus sigmoïde. Peut-être absents ou incomplètement perforés.

Le processus jugulaire, est une plaque d'os quadrilatère, s'étend latéralement à partir de la moitié postérieure du condyle pour former le bord postérieur du foramen jugulaire. Il sert de pont entre les parties condyliennes et l'écaille occipitale. Le processus jugulaire s'articule latéralement avec la surface jugulaire de l'os temporal.

Sur la surface intracrânienne de la partie condylienne, existe une saillie ovale « le tubercule jugulaire » se situe juste au-dessus du canal hypoglosse en dedans de la partie inférieure de la fissure pétroclivale. La partie caudale du tubercule présente souvent un sillon peu profond au-dessus duquel le nerf glossopharyngien, vague et accessoire se loges. La rainure du sinus sigmoïde se courbe en dedans et en arrière autour d'un processus en forme de crochet dirigé vers le haut, sur la surface supérieure du processus jugulaire, et se termine au niveau du foramen jugulaire. Le canal condylien postérieur s'ouvre dans la fosse cérébrale postérieure près de l'extrémité médiale du sillon du sinus sigmoïde (21).

Le foramen jugulaire est divisé en deux parties par les processus intra jugulaires sur les bords opposés des os pétreux et occipital, qui se joignent directement ou sont reliés par une bande fibreuse. Ce processus sert également de site d'attachement du muscle droit Capitalis latéral derrière le foramen jugulaire (21).

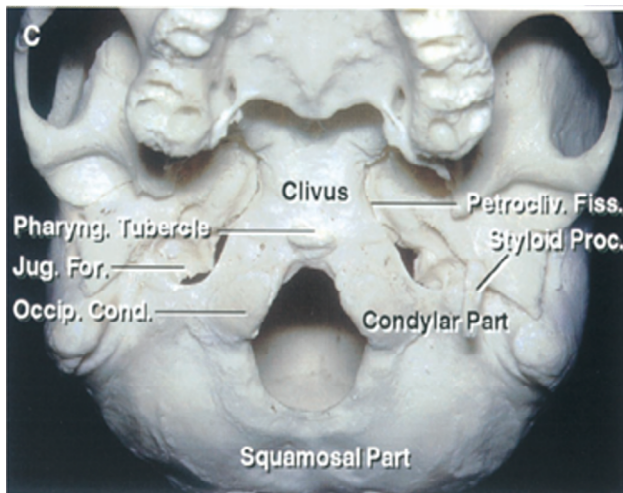


Figure 10: Os occipital et foramen magnum

(Vue exocrânienne)

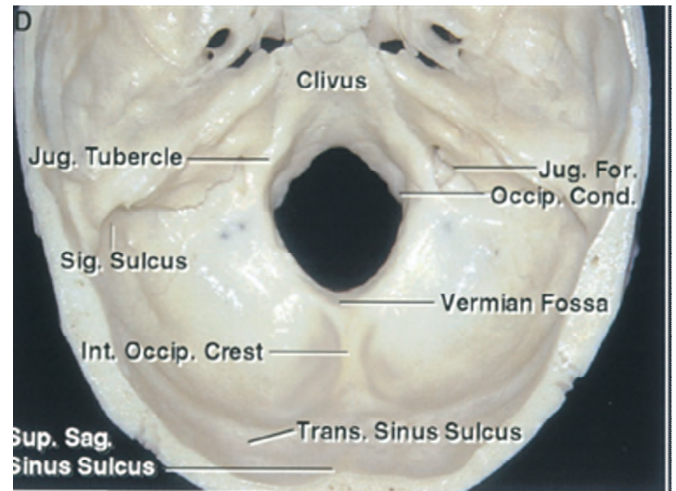


Figure 11: Os occipital et foramen magnum

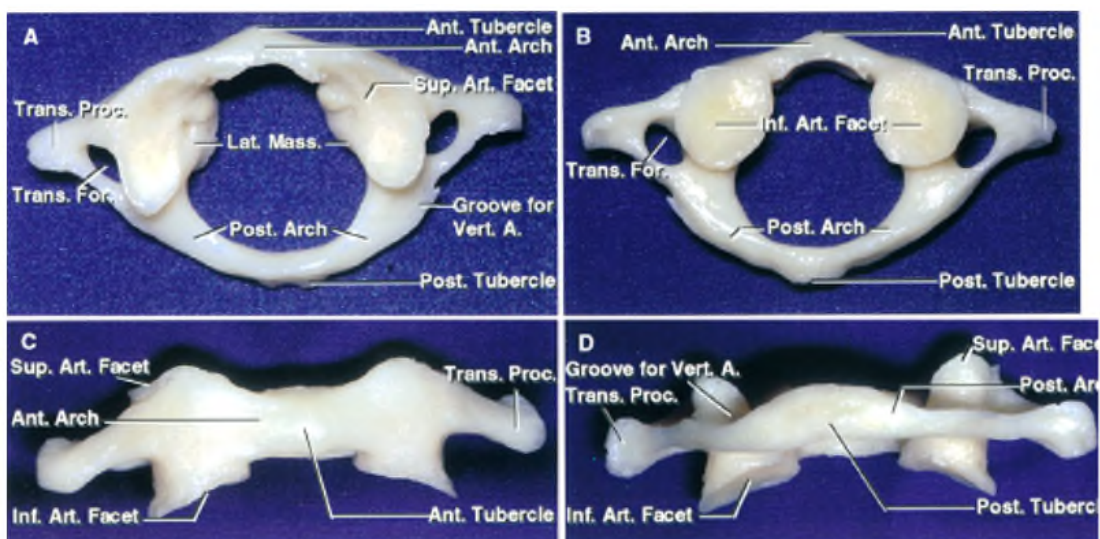
(Vue endocrânienne)

### 1.4.5.2 L'Atlas :

C'est la première vertèbre cervicale, se distingue des autres vertèbres cervicales par sa forme annulaire et par l'absence d'un corps vertébral et du processus épineux (Figure 12).

Il est constitué de deux masses latérales épaisses situées sur les parties antérolatérales de l'anneau. Les masses latérales sont reliées devant par un court arc antérieur et par un plus long arc postérieur incurvé. La position du corps vertébral habituel est occupée par la dent de l'axis « odontoïde ». L'arc antérieur est convexe vers l'avant et présente un tubercule antérieur médian. L'arc postérieur, convexe vers l'arrière, présente un tubercule médian postérieur et une gorge sur la partie latérale supérieure de sa face externe dans laquelle l'artère vertébrale chemine. La rainure peut être partiellement ou totalement convertie en foramen par un pont osseux qui s'arque en arrière depuis le bord postérieur de la facette articulaire supérieure de l'atlas jusqu'à son arc postérieur.

Le premier nerf rachidien cervical se trouve également dans le sillon situé entre l'artère vertébrale et l'os. La face supérieure de chaque masse latérale présente une facette ovale concave orientée vers le haut et en médian s'articulant avec le condyle occipital, orienté vers le bas et latéralement. La face inférieure de chaque masse latérale présente une facette circulaire, plate ou légèrement concave, tournée vers le bas, et légèrement en arrière, et elle s'articule avec la facette articulaire supérieure de l'axis (C2). Chaque masse latérale présente un petit tubercule pour la fixation du ligament transverse (21),



Vue : A) supérieure, B) inférieure, C) antérieure, D) postérieure.

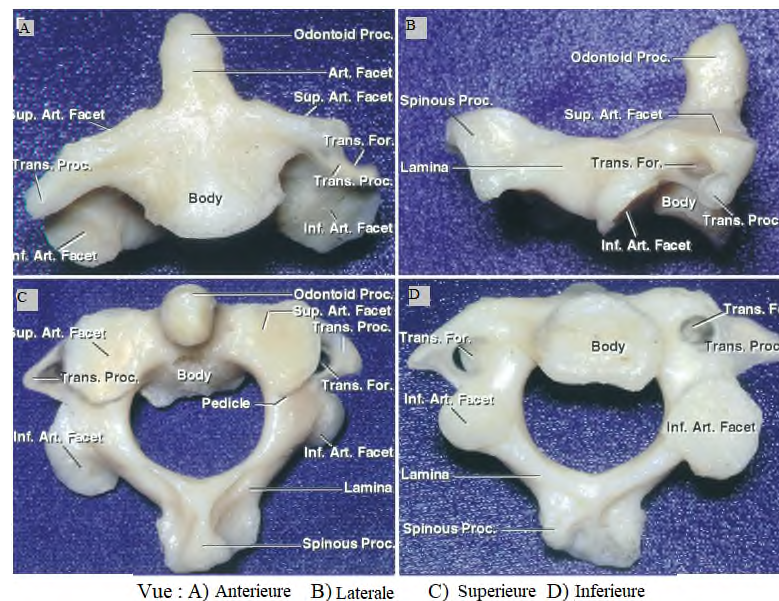
Figure 12: Anatomie de l'Atlas "C1"



### 1.4.5.3 L'Axis :

C'est la deuxième vertèbre cervicale, ressemble plus à la vertèbre typique que l'atlas, mais se distingue par le processus odontoïde « la dent de C2 » qui fait saillie vers le haut depuis le corps (Figure 13).

La dent, mesure entre 1 et 1,5 cm de long et environ 1 cm de large. Sur le devant se trouve une facette articulaire qui forme une articulation avec la facette située au dos de l'arc antérieur de l'atlas. Son sommet pointu relié par le ligament apical, elle a un côté aplati où les ligaments alaires sont attachés et une rainure à la base de sa surface postérieure où passe le ligament transversal de l'atlas. Le corps possède une paire de grandes facettes articulaires ovales qui s'étendent latéralement et s'articulent avec les facettes articulaires inférieures de l'atlas. Les facettes supérieures sont antérieures par rapport aux facettes inférieures et ne forment pas un pilier articulaire. L'aspect antérieur du corps est creusé de chaque côté de la ligne médiane dans la zone où les muscles longs du cou se fixent. Les lames sont plus épaisses que sur n'importe quelle autre vertèbre cervicale, les pédicules sont robustes et l'apophyse épineuse est importante et bifide. Les processus transversaux de l'axis sont petits ; leurs extrémités émoussées présentent un seul tubercule « le tubercule antérieur » situé à proximité de la jonction de la racine antérieure du processus transverse et du corps. Chaque foramen transversal fait face de manière supéro-latérale, permettant ainsi la déviation latérale de l'artère vertébrale au fur et à mesure de son passage dans les foramens transversaux plus largement séparés que sur l'atlas. Les facettes articulaires inférieures sont situées à la jonction des pédicules et des lames, et sont dirigées vers le bas et en avant (21).



Vue : A) Antérieure B) Laterale C) Supérieure D) Inférieure

Figure 13: Axis "C2"

#### 1.4.5.4 Les articulations atlanto-occipitales :

L'atlas et l'os occipital sont unis par une capsule entourée par les membranes atlanto-occipitale antérieure et postérieure. La membrane atlanto-occipital antérieure est attachée en haut au bord antérieur du foramen magnum, en bas au bord supérieur de l'arc antérieur de l'atlas et latéralement à la capsule des articulations atlanto-occipitales. La membrane atlanto-occipitale postérieure est un mince feuillet relié au-dessus du bord postérieur du foramen magnum et au-dessous au bord supérieur de l'arc postérieur de l'atlas ; le bord latéral de la membrane est libre se place derrière l'artère vertébrale et la première racine nerveuse cervicale ou il peut être calcifié, créant ainsi un anneau osseux partiel ou complet autour de l'artère vertébrale.

Quatre bandes fibreuses, la membrane tectoriale, deux ligaments alaires, et le ligament apical relient l'axis à l'os occipital. La membrane tectoriale est une extension céphalique du ligament longitudinal postérieur qui couvre la dent de l'axis et le ligament cruciforme. Il est attaché au-dessous sur la surface postérieure du corps de l'axis, et au-dessus à la face antérieure du foramen magnum et latéralement sur les articulations atlanto-occipital

Les ligaments Alaires, sont deux bandes fortes fixées de chaque côté de la partie supérieure la dent et s'étendant obliquement en supéro-latéral pour se fixer sur les surfaces médiales des condyles occipitaux. Le ligament apical du processus odontoïde s'étend de la pointe de la dent au bord antérieur de foramen magnum.

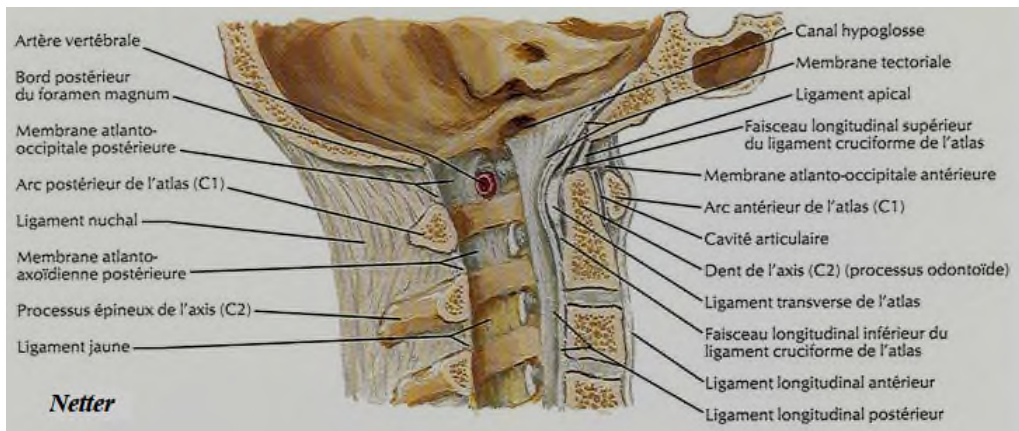


Figure 14:shimas illustratif de ligaments et membrane de la jonction occipito-vertébrale

« coupe sagittale »

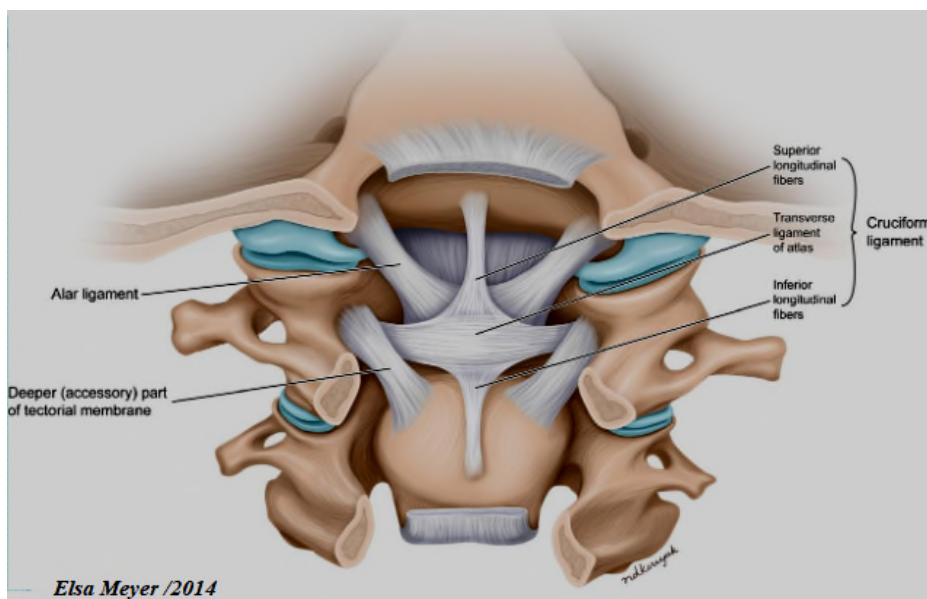


Figure 15: dessin illustratif de ligament unissant l'os Occipital et l'Axis

« vue postérieure »



#### 1.4.5.5 *Les articulations atlanto-axiales :*

L'articulation de l'atlas et de l'axis comprend quatre articulations synoviales:

- Deux médianes à l'avant et à l'arrière de la dent de l'axis (odontoïde). Chaque une a sa propre capsule fibreuse et sa cavité synoviale.
- Deux latérales entre les facettes articulaires opposées des masses latérales de l'atlas et de l'axis.

L'atlas et l'axis sont unis aussi par le ligament cruciforme et les ligaments longitudinaux antérieur et postérieur, Le ligament cruciforme a une partie horizontale « transversale appelée ligament transverse » et une partie verticales, leur croisement forme une croix derrière l'odontoïde. La partie transversale, est une épaisse bande forte, plus large au milieu, attaché latéralement à la face postérieure de l'arc antérieur du C1, sur des tubercules; ce ligament divise le canal vertébral à ce niveau en un grand compartiment postérieur contenant la dure-mère et la moelle épinière cervicale et un compartiment antérieur plus petit contenant la dent de l'axis. Son extension crânienne est attachée sur la face postérieure du Clivus entre le ligament apical de la dent de l'axis et la membrane tectoriale. En bas, La bande est fixée à la surface postérieure du corps de l'axis. La dent de l'axis est serrée (diamètre réduit) là où elle est embrassée en arrière par le ligament transverse. En avant, l'atlas et l'axis sont reliés par la partie antérieure du ligament longitudinal, qui est une large bande fixée au-dessus au bord inférieur de l'arc antérieur de l'atlas et au-dessous à l'avant du corps de l'axis. En arrière, le ligament longitudinal postérieur est attaché en bas à la surface postérieure du corps de l'axis, et haut à la partie transversale du ligament cruciforme et au Clivus. En arrière du canal rachidien, l'atlas et l'axis sont reliés par une large membrane mince placée en série avec le ligament flavum « ligament jaune » qui est attaché en haut au bord inférieur du l'arc postérieur de l'atlas et en bas aux bords supérieurs des lames de l'axis. Cette membrane est percée latéralement par le deuxième nerf cervical.

#### 1.4.5.6 **Relation des muscles du cou avec le foramen magnum :**

Le foramen magnum est entouré par les muscles attachés à l'os occipital et aux vertèbres cervicales supérieures (Figure 16)

**Le muscle trapèze :** muscle triangulaire, couvre l'arrière de la tête et le cou, Il s'étend de la moitié médiale ligne supérieure de la nuque et de la protubérance occipitale externe jusqu'aux processus épineux des vertèbres cervicales et dorsales et converge vers l'épaule pour s'attacher à l'omoplate et au tiers externe de la clavicule permet de relever l'épaule et de tourner la tête vers les cotés.

**Le muscle sternocléidomastoïdien :** passe obliquement vers le bas sur le côté allant de la moitié latérale de la ligne nucale supérieure et processus mastoïdien à la partie supérieure de sternum et la partie interne de la clavicule. Ce muscle divise le côté du cou en un triangle antérieur et un triangle postérieur. Le triangle antérieur est délimité postérieurement par le bord antérieur du sternocléidomastoïdien, au-dessus de la mandibule et antérieurement par la ligne médiane du cou; le triangle postérieur est délimité devant par le bord postérieur du sternocléidomastoïdien, en bas par le tiers moyen de la clavicule, et derrière par le bord antérieur du muscle trapèze.

**Le muscle splénius :** situé profondément et partiellement recouvert par le trapèze et le sternocléidomastoïdien, s'étend de l'os occipital sous le tiers latéral de la ligne nucale supérieure jusqu'aux apophyses des Épineuses du rachis cervical inférieur et dorsale haut.

Deux muscles situés tous les deux profondément aux splénius et le sternocléidomastoïdien qui s'étendent en bas sur des vertèbres thoraciques supérieures et cervicales inférieures.

**Le muscle semi-épineux de cou,** qui se fixe plus haut dans la zone entre les lignes nucales (supérieure et inférieure) commençant médialement à la crête occipitale externe et s'étendant latéralement à la jonction occipito-mastoïdienne. Et **le muscle long de cou :** se fixe au-dessus du bord postérieur du processus mastoïdien.

**Les muscles sous-occipitaux,** situés dans la couche suivante sous le splénius et le semi-épineux, forment un groupe de muscles situés profondément dans la région sous-occipitale. Ce groupe comprend les :

*Le muscle Oblique supérieur de la tête:* qui s'étend de la zone latérale au semi-épineux de cou entre les lignes nucales supérieure et inférieure, jusqu' au processus transversal de l'atlas.

*Le muscle petit oblique de la tête:* qui s'étend de l'apophyse épineuse de l'axis au processus transverse de l'atlas;

**Le muscle grand droit postérieur de la tête** c'est un muscle plat unissant l'axis avec l'os occipital et permettant l'inclinaison arrière et latérale de la tête ainsi que sa rotation.

**Le muscle petit droit postérieur de la tête**, qui est situé à l'intérieur et est partiellement couvert par le muscle grand droit postérieur, s'étend de la partie médiale et au-dessous de la ligne nucale inférieure au tubercule de l'arc postérieur de l'atlas.

Le triangle sous-occipital est une région délimitée en haut et médialement par le grand droit capitis postérieur, en haut et latéralement par l'oblique supérieure, et en bas et latéralement par l'oblique inférieure. Il est couvert par le semi-épineux médialement et par le splénius capitis latéralement. Le plancher du triangle est formé par la membrane atlanto-occipitale postérieure et l'arc postérieur de l'atlas. Dans ce triangle se trouvent le segment terminal extradural de l'artère vertébrale et le premier nerf cervical.

**Le platysma** est une large feuille de fibres musculaires s'étendant vers le bas de la partie inférieure du visage et à travers la clavicule jusqu'au fascia couvrant le pectoral majeur et le deltoïde.

Le muscle vertébral antérieur insère sur la partie clivale de l'os occipital (Partie antérieure au foramen magnum). Ce groupe comprend les muscles longs de cou, qui se fixent à la surface antérieure du corps vertébral entre l'atlas et la troisième vertèbre dorsale :

**Le muscle long du cou** : qui s'étend du Clivus en face du foramen magnum aux processus transverses de la troisième vertèbre à la sixième vertèbre cervicale.

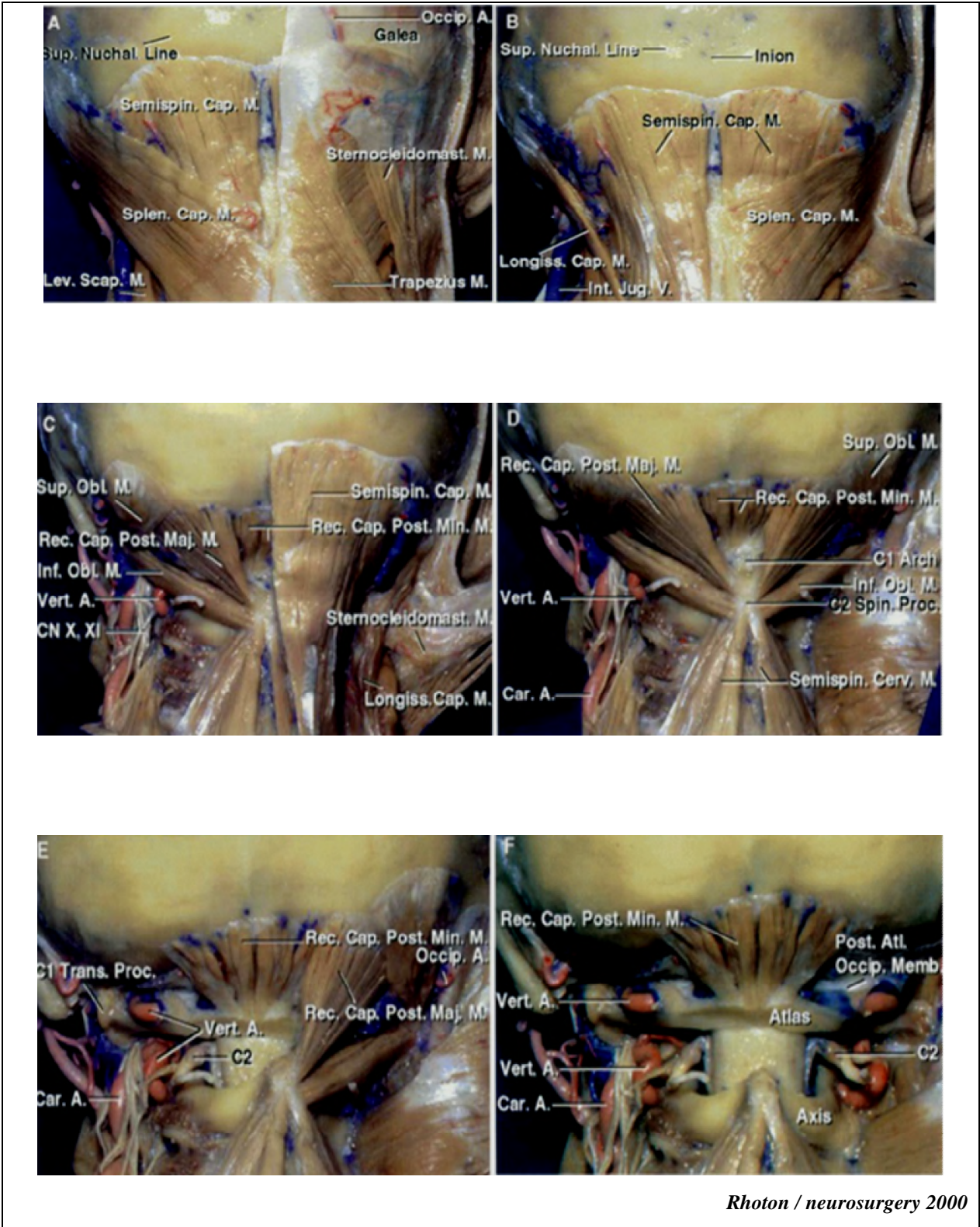
**Le muscle droit antérieur** : qui est situé derrière la partie supérieure du muscle long du cou, s'étend de l'os occipital devant le condyle occipital à la surface antérieure de la masse latérale et processus transversal de l'atlas;

**Le muscle droit latéral de cou** : s'étend du processus jugulaire de l'os occipital au processus transverse de l'atlas.

Les muscles décrits ci-dessus sont enchâssés dans un fascia, divisé en couches superficielles et profondes. La couche superficielle est une couche de tissu conjonctif lâche au-dessous du derme, investi par le platysma. La couche profonde se trouve sous le platysma, elle est investie par les muscles et se condense dans des gaines fibreuses qui lient les artères et veines qui les accompagnent ensemble. La lame superficielle des profondeurs de fascia se fixe dans la ligne médiane postérieure du ligament nucale, continue en couvrant le triangle postérieur du cou, se divise à l'arrière du bord postérieur du sternocléidomastoïdien pour entourer le muscle trapèze, et à son bord antérieur forme à nouveau un lamina qui couvre le triangle

antérieur du cou et atteint le plan médian, pour se continuer avec la couche correspondante de côté opposé.

La gaine carotidienne est une condensation du fascia, qui est investie par les artères carotides communes et internes, la veine jugulaire interne et le nerf vague. La lame prévertébrale du fascia cervical recouvre les muscles prévertébraux, s'étend latéralement pour se connecter avec la gaine carotide, et couvre les muscles scalènes pour former un plancher fascial pour le triangle postérieur du cou. Supérieurement il est attaché à la base du crâne, et en inférieurement il se continue vers le bas derrière le pharynx et devant le long du cou dans le médiastin supérieur. Le fascia profond se fusionne en haut avec la ligne nucale supérieure, le processus mastoïdien, l'arcade zygomatique, le processus styloïde, et la mandibule, et en bas à l'omoplate, la clavicule et le sternum (21).



Rhoton / neurosurgery 2000

Figure 16: photos de dissection cadavérique en Vue postérieure des muscles du cou sur cadavre

#### **1.4.5.7 Relation du système nerveux avec le Foramen Magnum :**

##### **1.4.5.7.1 Relation du Tronc cérébral avec le Foramen Magnum :**

Seule la partie inférieure de tronc cérébral dite le bulbe ou moelle allongée est en contact étroit avec le foramen magnum ; il se confond indistinctement à la partie supérieure avec la moelle épinière cervicale au niveau de l'émergence des racines nerveuses C1.

La surface antérieure de la moelle allongée est formée par les pyramides médullaires, qui font face au Clivus, le bord antérieur du foramen magnum et à la partie supérieure de l'odontoïde. La surface latérale est formée principalement par les olives inférieures. La surface postérieure de la moelle allongée est divisée en deux parties supérieure et inférieure.

La partie supérieure est composée par la moitié inférieure du quatrième ventricule et latéralement par les pédoncules cérébelleux inférieurs. La partie inférieure est composée du fascicule gracile, tubercule médial, le fascicule cunéiforme et le tubercule latéralement.

##### **1.4.5.7.2 Relation du Cervelet avec le Foramen Magnum :**

La surface cérébelleuse sous-occipitale repose au-dessus de la partie postérieure et du bord latéral du foramen magnum. Seulement la partie inférieure des hémisphères formés par les amygdales cérébelleuses (tonsilles) et le lobule bi ventral, et la partie inférieure du vermis formé par le nodule, luette et la pyramide, sont liés au foramen magnum. Le lobule bi ventral est situé au-dessus de la partie latérale de foramen magnum, et les amygdales restent au-dessus du niveau de bord postérieur.

La surface cérébelleuse au-dessus de la partie postérieure du foramen magnum présente une dépression profonde et verticale dite l'incisure cérébelleuse postérieure, qui contient la faux de cervelet et s'étend de manière descendante vers le foramen magnum.

Chaque amygdale est une structure ovoïde attachée le long de sa frontière supéro-latérale au reste du cervelet. La fissure cérébello-médullaire s'étend de manière ascendante entre le cervelet et la moelle allongée et se situe d'une façon rostrale au bord postérieur du foramen magnum. Les amygdales sont couramment impliquées dans les hernies à travers le foramen magnum soient au cours des malformations de Chiari où lors de l'engagement suite à l'hypertension intracrânienne.



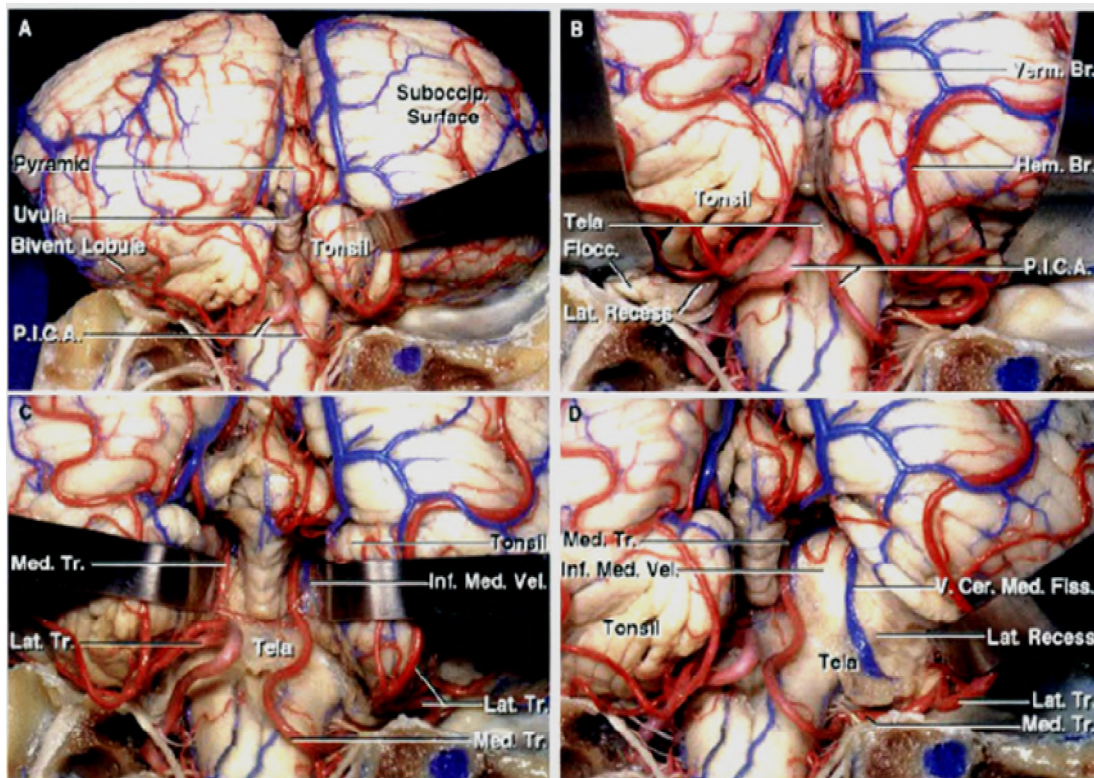


Figure 17: Rapport de système nerveux avec le foramen magnum.

#### 1.4.5.7.3 Relation de la moelle épinière avec le Foramen Magnum :

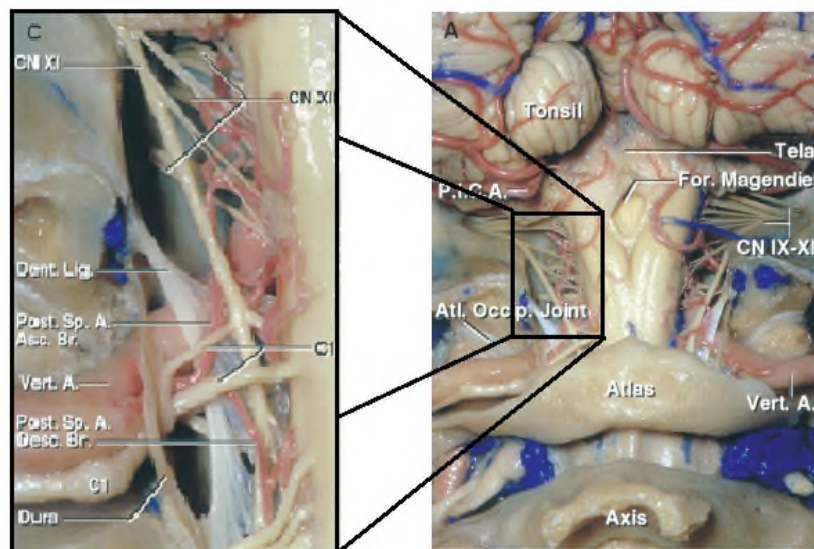
Elle fait suite au bulbe rachidien, où elle se fond indistinctement à un niveau fixé arbitrairement pour être la limite supérieure de la racicelle dorsale et ventrale formant le premier nerf cervical. Il est plus facile de différencier ce niveau sur la face ventrale que sur la surface dorsale car les radiculles ventrales du premier nerf cervical sont toujours présentes, alors que les radiculles dorsales sont absentes dans de nombreux cas. Le fait que la jonction de la moelle épinière et la moelle allongée sont situées à la marge rostrale de la première racine cervicale signifie que la moelle épinière qui occupe le foramen magnum plus tôt que le bulbe du tronc cérébral. La moelle épinière située immédiatement au-dessous du niveau du foramen magnum est ronde et divisée par la fissure antéro-mérienne et par le sillon postéro-médian en deux moitiés symétriques. La fissure antéro-mérienne atteint une profondeur de plusieurs millimètres. Le sillon postéro-médian est beaucoup moins profond que le septum postéro-médian qui atteignent presque le canal central.

Le sillon latéral postérieur est situé le long de la ligne où les racines dorsales pénètrent dans la moelle épinière (DREZ).

#### 1.4.5.7.4 Relation des Nerfs Crâniens avec le Foramen Magnum

Le nerf accessoire : est le seul nerf crânien qui passe à travers le foramen magnum (Figure 18). Il a une partie crânienne composée des radicules issue de la moelle épinière et rejoint le nerf vague, et une partie vertébrale formée par l'union d'une série de radicules issues de la moelle épinière cervicale. Dans la fosse postérieure, le nerf accessoire est composé d'un tronc principal issu de la moelle épinière et trois à six petites radicules qui émergent de la moelle. Les radicules médullaires les plus rostrales sont fonctionnellement vagales inférieures, puisqu'elles proviennent des noyaux du vagal. Les radicules médullaires inférieures rejoignent la partie vertébrale du nerf. Les radicules médullaires supérieures entrent dans le foramen jugulaire sans rejoindre la partie vertébrale, mais une fois à l'intérieur du foramen jugulaire, ils rejoignent soit le vague, soit nerf accessoire.

Sur 50 nerfs examinés, l'origine des radicules contribuant à la formation du nerf accessoire étaient au niveau de la racine C7 dans 2 cas, C6 dans 10 cas, C5 dans 13 cas, C4 dans 11 cas, C3 dans 7 cas, C2 dans 5 cas et C1 dans 2 cas. Ces radicules s'unissent pour former un tronc d'un diamètre d'environ 1 mm, qui monte à travers le foramen Magnum entre le ligament dentelé et la colonne vertébrale dorsale ; pour entrer dans la fosse cérébrale postérieure derrière l'artère vertébrale(21).



*Rhoton, neurosurgery 2000*

*Figure 18: Le nerf accessoire*



### Racines nerveuses cervicales

Chaque racine dorsale et ventrale est composée d'une série de six à huit radicelles qui pénètrent dans le sillon postérolatéral et les surfaces antérolatérales de la moelle épinière, respectivement (Figure 19) Les racines dorsales et ventrales traversent l'espace sous-arachnoïdien et transverse la dure-mère séparément, puis s'unissent en s'approchant du trou de conjugaison pour former les nerfs spinaux.

Les radicelles dans la région du foramen magnum passent presque directement et latérales pour atteindre leur foramen dural. Les neurones de ces racines dorsales se rassemblent pour former des ganglions situés juste à proximité à l'union de la racine dorsale et ventrale dans le foramen intervertébral, cependant la première racine dorsale cervicale peut ne pas être associée à un ganglion.

Les nerfs C1, C2 et C3 distants de ganglion, divisés en branches dorsale et ventrale, les branches dorsales se divisent en branches médiales et latérales qui alimentent la peau et les muscles de la région postérieure du cou.

Le nerf C1, appelé le nerf sous-occipital, quitte le canal vertèbre entre l'os occipital et l'atlas et présente un rameau dorsal qu'est plus grand que le rameau ventral. Le rameau dorsal chemine entre l'arc postérieur de l'atlas et l'artère vertèbre pour atteindre le triangle sous-occipital, où il envoie des branches aux muscles grand et petit droit postérieur de la tête, l'oblique supérieure et inférieure, et le semispinalis de cou, et parfois une branche cutanée qui accompagne l'artère occipitale vers le cuir chevelu. Les court rameaux ventral de C1 passe en avant de l'arc postérieur de l'atlas et l'artère vertébrale et latéralement à la masse latérale de l'atlas et médial à l'artère vertébrale, et fournit le muscle droit la tête.

Le nerf C2 émerge entre l'arc postérieur de l'atlas et la lame de l'axis où se trouve le ganglion spinal de situation extradurale, médial à la facette inférieure de C1 et l'artère vertébrale. Le nerf se divise dans en deux rameaux un grand dorsal et un plus petit ventral. Après avoir passé au-dessous en alimentant le muscle oblique inférieur, le rameau dorsal se divise en une grande branche médiane et une petite branche latérale. C'est la branche médiane qui est le plus intimement liée à ce champ opératoire sous-occipital. Il monte obliquement entre le muscle oblique inférieur et le semi-épineux de la tête, perce ce dernier et aussi le muscle trapèze près de leurs attachements à l'os occipital, ou il est joint par un filament de la branche médiale de C3. Il fournit le muscle semi-épineux de la tête, monte avec l'artère occipitale et alimente le cuir chevelu et parfois l'arrière du pavillon de l'oreille.

Les courts rameaux ventraux de C2 pénètrent entre les arcs vertébraux et les apophyses transverses de l'atlas et axis et derrière l'artère vertébrale pour quitter le champ opératoire sous-occipital.

Deux branches des rameaux ventraux C2 et C3, le petit nerf occipital et le grand nerf auriculaire, se courbent autour de la bordure postérieure et montent avec le muscle sterno-cléido-mastoïdien pour innerver la peau derrière l'oreille.

Le premier nerf cervical, situé juste en dessous du foramen magnum, mérite une attention particulière (Figure 19). Il diffère des autres nerfs cervicaux par sa consistance et l'origine des radicelles dorsales, qui se fixent sur la surface postéro-inférieure de la partie initiale intradurale de l'artère vertébrale et les deux sortent du sac dural à travers un trou dural en forme d'entonnoir autour de l'artère vertèbre. La racine ventrale rejoint la racine dorsale à l'extérieur de foramen dural.

La racine dorsale du premier nerf cervical est plus compliquée que la racine ventrale en raison des variations de sa composition et ses connexions avec le nerf accessoire. Dans les 25 moelles épinières cervicales (donc 50 racines C1) examinées par Albert RHOTON (21), seulement 15 ont été trouvés en situation normale. Dans certains cas, la racine dorsale C1 était absente.

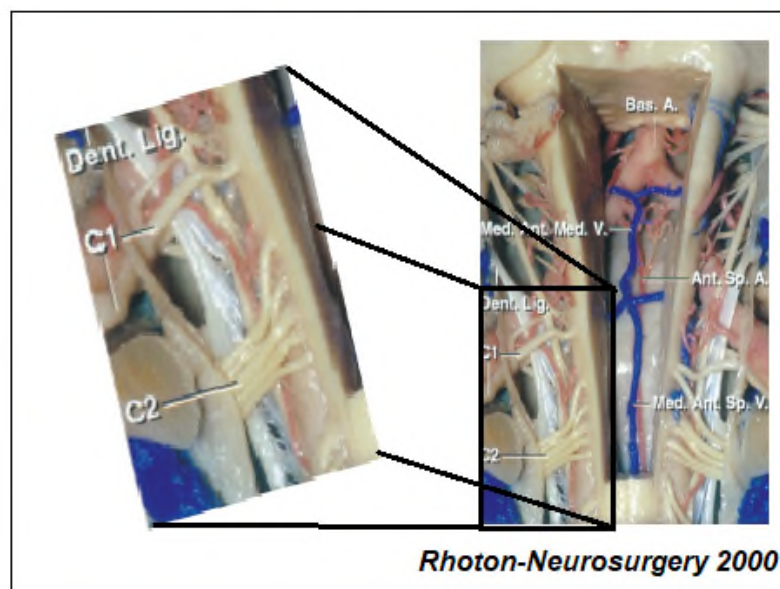


Figure 19: nerfs cervicale C1 et C2.

#### 1.4.5.8 Relation des artères avec le foramen magnum

Les principales artères liées au foramen magnum sont les artères cérébelleuses postéro-inférieures (PICA), les artères vertébrales, ces branches méningées et les branches méningées des artères carotides internes et externes.

##### *L'Artère vertébrale*

Les artères vertébrales proviennent des artères sous-clavières, montent dans les trous transverses des six vertèbres cervicales supérieures (de C6 à C1), passent derrière les masses latérales de l'axis, entrent dans la dure-mère derrière les condyles occipitaux, montent à travers le foramen magnum à l'avant de la moelle allongée pour se joindre et former l'artère du tronc basilaire au niveau du pont. Chaque artère est divisée en une portion intra-durale et une portion extradurale.

La portion extradurale est divisée en trois segments. Le premier segment s'étend de son origine sur l'artère sous-clavière jusqu'à son entrée dans le foramen transversal le plus bas, généralement au niveau de C6. Le deuxième segment monte à travers les trous transversaux des six premières vertèbres cervicales supérieures en face des racines cervicales. Ce segment se dévie latéralement juste au-dessus de l'axis pour atteindre le foramen transversal latéral de l'atlas. Le troisième segment, le plus intimement lié au foramen magnum, s'étend jusqu'au site du passage à travers la dure-mère; Il passe médialement derrière la masse latérale de l'atlas et de l'articulation atlanto-occipitale, enfoncé dans une rainure sur la surface supérieure de la partie latérale de l'arc postérieur de l'atlas, il suit le long de plancher du triangle sous-occipital. Cette artère rentre dans le canal vertébral en passant devant le bord latéral de la membrane atloïdo-occipital qu'elle couvre partiellement, elle est entourée d'un plexus veineux composé des anastomoses entre les veines cervicales profondes et la péri-durale ; La racine nerveuse C1 traverse la dure-mère sur la surface inférieure de l'artère vertébrale dans un sillon osseux est fréquemment transformé en un canal osseux qui entoure complètement un court segment de l'artère vertébrale, Sur les 50 artères vertébrales examinées par Rhoton (21), 24 (48%) étaient situées dans une rainure peu profonde, 12 (24%) étaient partiellement ou incomplètement entouré d'os, et 14 (28%) couraient à travers un anneau osseux qui entourait complètement l'artère (5). Le segment extradural terminal de l'artère vertébrale donne naissance aux artères rachidiennes et les branches postérieures méningées, rarement la PICA.

Le segment intra dural commence au foramen dural juste au bord inférieur et latéral du foramen magnum. La dure-mère dans cette région est beaucoup plus épaisse que dans d'autres régions, et il forme un trou en forme d'entonnoir d'une longueur de 4 à 6 mm autour de l'artère.

Le premier nerf cervical sort du canal rachidien et l'artère spinale postérieure pénètre dans le canal rachidien par ce foramen dural avec l'artère vertébrale.

Le segment intra dural initial de l'artère vertébrale passe juste au-dessus des racines dorsale et ventrale du premier nerf cervical, et juste en avant de l'artère spinale postérieure, le ligament dentelé et la partie vertébrale de nerf accessoire ; une fois à l'intérieur de la dure-mère, l'artère monte latéralement à la surface antérieure de la moelle allongée et se divise en segment médullaire inférieur qui commence à partir de foramen dural et passe en antérieur le long de la surface bulbaire latérale pour se terminer au niveau de la scissure pré-olivaire

Le segment bulbaire antérieur commence au niveau sillon pré-olivaire, fait un cours devant ou entre les radicelles de l'hypoglosse et traverse la pyramide pour se joindre avec l'autre artère vertébrale au niveau du sillon ponto-bulbaire ou à proximité pour former l'artère basilaire; dans sa cours ascendante, les parties des surfaces latérales des segments bulbaires latéraux font face aux condyles occipitaux, les canaux hypoglosses et la veine jugulaire; Le segment bulbaire antérieur repose sur le Clivus (Figure 20).

Les branches issues de l'artère vertébrale dans la région du foramen magnum sont l'artère spinale postérieure, l'artère spinale antérieure, PICA et les artères méningées antérieure et postérieure.

### ***L'Artère spinale postérieure:***

Les artères spinales postérieures proviennent généralement de la surface postéro-médiale des artères vertébrales, juste à l'extérieur la dure-mère, mais ils peuvent aussi provenir de la première partie intra-durale des artères vertébrales, ou de la PICA. Des précautions doivent être prises pour préserver l'artère spinale postérieure au cours de l'ouverture durale car elle peut être incorporée dans l'étui dural autour de l'artère vertébrale. Lorsque chaque artère spinale postérieure traverse la dure-mère, elle est entourée par le même tunnel fibreux que l'artère vertébrale et la première racine nerveuse cervicale. Dans l'espace sous-arachnoïdien, elle a une course médiale derrière les attaches les plus rostraux du ligament dentelé, et en atteignant la moelle, il se divise en branches ascendantes et descendantes.

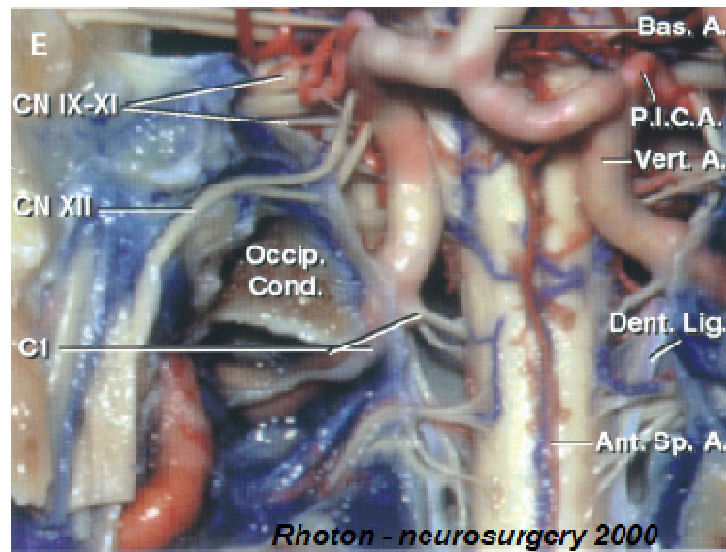
*La branche ascendante* passe à travers le foramen magnum et fournit le corps restiforme, les tubercules graciles et cunéiforme, les radicelles de nerf accessoire, et le plexus choroïde près du foramen de Magendie, et peut donner lieu à des branches qui s'anastomosent avec une branches de la PICA.

*La branche descendante* passe en bas entre les radicelles dorsales et le ligament dentelé en postéro-latérale de la moelle épinière, et vascularisé la partie superficielle de la moitié dorsale de la moelle épinière cervicale. Elle s'anastomose avec les branches postérieures des artères radiculaires qui pénètrent dans le foramen vertébral aux niveaux inférieurs. La branche descendante donne naissance à des branches collatérales, chacune plus petit et moins constante que les dernières, qui se déroule médialement sur la surface postérieure de la moelle épinière, et se joindre pour former une artère qui se dirige dans la ligne médiane, parallèle à l'artère spinale postérieure.

### ***L'Artère spinale antérieure***

L'artère spinale antérieure est formée par l'union de paires des artères rachidiennes ventrales antérieures, qui proviennent du segment médullaire antérieur des artères vertébrales à proximité de l'origine de l'artère basilaire. La jonction des artères rachidiennes en antéro-ventrale se situe au-dessus de niveau du foramen magnum près de l'extrémité inférieure de l'olive dans 84% des spécimens étudiés par Rhoton (21). Dans certains cas, l'une des artères rachidiennes ventrales antérieures se continue en dessous de l'artère spinale antérieure et l'autre se termine sur la surface antérieure de la moelle épinière ou dans un canal rudimentaire connecté à la petite artère spinale antérieure ventrale de côté dominant.

L'artère spinale antérieure descend à travers le foramen Magnum sur la face antérieure de la moelle allongée et de la moelle épinière près de la fissure antéro-médiane. Elle vascularise les pyramides et leurs décussations, le Lemniscus médian, les faisceaux inter-olivaires, les noyaux hypoglosses et les nerfs et le fascicule longitudinal postérieur. Elle s'anastomose avec les branches antérieures des artères radiculaires qui pénètrent dans les foramens cervicaux.



*Figure 20: Artères vertébrales (vue antérieure)*



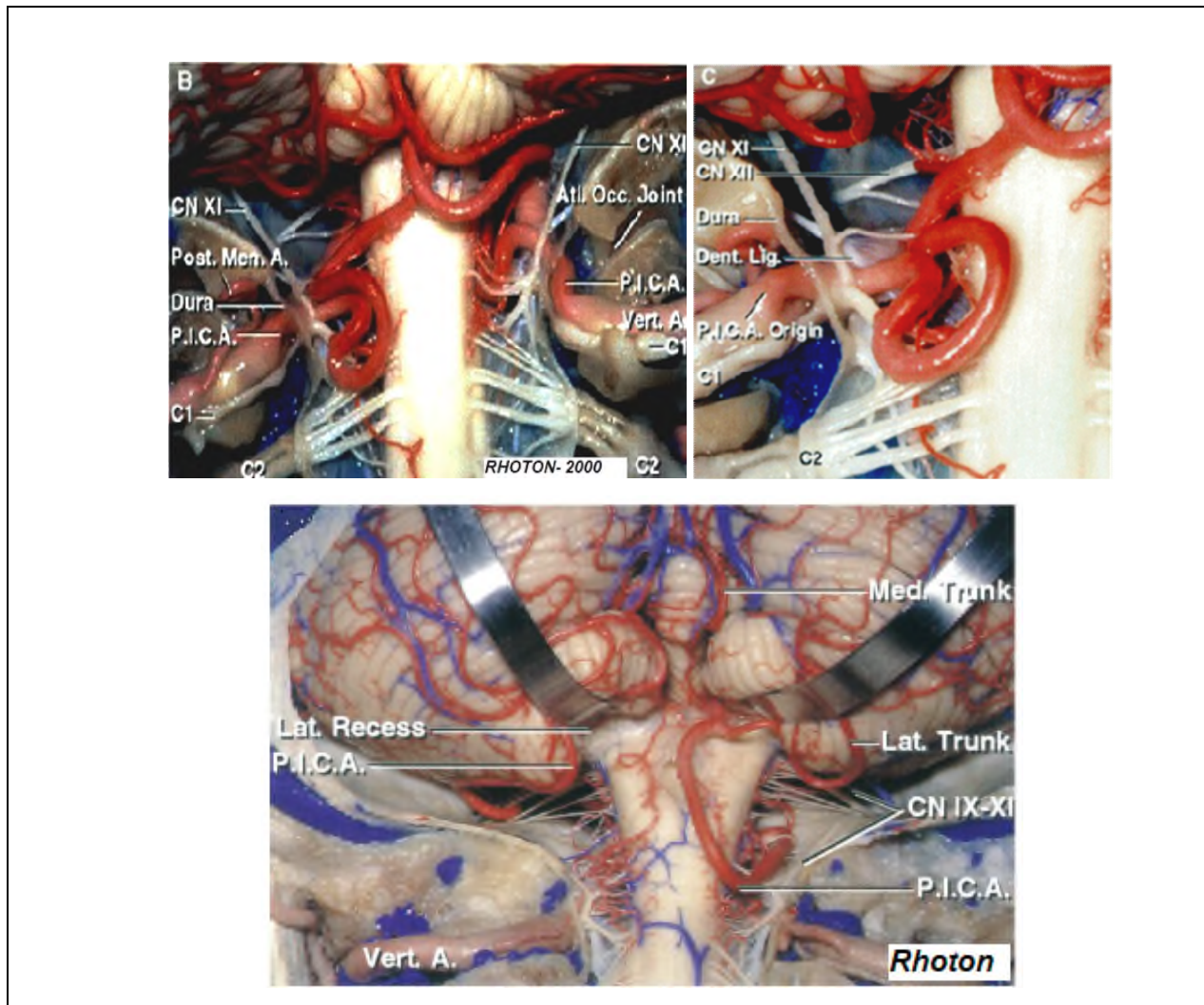


Figure 21: Artère cérébelleuses postérieure et inférieure (PICA)

### ***L'Artère cérébelleuse postéro-inférieure (PICA)***

La PICA est la plus grande branche de l'artère vertébrale (Figure 21). Elle provient généralement de segment intra dural, rarement provenir de l'artère vertébrale extradural. Elle peut prendre naissance au-dessus ou au-dessous de niveau du foramen magnum; sur une série de 42 de PICA examinés, 35 sont apparues au-dessus et 7 au-dessous de foramen magnum. Le segment pillo-amygdalien de la PICA, qui forme la boucle caudale liée à la partie inférieure de l'amygdale, est le plus intimement lié au foramen magnum. En bas la fin de la boucle caudale s'est avérée être au-dessus du bord de foramen magnum dans 37 des 42 artères PICA examinées, en dessous de bord dans 4 cas, et au niveau du bord du foramen dans 1 cas.(21).

### ***Les Artères Méningées***

La dure-mère autour du foramen magnum est vascularisée par les branches artères méningées antérieure et postérieure de la colonne vertébrale, et les branches méningées ascendantes des artères pharyngées et occipitales.

Ces artères, ainsi que la branche méningée dorsale de tronc méningo-hypophysaire qui provient du segment intra-caverneux de l'artère carotide interne, fournissent toute la dure-mère tapissant la fosse crânienne postérieure. Rarement, la PICA, l'artère spinale postérieure et la partie intra-durale de l'artère vertébrale dominante donnent naissance à des branches méningées.

*La branche méningée antérieure* de l'artère vertébrale née sur les surfaces médiales de la partie extradurale de l'artère vertébrale immédiatement au-dessus du foramen transverse de la troisième vertèbre cervicale. L'artère pénètre dans le canal vertébral à travers le foramen intervertébral entre la deuxième et la troisième vertèbre cervicale, et monte entre le ligament longitudinal postérieur et la dure-mère. Au niveau du sommet de la dent de l'axis, chaque artère se dirige médialement pour rejoindre son homologue du côté opposé et forme un arc sur l'apex de la dent. Ses branches irriguent la dure-mère de la région clivale et de la partie antérieure du foramen magnum, aussi le canal rachidien supérieur, et ils s'anastomosent avec les branches pharyngées ascendantes et les artères de la méningée dorsale et qui vascularisent la dure-mère recouvrant les parties antérieure et antérolatérale de la fosse cérébrale postérieure. L'artère méningée antérieure donne également naissance à des branches musculaires et osseuses qui fournissent le corps et la dent de l'axis et de les surfaces atlanto-occipitale et atlantoaxiale.



*L'artère méningée postérieure* provient de la face postéro-supérieure de l'artère vertébrale pendant son parcours autour de la masse latérale de l'atlas, au-dessus de l'arc postérieur ou juste avant qu'elle pénètre la dure-mère; cependant, il peut avoir une origine intra-durale. Elle poursuit un parcours ascendant tortueux et pénètre dans la dure-mère avant d'atteindre le bord postérieur du foramen magnum. Après avoir traversé le foramen magnum, il monte près de la faux de cervelet et se divise près de *Torcular* en plusieurs branches qui se terminent dans la partie postérieure de la tente de cervelet et la faux de cerveau. Elle vascularisé la dure-mère tapissant la partie postéro-latérale et postérieure de la fosse cérébrale postérieure et s'anastomoses avec la branches méningé des artères pharyngées et occipitales ascendantes.

*La branche pharyngée ascendante* de l'artère carotide externe envoie généralement deux branches à la dure-mère au-dessus de foramen magnum. Une branche traverse le canal hypoglosse qui se divise en une branche ascendante qui passe en haut dans la dure mère qui couvre le Clivus et anastomoses avec les branches de l'artère méningée dorsale et l'autre pénètre par le foramen jugulaire.

#### 1.4.5.9 Relations de système veineux avec le foramen magnum

Les structures veineuses dans la région du foramen magnum sont divisées en trois groupes:  
Les veines extradurales.

Les veines intra-durales (neurales).

Les sinus veineux durs.

Ces trois groupes s'anastomosent par le biais de ponts veineux et des veines émissaires.

##### **Groupes extraduraux :**

Le flux veineux dans cette zone se sépare en deux systèmes, le premier drainé par la veine jugulaire interne et un autre drainé dans le plexus veineux vertébral. La veine jugulaire interne et ses affluents forment le système le plus important de drainage de la zone crânio-cervicale. La veine jugulaire interne prend naissance dans le foramen jugulaire par la confluence du sinus sigmoïde et le sinus pétreux inférieur.

Le plexus veineux entourant l'artère vertébrale dans le triangle sous-occipital est formé par de nombreux petits canaux qui se vident dans le plexus vertébral interne (entre la dure-mère et les vertèbres), qui est issue du canal vertébral au-dessus de l'arc postérieur de l'atlas. Ce plexus veineux vertébral et plusieurs petites veines des muscles profonds communiquent avec le plexus veineux dense qui accompagne l'artère vertébrale dans le foramen sur le processus transverse de l'atlas et descend à travers les foramens transversaux des vertèbres cervicales successives dans la veine brachio-céphalique.

La veine émissaire postérieure de condyle, traverse le canal condylien postérieur, et forme une communication entre le plexus veineux vertébral et le sinus sigmoïde.

Le plexus veineux du canal hypoglosse passe le long du canal hypoglosse pour relier le plexus veineux basilaire avec le sinus marginal, qui entoure le foramen magnum.

##### **Les Sinus veineux Duraux:**

*Le sinus marginal* est situé entre les couches de la dure-mère dans le bord de foramen magnum. Il communique antérieurement à travers une série de petits sinus avec le sinus basilaire sur le Clivus, et en arrière avec le sinus occipital. Il est généralement connecté au sinus sigmoïde ou le bulbe jugulaire, par un sinus qui passe à travers la surface intracrânienne et communique avec les veines présentes dans le canal hypoglosse. Ces anastomoses fournissent une voie alternative pour le drainage veineux en cas d'obstruction de la veine jugulaire interne. La course des sinus occipitaux dans la faux de cervelet à son extrémité inférieure se divise en paires pour rejoindre le sinus sigmoïde ou le bulbe jugulaire en antérieur et son extrémité supérieure rejoint le Torcular.

*Le plexus veineux basilaire* est situé entre les couches de la dure-mère sur le Clivus haut ; Il est formé en interconnectant les canaux veineux qui s'anastomosent avec: le sinus pétreux inférieur latéralement, avec les sinus caverneux en haut, et avec le sinus marginal et le plexus veineux épidual en bas.

Les sinus pétreux inférieurs s'étendent le long de la fissure pétroclivale et communique avec le sinus basilaire en haut et avec l'ampoule jugulaire en bas.

Le sinus sigmoïde descend le long de la rainure sigmoïde et quitte le crâne à travers la partie sigmoïde du foramen jugulaire, et descend en antérolatérale par rapport au condyle occipital et en antérieur par rapport au processus transverse de l'atlas.

### **Groupes veineux intra-durales**

Les Veines intra-durales dans la région du foramen magnum drainent la partie inférieure du cervelet, du tronc cérébral et la partie supérieure de la moelle épinière,

Les veines de la moelle allongée et de la moelle épinière forment des canaux plexi formes qui s'anastomosent au niveau de foramen magnum.

La veine médullaire antérieure médiane qui se dirige dans la fissure spinale antéro-médiane profonde de l'artère spinale antérieure se continue avec la veine médullaire antérieure médiane qui passe sur le sillon antéro-médian de la moelle.

En latéral, la veine spinale antérieure se déplace longitudinalement le long de l'origine des racines ventrales et rejoint en haut la veine médullaire antérieure qui suit longitudinalement le sillon antérolatéral bulbaire (pré-olivaire) le long de la ligne de l'origine des racelles hypoglosses.

La veine vertébrale postérieure latérale suit la ligne d'origine des racines dorsales dans le sillon spinal latéral postérieur, est continue en haut avec la veine médullaire latérale qui suit le sillon rétro-olivaire dorsal

La veine médullaire postérieure médiane, suit le sillon postéro-médullaire, est continu en haut avec la veine principale sur la surface postérieure de bulbe, la veine médullaire postérieure médiane qui cours le long du sillon médullaire postéro-médian.

Les veines médullaires transversales reliant les principaux canaux longitudinaux à différents niveaux. Ces veines de pontage peuvent se connecter avec les veines neurales, le sinus dural dans la région du foramen magnum.

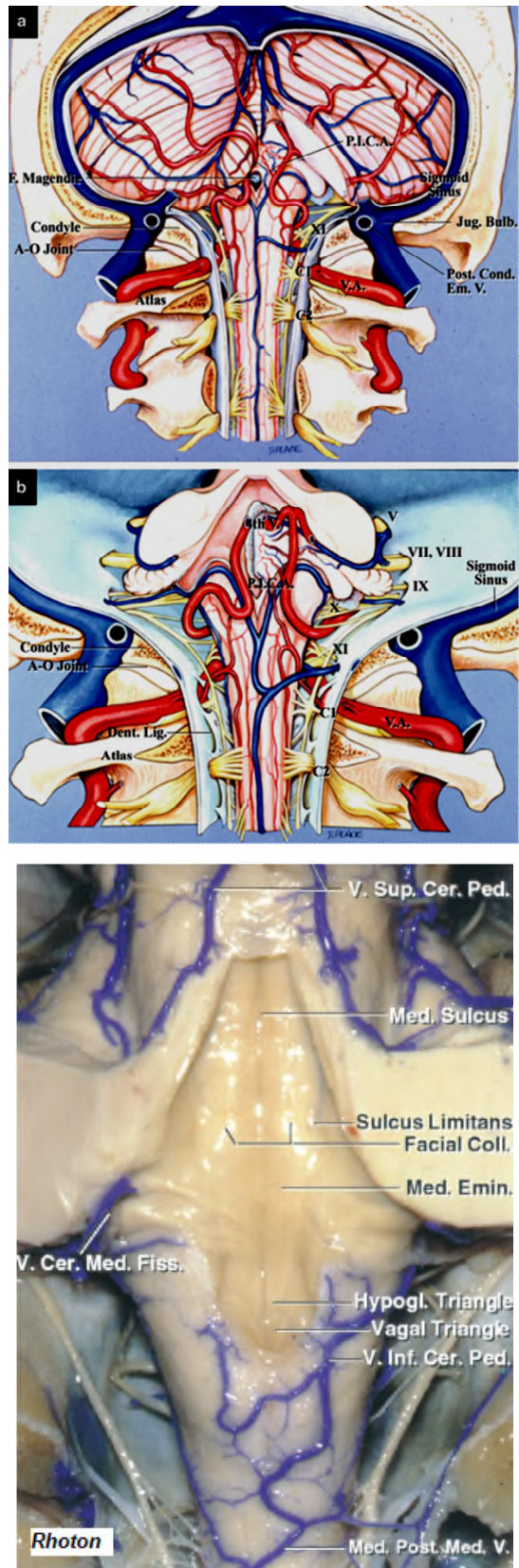


Figure 22: relation de système veineux avec le foramen magnum

## **1.5 CONTEXTE PHYSIOPATHOLOGIQUE ET ETHIOPATHOGENIQUE DE LA SYRINGOMYELIE:**

### **1.5.1 Illustration des théories physiopathologiques de la formation de la syringomyélie:**

Beaucoup de travaux ont été publiés pour expliquer la physiopathologie de la syringomyélie dans le passé, au moins quatre théories ont contribué à améliorer les conduites thérapeutiques, certains chercheurs continuent à soutenir ces théories déjà rejetées par la communauté scientifique lors de leurs publications, cependant nous manquons encore de théorie capable d'expliquer tous les scénarios possibles pouvant entraîner une syringomyélie(31).

Dans le début de l'histoire de la syringomyélie, Chiari et Ollivier D'Angers et après leurs observations autopsiques, ont tous les deux suggéré que les cavités de syrinx étaient des défauts de développement du canal central ou de la moelle épinière (32), puis l'attention était tournée vers la perte cellulaire et les théories mettent en avant l'ischémie, les phénomènes inflammatoires et infectieuses avec les effets de l'arachnoïdite (33) ; Caplan et ses collègues considéraient la perte de tissu ischémique comme une composante importante de la syringomyélie associée à l'arachnoïdite, bien que les auteurs aient suggéré que des altérations de l'hydrodynamique du LCR pourraient contribuer à la formation de cavités (34), Il a été suggéré aussi que la pression élevée appliquée à la tête fœtale pendant un travail difficile lors de l'accouchement et l'utilisation de forceps est un facteur causal possible, peuvent augmenter la pression veineuse, déplacer les amygdales cérébelleuses et provoquer une rupture ou une hémorragie entraînant une arachnoïdite (35) .

Jusqu'à la l'attention est restée concentrée sur les pertes tissulaires, pour tourner par la suite aux phénomènes hydrodynamiques de LCR ; l'étiologie hydrodynamique a d'abord été proposée par Cleland, qui a suggéré que les anomalies du tronc cérébral conduisaient à l'hydrocéphalie et à la dilatation du canal central, Gardner a affiné cette théorie, proposant que l'obstruction des sorties du quatrième ventricule conduisait à la fois à l'hydrocéphalie en avant et à un élargissement canal central en aval (36) (37).

Williams explique la formation de syrinx par la propulsion forcée de LCR dans le canal à partir de quatrième ventricule, impliquant la hernie des amygdales cérébelleuses mobiles comme un bouchon variable qui conduirait à des différences de pression entre le crâne et la colonne vertébrale (38)

en 1972 et pour la première fois un mécanisme hydrodynamique, suggérant la sortie forcée de LCR de l'espace sous-arachnoïdien périmedullaire à travers le parenchyme médullaire est proposé par Ball et Dayan(9). Des différentes voies et dynamiques du flux transmédullaire de LCR ont été proposées par Oldfield et ses collègues plutôt que d'augmenter le débit dans les cavités du syrinx, certains auteurs ont avancé que le problème était un blocage du débit sortant (39) (11) (40) (41)

Aboulker en 1979, propose l'idée d'un blocage au foramen magnum empêchant le LCR de s'écouler du canal central vers le quatrième ventricule comme concept. De même, Koyanagi et Houkin ont suggéré que le liquide s'accumule en raison d'une altération de l'absorption des fluides extracellulaires et Klekamp a suggéré que le blocage des espaces périvasculaires pourrait affecter l'écoulement de LCR (10) (41) (42)

Greitz a soutenu qu'une augmentation de la pression d'impulsion intra médullaire entraîne l'expansion du cordon médullaire et que l'espace développé se remplit de liquide extracellulaire (12). Selon Chang et Nakagawa le liquide de syrinx provient du canal central lorsqu'il y a une baisse de la pression sous-arachnoïdienne adjacente (43) Levine, a suggéré que la pression exercée par une malformation de Chiari provoque une augmentation de la pression veineuse de la moelle épinière, avec des dommages vasculaires permettant au filtrat de plasma de s'accumuler dans le canal central (44).

L'étude physiologie détaillée des fluides est souvent impossible chez les patients et difficile à réaliser chez les animaux de laboratoire. Ces dernières années, les mathématiques et des techniques de modélisation physique ont été utilisées pour étudier la validité des nombreuses théories concernant la physiologie du LCR dans les espaces sous-arachnoïdiens et périvasculaires, Les perfectionnements de ces techniques peuvent s'avérer extrêmement utiles pour enrichir notre compréhension de la physiopathologie de la syringomyélie. Une attention récente s'est tournée vers les contributions de la biologie moléculaire et les perturbations de la barrière hémato-encéphalique comme source de liquide ont été proposées par plusieurs chercheurs (44). La plupart des cas isolés de syringomyélie rapportés dans les observations cliniques, ont été pris comme prototype pour être généralisé par la suite aux différents patients amenant à des conclusions controversées (5). Devant la multitude des théories et des hypothèses physiopathologiques de la formation de la syringomyélie et avec l'avènement de l'IRM de flux, l'idée que les troubles de la circulation de LCR au niveau de jonction crânio-cervicale quelle que soit la cause est validée comme principale mais pas suffisante au cours de la syringomyélie foraminale (45).

### 1.5.2 La théorie Dysgraphique :

Le début remonte à la description de Brunner en 1700, sur une autopsie d'un spécimen présentant une association de myéломéningocèle, une syringomyélie et une hydrocéphalie où une première tentative du traitement de la dysgraphie a été réalisée ; Morgagni remarqué en 1769, une fréquente association entre kystes de la moelle épinière et les malformations dysgraphiques. Olliver D'Angers voit la syringomyélie comme un arrêt du développement de la moelle épinière (7).

En 1883 Cleland a observé une dilatation du canal central sans communication avec le quatrième ventricule associée un Spina Bifida, plus tard, il est devenu évident que la syringomyélie peut être trouvée sans dysraphisme ; et HINSDALE modifié ce concept et noté que la syringomyélie constituait un défaut de développement de l'épendyme et des cellules gliales en se basant sur l'observation microscopique d'une gliose autour du canal épendymaire. Cette théorie concorde avec l'association de la syringomyélie et sa future apparition au cours des dysraphismes, cependant n'explique pas le mécanisme (7).

### 1.5.3 La théorie hydrodynamique de GARDNER :

Une imperforation des trous de Luschka et Magendie secondaire à une faible pression des plexus choroïdes lors de développement embryonnaire, serait à l'origine du défaut d'évacuation de LCR hors du quatrième ventricule de ce fait une hydrocéphalie se forme en amont et une hydromyélie en aval ; ce phénomène s'accompagne d'une communication entre le quatrième ventricule et l'hydromyélie par la baie de canal épendymaire qui évolue vers une syringomyélie. C'est suite à l'élaboration de ce concept et grâce à GARDNER que la syringomyélie est devenue une pathologie neurochirurgicale par excellence plus tôt qu'une pathologie médicale.

Gull en 1862 a présenté un patient décédé peu de temps après son admission pour une atrophie musculaire progressive ; Malheureusement, seule la moelle épinière a été discuté dans la description de l'autopsie « *Énorme dilatation du cordon cervico-thoracique due au kyste étant alignée par des cellules épendymaires* ». Amenant au questionnement « Si le LCR n'est pas produit à l'intérieur de la moelle épinière, comment est il y arrive? » Conduisant Gull à l'hypothèse que c'était un exemple d'accumulation de LCR dans le canal central; il l'a appelé "*hydromyéelus*" ; Lichtenstein , reprend cette idée en 1942 et propose l'idée qu'une cavité peut se former dans la moelle épinière à la suite d'une hydrocéphalie avec une obstruction de tous les forámenes du quatrième ventricule (7) (46).



En 1959 Gardner, explique l'association entre la syringomyélie et la malformation de Chiari après avoir examiné 17 cas opérés depuis 1950; en se basant sur ces études embryologiques du développement du SNC, il conclue que la syringomyélie se développe par une dilatation du canal central en raison de la pression intracrânienne accrue, qui provoque le passage de LCR depuis le quatrième ventricule à cause de persistance d'une occlusion des foramenes de Luschka et Magendie au-delà du cinquième mois de la gestation, le LCR passe dans le canal épendymaire via l'Obex pour sortir par le Filum terminal; provoquant aussi une hydrocéphalie après refoulement en amont. La force motrice transmise par les ondes de LCR créés lors de l'alternance des pressions vasculaires entre systole et diastole, ont un effet de coup de bélier sur la moelle « *water hammer* » (Figure 23).

Cette théorie hydrodynamique a ensuite gagné beaucoup d'acceptation, et Gardner a introduit une méthode chirurgicale pour le traitement de la syringomyélie associée à la malformation de Chiari, qui s'est avérée assez réussie. Il a pratiqué une craniectomie sous-occipitale, ouverture de quatrième ventricule, fermeture de l'Obex avec de muscle, et termine par la réalisation d'une plastie durale (45) (7).

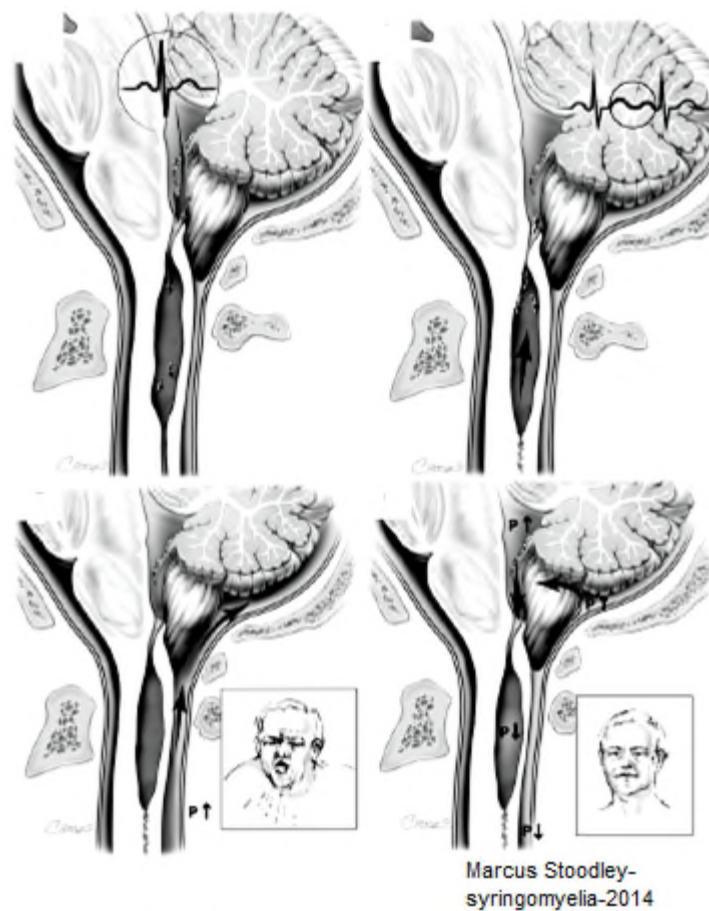


Figure 23: schémas illustratif de la formation de la syringomyélie selon Gardner.

#### **1.5.4 La théorie de dissociation de pression de WILLIAMS :**

Le point de départ des troubles se situe au niveau du foramen magnum par un blocage à la circulation de LCR secondaire à une malformation de Chiari, par conséquent, un gradient de pression se forme entre le compartiment céphalique et rachidien ; toute élévation de la pression céphalique pousse le LCR à s'évacuer à travers le canal épendymaire déjà perméable cependant toute augmentation de la pression du compartiment rachidien entraîne le passage de LCR entre les cordons médullaires.

L'utilisation de l'IRM de flux combinée à la mesure des pressions du LCR au niveau de foramen magnum et espace C1 C2 ont permis la consolidation de ce concept (47).

Williams en 1969, a réalisé que l'hydrocéphalie ne peut être rendue responsable de l'hydromyélie dans tous les cas, en soulignant l'importance des obstructions du flux de LCR pour le développement de la syringomyélie qui est fondamentale à ce jour pour la compréhension de la syringomyélie. La réalisation d'enregistrements de pression simultanés dans l'ESA intracrânien et médullaire expérimentale avec corrélation clinique a permis le renforcement de ce concept, l'obstruction partielle du flux de LCR au niveau de la jonction crânio-cervicale conduit à une dissociation des pressions (38); avec des augmentations soudaines de la pression sous-arachnoïdienne au moment de la toux, éternuement et les manœuvres de Valsalva. Il a pu démontrer une persistance de l'augmentation de la pression intracrânienne même après le retour à la normale de la pression sous-arachnoïdienne spinale. Il a suggéré un mécanisme de soupape à bille au niveau de l'obstruction, incapable d'inverser le flux après normalisation de la pression dans l'ESA médullaire. La pression intracrânienne est alors normalisée, en raison du flux de LCR via l'Obex dans le quatrième ventricule et le canal central. Ce point de vue a été soutenu par une descriptions cliniques des patients qui ont parfois une exacerbations assez graves de leurs symptômes avec de telles manœuvres (7) (48) (49) (46). L'hydrocéphalie n'était pas nécessaire pour expliquer la syringomyélie, cependant la communication entre quatrième ventricule et canal épendymaire est toujours obligatoire.

Oldfield a modifié en outre cette théorie en 1994 en soulignant l'importance d'un rap vers le bas pendant la systole des amygdales cérébelleuses chez les patients présentant une malformation de Chiari I (11); un écoulement de LCR dans cordon médullaire provoqueraient un effet similaire au coups de billiez hydrique (Figure 25-a), ce phénomène est appelé «water hammer like» (50)(51)(52)

### 1.5.5 Concept de débit transparenceux du LCR :

Si le liquide dans les cavités syrinx est du LCR qui ne proviens de quatrième ventricule, il doit s'écouler dans les espaces sous arachnoïdiens à travers le parenchyme médullaire ; Contrairement à la proposition de Williams, Ball et Dayan ont suggéré qu'une malformation de Chiari agirait pour empêcher le LCR périmédullaire de pénétrer dans le compartiment crânien lors des manœuvres de Valsalva. Ils ont ensuite émis l'hypothèse que l'augmentation résultante de la pression vertébrale pourrait forcer le LCR à pénétrer par les espaces péri vasculaires dans le cordon médullaire pour former une syringomyélie (Figure 25-b); la découverte d'espaces péri vasculaires pathologiques élargis au cours de syrinx vient renforcé le principe de cette théorie (9).

Oldfield et ses collègues ont proposé un mécanisme similaire, confère un effet de type piston sur l'espace sous-arachnoïdien rachidien forçant le fluide à traverser soit les espaces périvasculaires soit les espaces interstitiels au cours de la malformation, Des preuves par ciné-IRM et échographie pèroopératoire sur les mouvement des amygdales cérébelleuses ont été rapporté pour appuyer leurs théorie, sans preuve directe sur le mouvement de LCR à travers le parenchyme médullaire (11) (39).

L'utilisation des traceurs de flux pour démontrer l'écoulement périvasculaire de LCR à partir de l'espace sous-arachnoïdien vers le canal central chez les animaux est né avec le travail expérimental de Stoodley et ses collègues entre 2003 et 2010, les travaux de Klekamp et ces collaborateurs ont montré un œdème médullaire avec des espaces périvasculaires élargis au cours des arachnoïdites, leurs travaux supplémentaires ont montré que le flux périvasculaire de LCR provenant de l'espace sous-arachnoïdien se produit dans des modèles de syringomyélie et que le flux dépend des pulsations artérielles (41) (53)

Cependant pour qu'une cavité s'agrandisse, la pression à l'intérieur doit dépasser la pression environnante, cela ne peut pas s'appliquer dans cette situation. Bilston et ses collègues ont examiné les propriétés pulsatiles de l'écoulement des fluides dans les espaces périvasculaires et l'espace sous-arachnoïdien à l'aide de la modélisation informatique, ils ont démontré que les caractéristiques anatomiques de l'espace péri vasculaire pouvaient agir comme une valve unidirectionnelle, un décalage temporel entre l'onde artérielle et l'onde de pression du LCR arrivant à l'interface entre l'espace sous-arachnoïdien et l'espace périvasculaire pourrait agir pour augmenter le débit, cela se produit lorsque la pression de crête du LCR se produit à un moment différent de la pression de crête du pouls artériel, ce qui entraîne une résistance plus faible à l'afflux de LCR (Figure 24).

Il a été suggéré que la malformation de Chiari et d'autres obstructions situées dans l'espace sous-arachnoïdien pourrait réagir pour créer le décalage temporel (54).

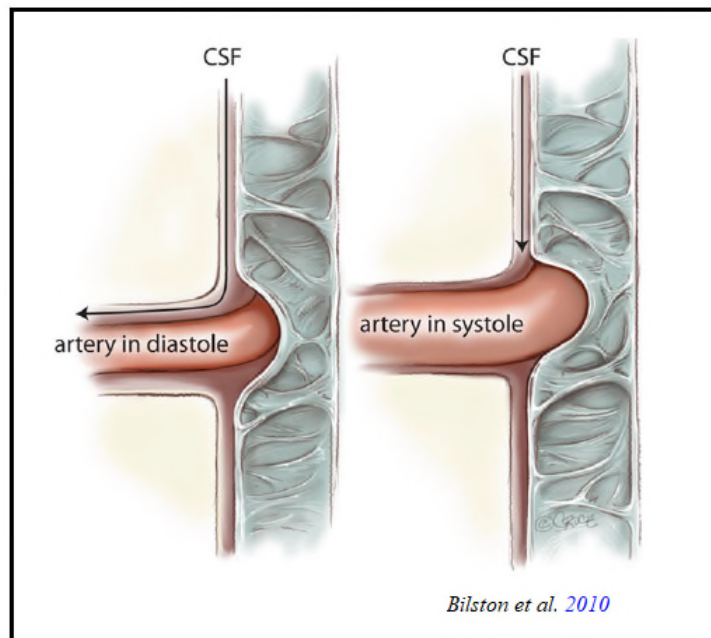
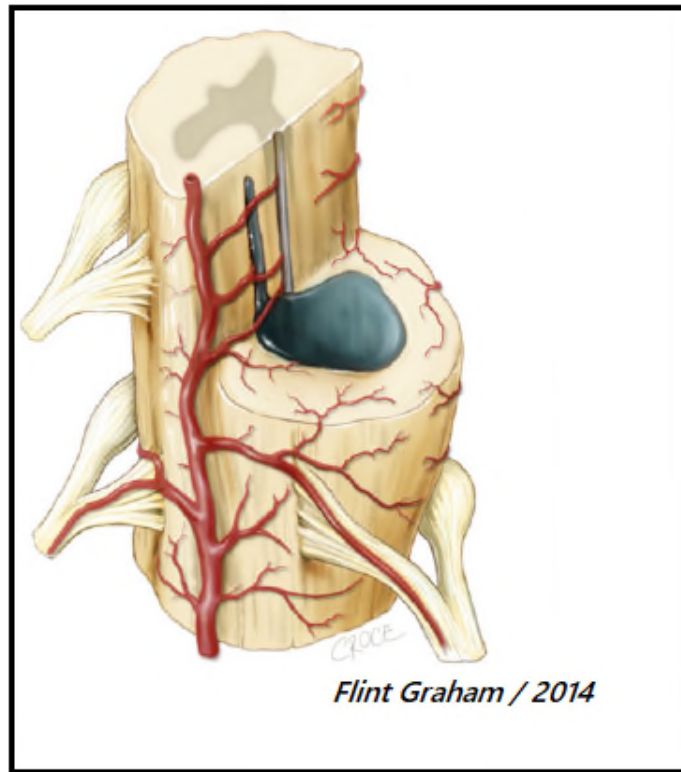


Figure 24:schémas illustratif expliquant le phénomène de valve dans périvasculaire..

### 1.5.6 Théorie d'Albouker :

Ce concept repose sur la suggestion de l'existence d'un passage transparenchymateux de LCR qui se fait à partir de l'espace sous arachnoïdien médullaire « haute pression » vers la cavité centromédullaire de « basse pression », à travers l'espace de Virchow Robin. Cependant ce phénomène survient dans une situation pathologique de blocage de la circulation de LCR en amont, notamment au niveau la jonction crânio-vertébrale (10).

Tannenbergen en 1924 et Liber et Lisa en 1937 considéraient la syringomyélie comme le stade ultime de l'œdème médullaire. Ils pensaient que le liquide œdémateux s'accumulait dans le cordon en raison du blocage des espaces de Virchow-Robin ou du canal central. Aboulker, Yamada et ses collaborateurs, et Taylor et Byrnes ont souligné l'importance supplémentaire de l'obstruction veineuse qui avec un blocage de flux de LCR, provoque un œdème de la moelle épinière et plus tard, la formation d'une cavité syringomyélique ; Ainsi, Aboulker a combiné les hypothèses de la transsudation transmédule et la survenue de l'œdème (10).

Cependant, comme pour l'hypothèse de Ball et Dayan, la théorie d'Aboulker nécessite un gradient de pression positif entre les espaces sous arachnoïdiens et la cavité syringomyélique, alors que les mesures de ces pressions déterminent un gradient dans la direction opposée au mécanisme proposé (5).

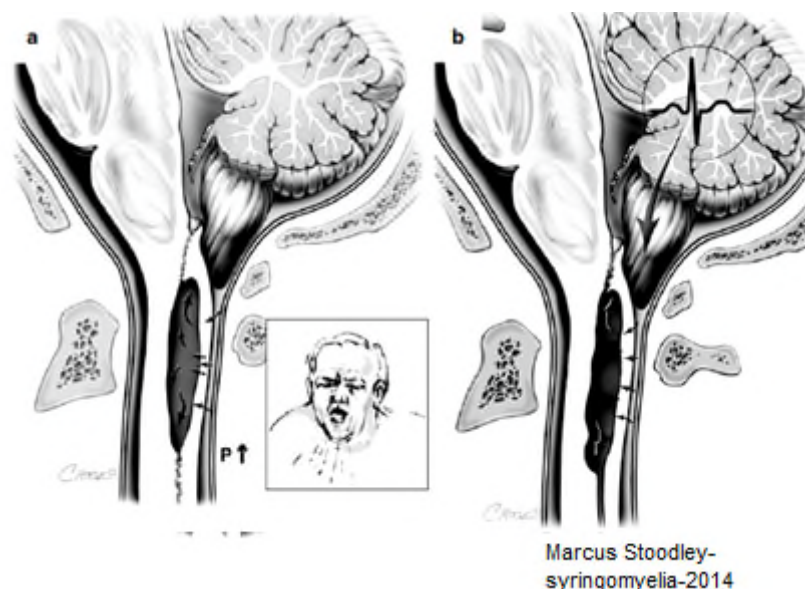


Figure 25: schémas illustratif de passage de LCR en trans medullaire dans le CM type I.

### **1.5.7 La théorie de la traction médullaire :**

Au cours de la croissance existe une asynchronie physiologique entre la croissance de canal rachidien et la croissance de la moelle épinière, conduisant l'ascension de cette dernière à un niveau haut situé entre L1 et L2; dans la situation où l'asynchronie devient anormale, il se produit un phénomène de traction avec une moelle basse attachée à deux composantes; axiale conduisant à des anomalies au niveau du foramen magnum telle la malformation de Chiari, et latérale telle que la scoliose; et l'association «malformation de Chiari, scoliose et syringomyélie» est regroupée actuellement sous le nom «des maladies de filum»

La moelle épinière subit la force de traction qui occasionne des altérations vasculaires sur toute sa hauteur prédominant au niveau cervicale et centromédullaire conduisant à l'apparition de lésions ischémiques dont l'évolution sera à l'origine de la cavité syringomyélique.

Au final, tous ces concepts mènent à trois éléments principaux complémentaires le blocage de la circulation de LCR au niveau de la jonction des deux compartiments céphalique et rachidien qui le «foramen magnum», trouble hydrodynamique de circulation de LCR et la formation d'un gradient de pression; cependant chaque mécanisme à ses causes et ses conséquences qui peuvent être combinées à des degrés divers leurs études comme entités singulières rend la relation cause à effet difficile à établir part contre l'étude combinée peut éventuellement élucider l'éthio-pathologie.

D'autres théories et concepts ont été adoptés pour expliquer la formation des cavités syringomyéliques dans des situations pathologiques en dehors de la syringomyélie foraminale qui mérite d'être étudiée pour différencier ces deux entités.

### **1.5.8 Hypothèse ischémique**

L'association entre syringomyélie et les formes sévères de méningite, décrite en 1869 et en 1887, par Charcot et Ioffroy puis par Ioffroy et Archard respectivement, sur des cas autoptiques; ils ont conclu que la syringomyélie était le résultat de lésions médullaires ischémiques, dues à une obstruction veineuse et thrombose artérielle suite à l'inflammation méningée. Cette hypothèse a été corroborée plus tard par des preuves expérimentales, en 1914, Camus et Roussy ont injecté un mélange d'acides gras, de sodium nucléine et du talc dans les ESA cervical de 11 chiens pour produire une méningite cervicale aiguë. Histologiquement, ils ont trouvé une cavité dans la moelle épinière avec des cellules inflammatoires périvasculaires et nécrose médullaire.



. Une étude similaire avec des résultats comparables a ensuite été réalisée par McLaurin en 1954, Hoffman (79), après avoir injecté un mélange de sang et de Pantopaque (soluté utilisé pour la myélographie) dans la grande citerne de chiens placés sur une pente, pour assurer un dépôt de ce produit dans la moelle épinière ; Les animaux ont contracté une grave arachnoïdite spinale avec ischémie de la moelle épinière principalement dans la région cervicale. Ces études avaient produit de graves formes d'arachnoïdite nécrosante et de myélomalacie plutôt que des syringomyélies. Tataru a utilisé une méthode moins traumatique et a effectué une Laminectomie thoracique pour injecter 0,1 ml d'une Solution de kaolin à 33% dans le SAS des lapins et 0,05 ml d'une solution à 16% de kaolin chez le rat. De ces animaux, 31,2% et 22,2%, respectivement, ont développé une formation kystique de la moelle épinière dans les 16 semaines suivant l'injection. CHO et ses collaborateurs ont examiné la contribution de l'arachnoïdite pour le développement de la syringomyélie post-traumatique et après injection d'une solution de kaolin dans la ESA médullaire, et en comparant les résultats à d'autres animaux chez qui il provoque seulement un traumatisme médullaire, il a trouvé que l'association de traumatisme avec l'injection du soluté pour provoquer l'arachnoïdite donne une syringomyélie dans 55% de cas ; Dans Sa conclusion il rapporte que l'arachnoïdite jouait un rôle important dans le développement de syringomyélie post-traumatique.

En dehors des formes sévères de méningite, la syringomyélie peut se développer au cours de l'obstruction de l'artère spinale antérieure au niveau du foramen magnum chez les patients porteurs d'une malformation de Chiari. L'obstruction veineuse peut également causer des cavitations de la moelle épinière, qui peuvent être interprétées comme un infarctus veineux. Netsky a noté qu'un apport sanguin insuffisant au centre de la moelle épinière causé par une anomalie vasculaire est responsable d'une syringomyélie. McGrath a observé en 1965 qu'une race particulière de chiens, Le Braque de Weimar développés des kystes intra-médullaires associés à un trouble autosomique récessif caractérisé par des déformations squelettiques marquées. Ces animaux ont développé une paraplégie progressive à l'âge de 4-6 semaines. Morphologiquement, il a noté une angiogénèse anormale de la moelle épinière, et le syrinx a été attribué à une ischémie chronique. Les facteurs vasculaires vont certainement contribuer à la myélopathie chez les patients souffrant de compression médullaire ou formes graves d'arachnoïdite. Cependant, l'expansion progressive du syrinx ne peut être expliquée par l'ischémie et la nécrose seules, et la syringomyélie doit être distinguée de la myélomalacie.



### **1.5.9 Hypothèse Hématomyélique:**

Cette hypothèse stipule que la cavité de la syringomyélie se développe sur un substrat d'une hématomyélie, cette voie était exploitée pour étudier les syringomyélies post-traumatiques.

En 1867, Bastian était le premier auteur à donner une description d'une syringomyélie post-traumatique ; Holmes a consacré plus d'attention dans sa publication en 1915. Le premier article expérimental sur ce sujet a été publié par Schmaus en 1890, qui a décrit ce qu'il a appelé un "commotiospinalis". Plus tard, McVeigha a simplement utilisé son doigt pour écraser la moelle épinière de ses animaux afin d'étudier les traumatismes médullaires. Ou infliger un traumatisme médullaire en utilisant un poids. (145)

Yeziarski et ses collaborateurs ont pu produire des kystes nécrotiques en injectant des acides aminés excitateurs libérés normalement dans les suites du traumatisme de la moelle épinière et jouent un rôle important dans la physiopathologie des événements post-traumatiques.

Tous ces modèles ont produit une lésion de la moelle épinière évoluant vers une cavité médullaire, l'ampleur de la cavité était directement liée à la gravité du traumatisme. Après résorption de l'hématome, le kyste se remplit de LCR. Cependant, la syringomyélie peut se développer progressivement, sans hématomyélie, encore une fois, ces modèles ne sont plus représentatifs de la pathologie et son évolution.

### **1.5.10 Hypothèse sécrétoire :**

Ce concept reposait principalement sur l'analyse neuro-pathologique des cas d'autopsie et une analyse de liquide contenu dans les cavités syringomyéliques pour expliquer l'origine du fluide et les voies par lesquelles a eu accès au canal central ou et au parenchyme de la moelle épinière ; La similitude entre fluide de syrinx et le LCR était la base.

Rice-Edwards et Wiedemeyer postule pour les cellules épendymaires qui produisent le LCR en s'accumulant dans un canal central obstrué comme montré par les études animales, provoquant la formation d'une cavité syringomyélique. Cependant, l'occlusion progressivement de canal épendymaire avec l'âge, la fréquence faible de la Syringomyélie, rend ce concept inadapté pour expliquer toutes les syringomyélie (5) .

### **1.5.11 Hypotheses Transudative et sécrétoire:**

La transsudation peut jouer un rôle majeur dans la formation et l'évolution de la cavité kystique de la syringomyélie chez les patients atteints de tumeurs intra-médullaires. Holmes signalait en 1915 que la syringomyélie post-traumatique se développe que chez les patient porteur d'une tumeur intra-médullaire ; mais ce mécanisme ne justifie pas la plus grande fréquence de syrinx plus dans les localisations cervicales que thoraciques ou lombaires (5).

### **1.5.12 Etat de la recherche :**

L'état actuelle de la recherche en matière de biologie moléculaire a permis d'identifier une nouvelle protéine membranaire appelée Aquaporine (AQP), avec la particularité de laisser passer que à l'eau seul sans les ions, il existe 500 types identifiés depuis 2009 dont 13 sont présentes chez l'être humain, l'Aquaporine type 4 « AQP 4 » est le type le plus abondant dans le système nerveux, cette protéine présente sur les astrocytes et les cellules épendymaires semble avoir un rôle important dans la régulation des mouvements de l'eau ; avec suspicion d'avoir un effet sur la formation et la progression de la cavité syringomyélique (55) (56).

Malgré les nombreuses tentatives pour expliquer la physiopathologie de la syringomyélie, plusieurs questions restent suspendues ; La revue minutieuse de la physiopathologie de la syringomyélie révèle la complexité de la pathologie, la pléthore des théories décrites de mécanismes différents, rajouté un cran à la complexité de ce phénomène.

Finalement ces théories fournissent des opinions divergentes sur des concepts de base.

- Quelle est la composition chimique du liquide de syrinx dans les différents types?
- Quelle est la relation entre la pression de syrinx et la pression sous-arachnoïdienne?
- Quelle est la relation entre le syrinx et les pressions des impulsions spatiales sous-arachnoïdiennes?

Outre ces questions fondamentales, des détails beaucoup plus importants sont nécessaires concernant les voies d'entrée et de sortie des fluides, le rôle de la barrière perivasculaire au niveau de la moelle épinière et des Aquaporines, et le mécanisme précis mis en jeu plusieurs conditions au même temps. Très peu de choses sont certaines, même en ce qui concerne les principes fondamentaux. Il est peu probable que l'objectif d'une seule théorie unificatrice soit atteint avant d'élucider les différents concepts. Il est probable aussi que l'existence de différents sous-types de syrinx qui ont des mécanismes de remplissage différents qui doivent susciter d'autres pistes de recherches (57).

## 1.6 PRESENTATION CLINIQUE DE LA SYRINGOMYELIE FORMINALE :

Le mot syrinx a été utilisé pour la première fois par Ollivier d'Angers pour décrire une cavité de la moelle épinière, depuis une utilisation large de ce terme a été utilisé pour décrire toutes les lésions kystiques de la moelle quelle que soit l'origine ou la consistance, et cela pendant une centaine d'années. Néanmoins les termes syringomyélie, hydromyélie et myélomalacie, sont rattachés à des entités différentes et bien précises(58).

La Syringomyélie est une cavitation kystique de moelle épinière, peut intéresser le canal épendymaire ou creusé dans le parenchyme médullaire, la cavité a une limite nette, bordée par des cellules épendymaires ou un tissu glial et rempli de liquide céphalorachidien, sa formation est en rapport avec une perturbation de la circulation du LCR au niveau du foramen magnum ou suite à des attaches arachnoïdiennes de la moelle épinière (arachnoïdite); cette cavité est progressivement évolutive avec le temps(58).

L'Hydromyélie est une dilatation du canal central (canal épendymaire) avec une communication avec le quatrième ventricule associée à une hydrocéphalie ou une obstruction de Foramen de Luschka et Magendie. La cavité est tapissée par des cellules épendymaires et peut s'étendre secondairement dans le parenchyme médullaire. La cavité peut augmenter progressivement avec le temps ou reste stable souvent de découverte fortuite.

Les syringomyélies peuvent être divisées en deux catégories selon la communication ou non avec le quatrième ventricule (59).

Les syringomyélies communicantes sont plus communément associées à diverses anomalies congénitales, y compris la malformation de Chiari de type I, la cyphoscoliose et les défauts de fermeture de tube neurale (Spina Bifida). Dans la forme communicante la cavité où le syrinx est remplie de liquide céphalorachidien (LCR). Ce fluide est situé dans la moelle épinière et communique avec le LCR des espaces dédiés à ce dernier.

Les syringomyélie non communicantes sont associées à des traumatismes, infections, hématomes de la moelle épinière et les néoplasmes ou peuvent être idiopathiques. Le syrinx peut contenir une large gamme de substances en fonction de l'étiologie, y compris le matériel infectieux, les protéines, le LCR, ou du sang.

Dans les deux situations l'extension de la syringomyélie dans la partie endocrânienne se fait au niveau du bulbe rachidien est appelé **syringobulbie**.

La Myélomalacie est une nécrose kystique de la moelle épinière et décrit l'état final des dommages subis par la moelle épinière dans les suites d'un traumatisme médullaire ou d'une ischémie. L'étendue dépend de la lésion initiale et ce n'est pas une lésion évolutive avec le temps. Initialement, la cavité est remplie avec un liquide riche en protéines. Au fil du temps, le liquide est débarrassé de la protéine qui le constitue pour ressembler au liquide céphalorachidien.

Les Kystes néoplasiques satellites aux tumeurs médullaires, leurs parois constituées de membranes tumorales avec un contenu liquidien qui est riche en protéines, ce liquide se rapproche de plasma, à noter une forte prise de contraste lors de l'imagerie avec injection de produit de contraste.

Les kystes gliépendymaire d'étiologie non élucidée, ne s'accompagnent pas d'hydrocéphalie, ni de tumeurs, se localisent le plus souvent dans le cône médullaire terminal, contiennent de liquide céphalorachidien le plus souvent sous tension nécessitant une fenestration chirurgicale ou un drainage (60).

FERNENDEZ et ses collaborateurs (61), classe les cavités syringomyéliques en quatre types:

**Type I:** cavité syringomyélique avec obstruction de foramen magnum; dits **foraminale** ; deux sous-type sont identifiés:

- A: syringomyélie associée à la malformation de Chiari type I
- B: syringomyélie associée aux autres pathologies de la charnière occipito-vertébrales « MCOV »

**Type II:** syringomyélie sans obstruction de foramen magnum évidente et en dehors de toutes étiologies tumorales, dite **idiopathique**.

**Type III:** syringomyélie associée aux pathologies de la moelle épinière, existe quatre sous type:

- A: syringomyélie associée aux tumeurs médullaires.
- B: syringomyélie après une myélomalacie post-traumatique.
- C: syringomyélie provoqué par les arachnoïdite et les pachyméningites.
- D: myélomalacie suite aux compressions médullaires lentes.

**Type IV:** hydromyélie associée aux hydrocéphalies.

La malformation de Chiari, est la pathologie du foramen magnum la plus fréquente associée à la syringomyélie « 90% des syringomyélias dans leur forme foraminale surviennent au cours des malformations de Chiari type I », quatre types sont identifiés, dont les deux premiers (type I et II) sont en rapport avec la hernie tonsillaire le type III et IV sont des entités malformatives particulièrement graves.

**La malformation de Chiari type I:** concerne une hernie tonsillaire de plus de 5 mm au-dessous de la ligne de MacRae (qui délimite le foramen magnum), peu importe le degré de descente et la longueur des amygdales (Figure 26-A), le quatrième ventricule « V4 » et le tronc cérébral sont de situation normale. S'accompagne d'une syringomyélie dans 45 à 70% des cas.

**La malformation de Chiari type II:** appelé aussi la malformation d'Arnold Chiari; se caractérise par une hernie tonsillaire avec une hernie de la partie inférieure du tronc cérébral et de V4 à travers le foramen magnum (Figure 26-B), aussi la longueur des tonsilles n'est pas importante pour le diagnostic; elle s'associe au défaut de fermeture de tube neural telle que les Spina Bifida et à l'hydrocéphalie souvent par anomalie de l'aqueduc de Sylvius (61).

**La malformation de Chiari type III:** c'est une anomalie extrêmement rare qui se caractérise par une hernie du contenu de la fosse postérieure, c'est-à-dire le cervelet, le tronc cérébral et le quatrième ventricule, et dans certains cas, la moelle épinière cervicale supérieure à travers un défaut osseux occipital inférieur et cervical supérieur (Figure 26-C). Dans cette malformation, une encéphalocèle doit être présente en combinaison avec les anomalies cérébrales retrouvées dans le type II ; donc une hernie tonsillaire avec déplacement de V4 en bas. Il est généralement associé à l'hydrocéphalie, à la syringomyélie et au syndrome de la moelle bas attaché (62)

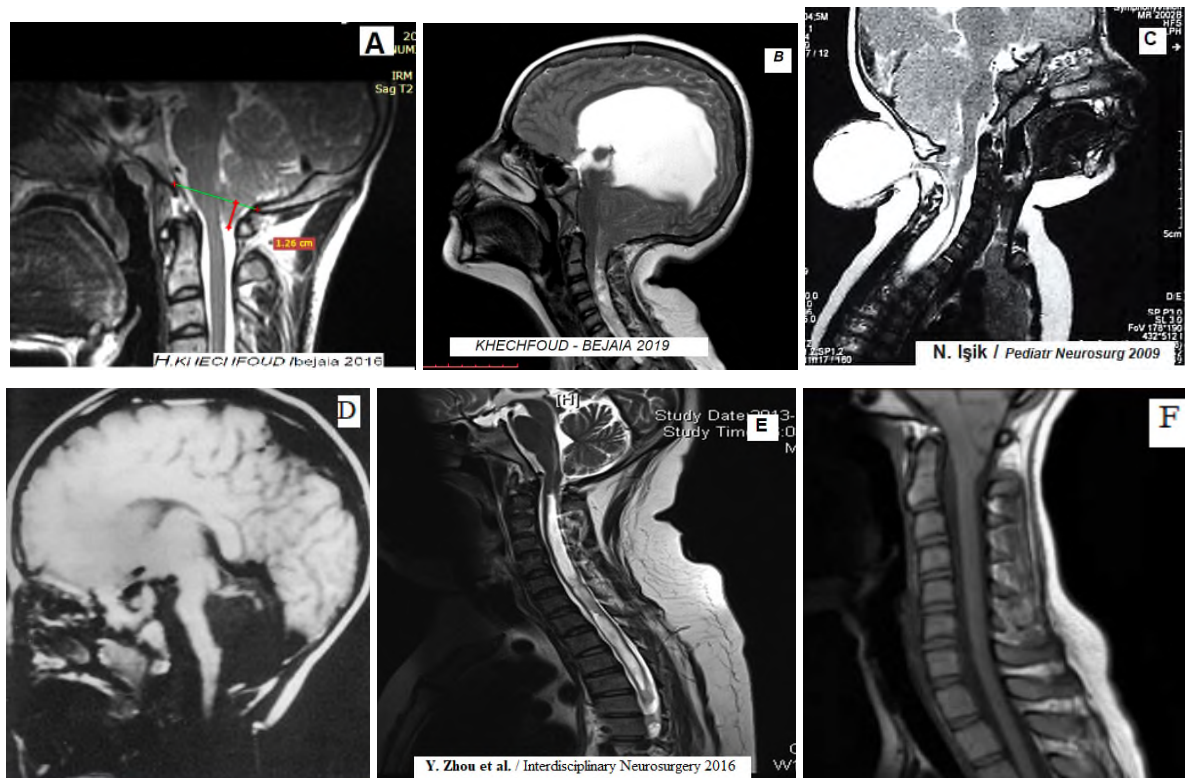
**La malformation de Chiari type IV:** caractérisée par une hypoplasie ou aplasie cérébelleuse (Figure 26-D) associée à une hypoplasie de la tente de cervelet, le pronostic est mauvais (61)

A ces quatre types, s'ajoutent deux types de malformation de Chiari, rapportés dans la littérature pour expliquer des phénomènes physiopathologiques qui se trouvent à la limite entre des situations bien identifiées mais pas suffisantes pour étayer les mécanismes étiologiques.

**La malformation de Chiari type 0:** le terme «CM-0» a été inventé, en se référant à un diagnostic de la syringomyélie en rapport avec des troubles hydrodynamiques de la circulation de LCR ( Figure 26-E) au niveau de Foramen magnum identifiée en l'absence de toute hernie tonsillaire à l'IRM de flux et après que d'autres étiologies ou maladies sont définitivement écartées (63).

**La malformation de Chiari 1.5:** se réfère spécifiquement à la hernie tonsillaire observée dans la malformation de Chiari type I dépassant l'arc postérieur de C1, avec une élévation du tronc cérébral et une élévation du quatrième ventricule qui garde une position normale dans la fosse cérébrale postérieure, elle peut être acquise après une décompression de foramen magnum à long terme (59).

La syringomyélie et la malformation de Chiari s'associent souvent à des degrés divers à d'autres malformations osseuses de la charnière crânio-cervicale les plus importantes sont l'impression basilaire, l'assimilation de l'atlas complète ou incomplète, la platybasie et les anomalies congénitales de la dent de l'axis.



A : Chiari I,      B : Chiari II,      C : Chiari III,  
D : Chiari IV,      E : Chiari 0,      F: Chiari 1,5

Figure 26: Les différents types de la malformation de Chiari

### 1.6.1 Symptômes clinique en rapport avec la Syringomyélie :

La prévalence de la syringomyélie est très variable selon les rapports de la littérature, elle est estimée entre 9 et 130 cas pour 100 000 personnes (64) (65). Les patients présentent généralement des symptômes entre 24 et 40 ans. Les progrès de la technologie en médecine, notamment l'utilisation fréquente de l'imagerie par résonance magnétique (IRM) ont identifié les malformations congénitales chez le jeune enfant, ont considérablement amélioré le taux des cas diagnostiqués précocement (59).

Les syringomyélies se localisent le plus souvent entre les niveaux médullaires C2 et D9, peuvent aussi s'étendre sur toute la moelle épinière, mais atteignent rarement la moelle lombaire. Ils peuvent être asymptomatiques ou provoquer des symptômes graves de compression médullaire qui commencent au centre de la moelle expliquant l'atteinte des voies longues directement liées anatomiquement au siège des lésions.

Au début de la progression de la maladie, et au fur à mesure que la cavité se remplit de liquide et se dilate, le tractus spinothalamique est le plus souvent détruit. Les patients peuvent d'abord présenter une perte de la sensation douloureuse et thermique qui commence dans le cou et les épaules et s'étend aux mains «en forme de **cape**» puis atteint des voies longues de la motricité ; à cette symptomatologie et dans l'association avec des maladies de la jonction crânio-cervicale « foramen magnum » se rajoutent les signes cliniques spécifiques de la malformation ou la pathologie associées (59)(66).



### **L'Atteinte de la Voie spinothalamique:**

représenté par la dissociation thermoalgésique suspendue, c'est le signe pathognomonique; il est estimé à 70% des cas, souvent associé à des douleurs de type neuropathique révélatrice situées au niveau lésionnel (67), au début de la maladie, le tractus spinothalamique souffre en premier.

L'atteinte de faisceau spinothalamique se traduit par une perte de la sensibilité au chaud et au froid touchant les dermatomes directement représentée par les niveaux médullaires correspondants à l'étendue de la cavité, la localisation cervicale et thoracique haute étant la plus fréquente, la symptomatologie se traduit par l'atteinte de la sensibilité thermoalgésique qui classiquement touche le cou, l'épaule et le membre supérieurs, quand elle est bilatérale donne l'aspect en «en forme de cape», cependant les patients préservent une sensibilité tactile légère et une sensibilité profonde correcte, cette dissociation thermoalgésique est pathognomonique de syndrome syringomyélique et elle est suspendue entre deux territoires sains ; la plupart des patients ne se rendent pas compte de ce déficit de la sensibilité et sans exposer à des brûlures accidentelles répétées sur les mains et les avant-bras avec la constatation des cicatrices d'âges différents lors des premières consultations (51). La recherche de l'atteinte de la sensibilité thermique nécessite une attention particulière lors de l'examen physique en utilisant les tubes chauds et froids ou au mieux un thermotest adapté à cet examen surtout que l'association à des douleurs dans les mêmes territoires masque cette symptomatologie (68).

Atteinte de faisceau corticospinal (pyramidale): à mesure que la maladie progresse, les patients peuvent présenter des symptômes de motoneurone, y compris une faiblesse des membres supérieurs et inférieurs où perte complète de la fonction motrice, l'atteinte n'est pas symétrique et dépend de l'extension de la cavité, elle concerne le plus souvent les muscles distaux des membres supérieurs au début de la maladie, l'atteinte motrice aux membres inférieurs n'est pas rare; les réflexes ostéo-tendus peuvent être exagérés cependant un syndrome neurogène périphérique peut les masquer dans les cas évolués.

Atteinte des Cornes antérieures: les symptômes du neurone moteur inférieur incluent une atrophie des muscles de la main, débutent par une atteinte des muscles interosseux de la loge thénar avec un aspect particulier de la main « main en griffe », pouvant se prolonger dans les bras et les épaules (51) (2).

Atteinte des Colonnes dorsales: à moins que la maladie ne soit avancée, avec une invasion étendue de la moelle épinière, les colonnes dorsales sont épargnées, laissant la sensibilité proprioceptive intacte.

**Les douleurs :** représente presque 37% de la symptomatologie et le plus souvent révélatrices motivant l'exploration neuroradiologique leur mécanisme étiopathogénique non élucidé et reste obscure, leur traitement pharmacologique reste particulièrement difficile avec un caractère réfractaire ; elles sont caractérisées par une composante continue décrite comme des brûlures, associée à une composante paroxystique à type de décharges électriques ou sensation d'élançement ; les sensations d'allodynie ou d'hyperalgie peuvent être rapportées chez certains patients ; l'évaluation de la douleur reste subjective sur les échelles d'évaluation ; le patient estime sa douleur dans sa composante continue et éventuellement dans la composante paroxystique plus importante ; le traitement pharmacologique repose essentiellement sur les antidépresseurs tricycliques (Imipramine – Amitriptyline – Clomipramine), les Antiépileptiques (Carbamazépine – Gabapentine – lamotrigine), les morphiniques, les anesthésiques locaux et les agonistes GABAergique (Baclofène en intrathécale) qui peuvent être très utiles dans les cas réfractaires (67).

Des douleurs du type mécanique telles que névralgie cervico-brachiale, céphalée occipitale d'Arnold et névralgie de trijumeau ainsi que des douleurs musculo-squelettiques sans avoir de rapport avec la syringomyélie elle-même peuvent se voir, souvent associées à des pathologies de la jonction crânio-cervicale ou dégénérative

Le traitement neurochirurgical de la douleur centrale au cours de la syringomyélie est décevant, la DREZtomie peut être proposée dans les cas d'allodynie et hyperalgie unilatérale métamérique, si d'échec de traitement pharmacologique.

*Tableau 1: Classe thérapeutique des traitements de la douleur.*

Type	Mode of action	Drug	Side effect
Anticonvulsants	Inhibits opening neuronal voltage –dependent channels (calcium channels, sodium channel ) and GABA receptor.	Carbamazepine Gabapentin Pregabalin Topiramate	Hepatotoxicity, drowsiness, fatigue, ataxia, vertigo, gastrointestinal discomfort headache, blurred vision.
Antidepressants	Inhibits the re-uptake of the neurotransmitters norepinephrine and serotonin by neurons.	Amitriptyline Duloxetine Venlafaxine	Mouth dryness, intense sedation, fatigue, diminished libido, weight loss, nausea, insomnia, headache.
Local anaesthetics	Act mainly by inhibiting sodium influx through sodium-specific ion channels in the neuronal cell membrane.	Lidocaine Mexiletine	Dizziness, arrhythmia.
Analgesics	Act through specific receptors, particularly $\mu$ receptors distributed throughout the central and peripheral nervous system blocking them.	Tramadol Dextropropoxyphene Buprenorphine Morphine Oxycodone Fentanyl Methadone	Nausea, vomiting, sweating, dizziness, mouth dryness, sedation, vertigo.

D'autres signes peuvent se voir selon le stade de l'évolution de la maladie :

- l'augmentation du tonus musculaire (raideur ou spasticité) des bras et ou des jambes.
- Scoliose, cyphoscoliose et courbure anormale de la colonne vertébrale plus marquée chez l'enfant et les adolescents (scoliose) (51)(5)
- Troubles sphinctériens avec une incontinence urinaire, parfois avec spasticité de la vessie, Incontinence fécale.
- Impuissance sexuelle.
- Symptômes autonomes : une dysrèflexie avec fortes variations de la pression artérielle, souvent accompagné d'une transpiration abondante du haut du corps, Dopage de paupière unilatérale, Syncope qui est relativement rare; Il n'est pas rare que certains de ces symptômes soient plus importants dans un seul côté du corps.

## **1.6.2 Signes clinique en rapport avec la pathologie de la jonction crânio-cervicale (FM) :**

### **1.6.2.1 Malformation de Chiari type I :**

#### **1.6.2.1.1 Présentation clinique de la malformation d Arnold Chiari chez l'adulte et l'adolescent:**

La prévalence de la malformation de CHIARI est estimée à 0,1% et 0,5% avec un Sexe Ratio de 1 ; il n'existe pas de distribution ethnique ou géographique particulière ni de facteur de risque connue pour la malformation de CHIARI type I sauf pour le type II et III un manque en acide folique au cours de la gestation a été rapporté pour la malformation du tube neural associée.(69) (70).

Les majorités des cas de la malformation de Chiari type I sont asymptomatiques,

Les symptômes communs les plus rapportés sont des céphalées et des cervicalgies fréquemment associées à des dysesthésies dans le dermatome innervé par la racine rachidienne C2, ces douleurs sont exacerbées par les efforts de toux et l'éternuement (manœuvre de Valsalva); sur le plan phénotypique, jusqu'à 25% des patients peuvent avoir un cou court avec une implantation basse des cheveux; Chez ses patients, l'implication de diverses structures nerveuses entraîne des signes physiques mixtes:

Atteinte de premier motoneurone: hyper réflexie généralisée, spasticité et réflexe de Babinski, principalement dans les membres inférieurs.

Atteinte de deuxième motoneurone: atrophie, faiblesse, fasciculations et aréflexie, principalement dans les membres supérieurs.

Atteinte cérébelleuse: nystagmus, ataxie et dysmétrie.

Atteintes des derniers nerfs crâniens: affectés dans 15 à 25% des cas: paralysie des cordes vocales, paralysie du palais mou, atrophie linguale, achalasia cricopharyngée, hypoesthésie faciale et réflexe nauséux absent qui le signe physique le plus fréquent indiquant l'implication des nerfs crâniens mixtes.

La symptomatologie peut comporter des troubles des voies aériennes supérieures telles que des accès d'apnée surtout au cours du sommeil, un stridor et des dysphagies lors des inspirations.(69)

La scoliose est plus fréquente chez les patients de jeunes âges (71).

#### 1.6.2.1.2 **Présentation clinique au cours de la période néonatale et infantile (de 0 à 3 ans)**

En raison des limites de la communication (non-acquisition de la parole), les nouveau-nés ou les nourrissons avec une Malformation de Chiari type 1 symptomatique souvent présentent une irritabilité généralisée. Les Signes cliniques qui permettent une localisation topographique et suscite une inquiétude, comprennent l'appariation d'un opistotonos, avec des épisodes fréquents d'extension ou d'apnée. Des signes peuvent fournir une certaine fiabilité localisatrice telle qu'un dysfonctionnement oro-pharyngé, en raison de l'atteinte des derniers nerfs crâniens et représente l'un des symptômes les plus courants des enfants âgés de 0 à 2 ans présentant une malformation de Chiari(72) (73) (71) (74) (75).

Ces dysfonctionnements peuvent se manifester par une dysphagie, suffocation, Reflux Gastro-Œsophagien, toux persistante conduisant à une mauvaise alimentation de croissance, et stridor avec des infections respiratoires récurrentes. Ces présentations plus dramatiques reflètent la physiopathologie anatomique sous-jacente de compression de la jonction cérébro-médullaire au niveau du foramen magnum, souvent observés au cours des compressions antérieures significatives telles que l'invagination basilaire, rétroflexion de la dent de l'axis ou l'instabilité cervicale franche associée à la malformation de Chiari type I (76) (72) (71).

Bien que se produisant moins fréquemment que chez les enfants, la scoliose est également possible chez le nouveau-né (71) (75). À cet âge, il ne semble pas exister de corrélation entre l'étendue de l'hernie amygdalienne à travers le foramen magnum et la présence ou l'absence de syringomyélie (73) (71).

#### 1.6.2.1.3 **Présentation clinique chez les enfants (âge de 3 à 5 ans)**

La capacité de communication et le pouvoir de localiser leur douleur, les enfants verbalisent plus efficacement les plaintes attribuables à la présence des céphalées et des douleurs occipitales chez 40 à 57% des patients, une association fréquente avec une syringomyélie et / ou une scoliose (cette dernière étant présente dans 14% à 38% des cas)(74) (77) (71).

Comme chez les nouveau-nés et les nourrissons, les symptômes ou signes de compression médullaire et des dysfonctionnements des dernières paires crâniennes peuvent se manifester par une apnée du sommeil, dysphagie, dysarthrie et disparition du réflexe nauséux (71) (75).

## **1.6.3 Imagerie de la syringomyélie et des pathologies de la Jonction Crânio Cervicale**

### **1.6.3.1 Imagerie de la Syringomyélie:**

#### **1.6.3.1.1 La radiographie standard:**

Actuellement la radiographie standard n'a pas sa place pour l'affirmation ou la confirmation d'une syringomyélie, Elle ne garde un intérêt que pour l'étude de la statique du rachis, l'analyse des lésions osseuses en particulier des malformations osseuses associées.

Des clichés dynamiques peuvent rechercher une instabilité cervicale supérieure lors des malformations osseuses de la charnière occipito-vertébrale associées à la syringomyélie.

Actuellement la tomodensitométrie la remplace largement sur le plan d'étude morphologique ainsi l'avènement des appareils de tomodensitomètre peropératoire ont remplacé l'utilisation des amplificateurs de brillance pour diriger les fixations occipito-vertébrales quand une stabilisation est nécessaire. Avec la possibilité de l'intégrer dans les systèmes de neuronavigation, le geste chirurgical est devenu plus précis et sécurisé.

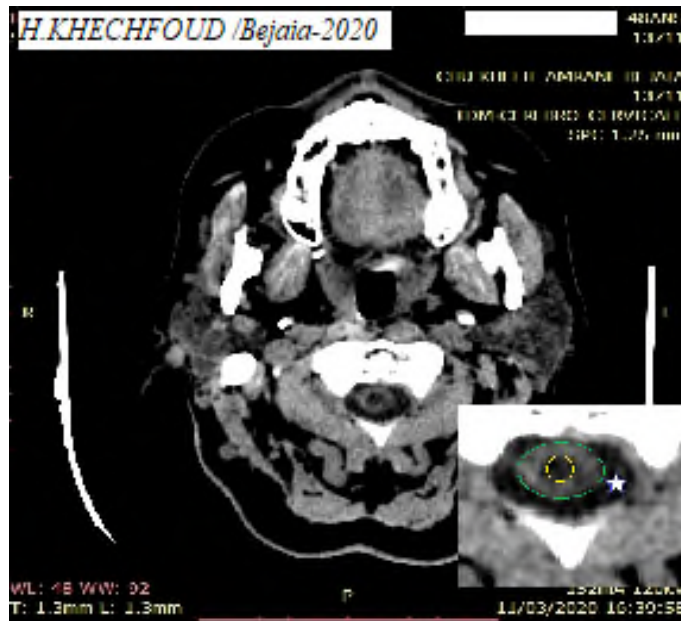
#### **1.6.3.1.2 Tomodensitométrie (TDM) :**

La tomodensitométrie reste le gold standard pour l'étude des malformations osseuses de la charnière crânio-rachidienne, telles que l'impression basilaire, une sténose canalaire ou une Occipitalisation de l'atlas qui nécessite une prise en charge spécifique en plus des thérapeutiques et gestes chirurgicaux spécifiques à la syringomyélie.(78)

L'analyse des reconstructions en 3 Dimensions permet une meilleure appréciation de foramen magnum et établir le stratège de la décompression osseuse ainsi le contrôle postopératoire de cette dernière. La fenêtre parenchymateuse ne montre pas une image nette de la cavité syringomyélique qui paraît hypo intense au centre du cordon médullaire (Figure 27), sans rehaussement après injection de produit de contraste iodé ce qui la différencie des tumeurs médullaires. Néanmoins cet examen reste limité lors de l'étude de l'étendue de la cavité syringomyélique et nécessite une irradiation importante. L'utilisation de la TDM est de plus en plus abandonnée lors de l'exploration de syrinx initiale pour affirmer le diagnostic, son apport reste assez important dans l'exploration des malformations osseuses associées.

Actuellement et selon Atul GOEL, une instabilité C1C2 est incriminée dans la hernie des tonsilles et la survenue de la syringomyélie ; et préconise une TDM dynamique centrée sur la

charnière pour le diagnostic d'une translation facettale et conditionne un traitement par fixation C1C2



*cavité syringomyélique (cercle jaune)  
moelle épinière (cercle vert)  
espace perimedullaire (etoile blanche)*

Figure 27: TDM (SPC) en coupe axiale, montre une cavité syringomyélique

Les reconstructions sagittales et coronales (Figure 28) peuvent donner une vision générale de la situation anatomique cependant ils dépendent de l'opérateur et la résolution dépend des performances de l'appareil utilisé par le radiologue, l'analyse est meilleure avec l'IRM dans les différents plans à dérouter de loin la TDM. En plus l'exploration de rachis en entier nécessite une irradiation large de patient.

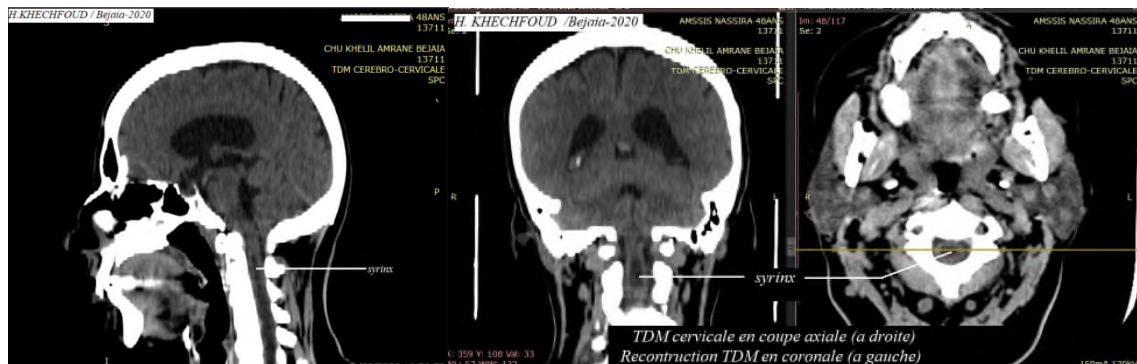


Figure 28: TDM au cours de la syringomyélie avec reconstruction sagittale et coronale



#### 1.6.3.1.3 **Imagerie par Résonance Magnétique (IRM):**

L'Imagerie par Résonance Magnétique (IRM) cliniques datent des années 1980, est devenue rapidement la méthode de diagnostic essentiel au cours des pathologies neurologiques et spécifiquement médullaires, son avènement a fait progresser la connaissance des étiologies et des mécanismes physiopathologiques d'une façon considérable.

L'étude morphologique en IRM doit comporter au minimum une exploration axiale et sagittale en pondération T1 et T2 de l'ensemble de la moelle épinière et de l'encéphale.

L'étude centrée sur la cavité syringomyélique pondérée en T1 permettant de préciser le siège et l'extension du kyste syringomyélique, le degré de la distension du kyste, une éventuelle association avec une malformation de Chiari et l'existence de signes évocateurs d'une extension bulbaire.

En l'absence de malformation de Chiari, une exploration complémentaire en pondération T1 après injection de Gadolinium doit être systématiquement effectuée à la recherche d'arguments en faveur d'une étiologie tumorale.

Au terme de l'exploration morphologique et en fonction de l'anamnèse du patient, il est généralement possible de préciser l'étiologie des cavités (malformative, infectieuse, traumatique, inflammatoire au décours d'une arachnoïdite ou tumorale).

L'exploration sagittale T2 permet de démontrer l'existence de pressions intra-kystiques élevées. L'exploration vélocimétrique permet de la différence entre les kystes évolutifs ou non par l'étude des vitesses intra et péri-kystiques. Cette technique constitue la méthode de choix pour l'évaluation de l'efficacité de traitement surtout la décompression de la charnière cervico-occipitale chez les patients porteurs de cavités syringomyéliques malformatives.

Des nouvelles séquences telles que les séquences « FASTE » permettent de réaliser des études dynamiques de la jonction crânio-occipitale en utilisant une antenne « corps » avec des coupes ultrarapides de quelques secondes. L'étude morphologique est couplée à une étude du flux du liquide céphalorachidien (LCR).

La réalisation d'une IRM encéphalique est nécessaire pour rechercher une éventuelle hydrocéphalie ou d'autres anomalies de l'encéphale. Il faut étudier la moelle et le rachis dans leurs ensembles, avec l'analyse de la charnière cervico-occipitale, du cul de sac dural et de la région sacrée pour le diagnostic des dysraphismes associés.

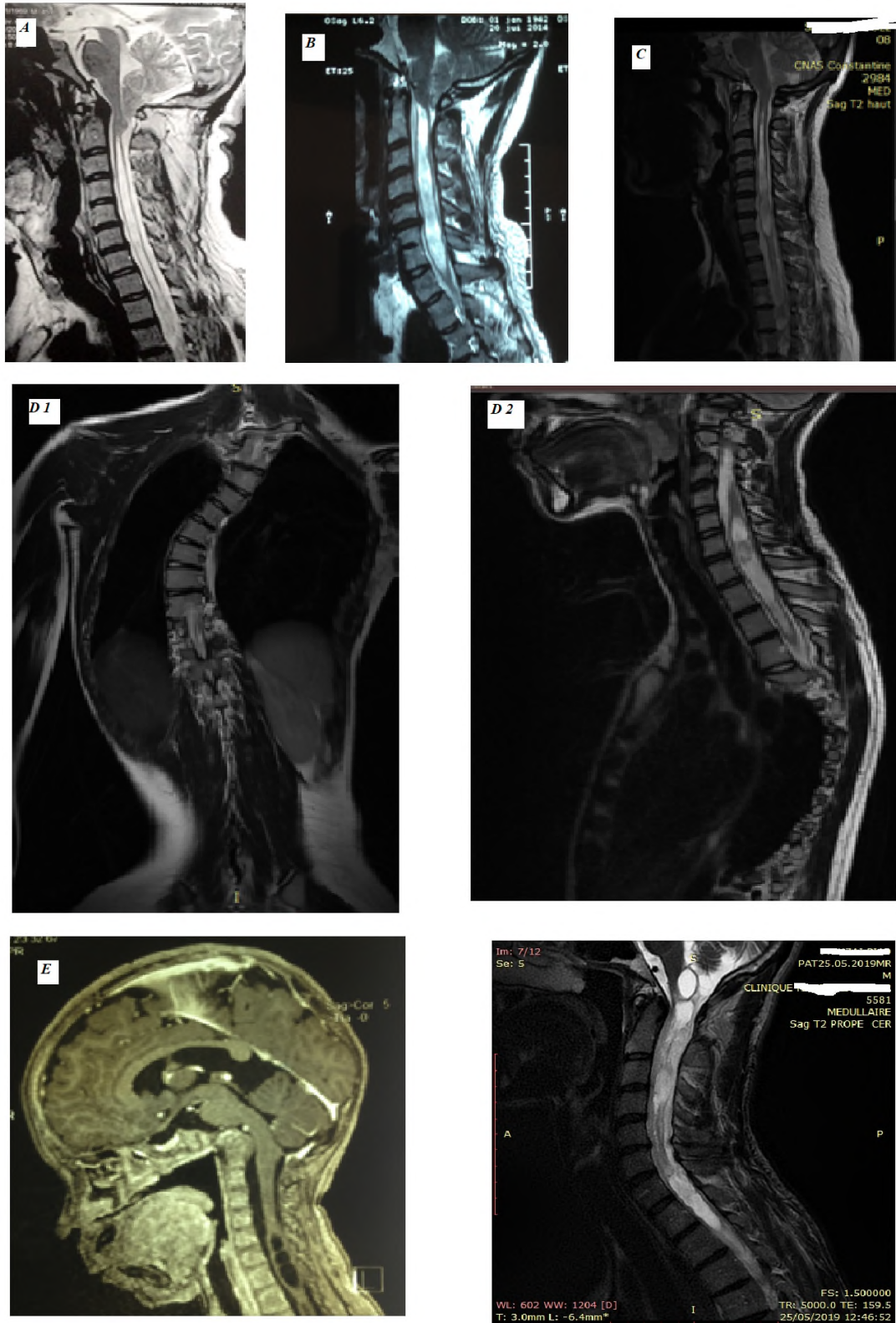


Figure 29: Aspects de la cavité syringomyelique à l'IRM en coupes sagittales.

#### 1.6.3.1.4 **Apport de l'imagerie par résonance magnétique de flux ou par contrat de phase dans la syringomyélie foraminale :**

La réalisation d'une IRM encéphalique est nécessaire pour rechercher une éventuelle hydrocéphalie ou d'autres anomalies de l'encéphale. Il faut étudier la moelle et le rachis dans leurs ensembles, avec l'analyse de la charnière cervico-occipitale, du cul de sac dural et de la région sacrée pour le diagnostic des dysraphismes associés. La séquence 3D-T2 haute-résolution (Ciss, Drive, Fiesta, flux...), par sa bonne résolution spatiale, donne des images fines, avec un excellent contraste entre le LCR (en hypersignal) et les structures vasculo-nerveuses (hyposignal), c'est-à-dire une cisternographie performante.

L'IRM de flux par contraste de phase génère un contraste de signal entre les noyaux circulants et les noyaux stationnaires en sensibilisant la phase de l'aimantation transversale à la vitesse de déplacement. Ces deux ensembles de données sont acquis avec une sensibilisation opposée, donnant une phase opposée pour les noyaux mobiles et des phases identiques pour les noyaux stationnaires.

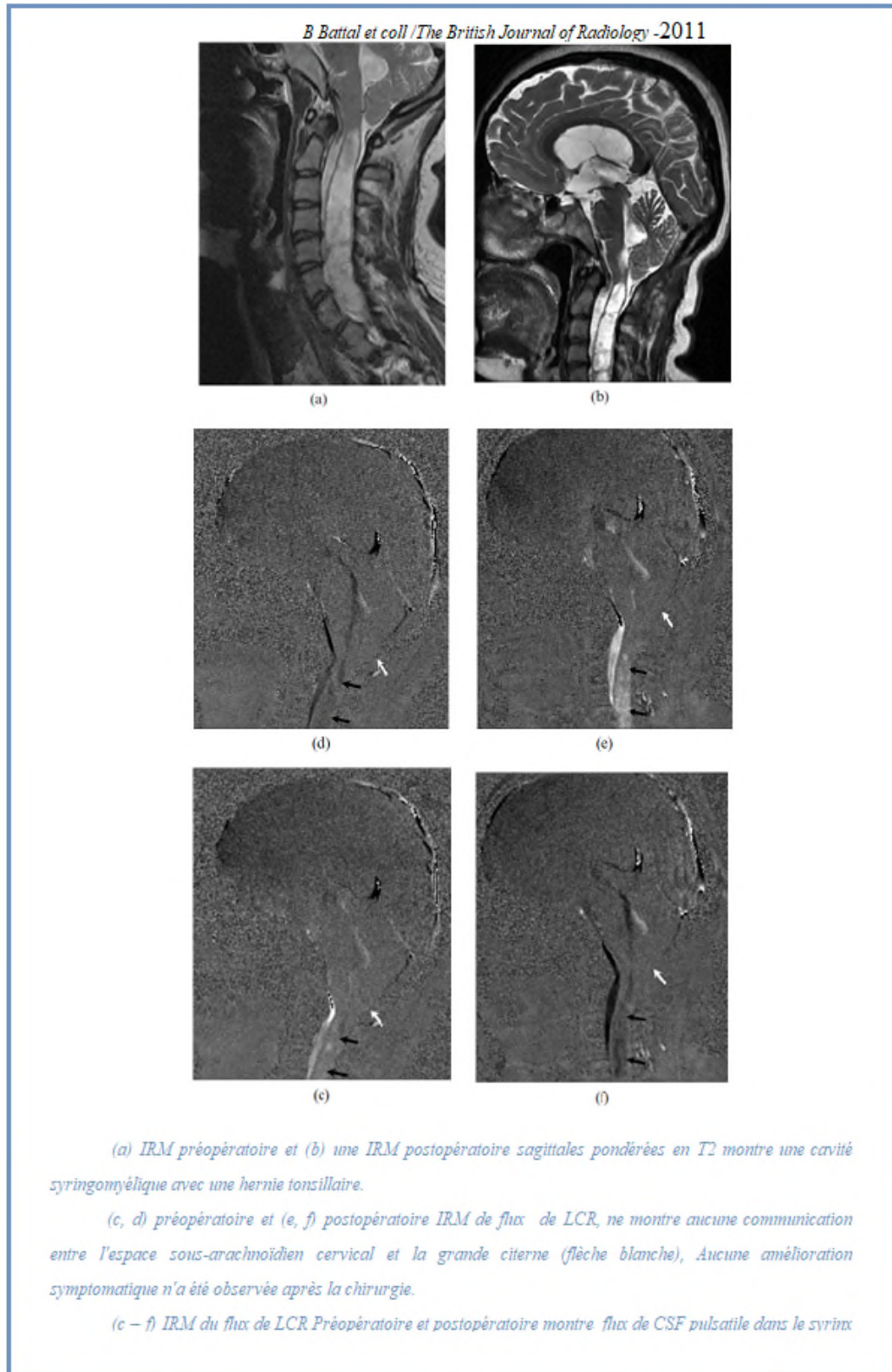
Pour les noyaux stationnaires, la phase nette est nulle et leur signal est éliminé dans l'image finale. Cependant, les noyaux en écoulement se déplacent d'une position du gradient de champ à une autre, entre le moment de la première sensibilisation et celui de la deuxième sensibilisation, comme la phase varie avec la position dans le champ, la phase nette après soustraction des deux ensembles de données n'est pas nulle, il existe un signal résiduel provenant du LCR en écoulement (79).

Dans la syringomyélie, la détection de l'écoulement pulsatile de LCR dans la cavité est à la fois prédictive d'un élargissement ultérieur de syrinx et peut aider à la distinguer d'une myélomalacie ; L'imagerie de flux dans le LCR peut fournir une évaluation directe pour le suivi postopératoire chez les patients atteints d'une cavité syringomyélique (79) (80).

Bien que les critères de sélection pour la chirurgie reposent principalement sur le degré de l'hernie tonsillaire et sur les symptômes apparents, l'étude de degré d'obstruction au flux de LCR plutôt que le degré de l'hernie tonsillaire peut mieux sélectionner les patients les plus sensibles à la chirurgie (Figure 30).

Le profil de vitesse du LCR amélioré après la chirurgie chez les patients ayant subi une décompression de la fosse cérébrale postérieure est utile pour anticiper une amélioration symptomatique, en effet le flux de LCR redevient normal et correspond à une amélioration clinique (79).

L'exploration des espaces périmédullaires peut montrer des brides d'arachnoïdite, et l'IRM de flux objective l'arrêt de la circulation de LCR, ainsi l'étude peut montrer un flux intra-cavitaire anormal témoignant de l'évolutivité de la cavité syringomyélique.





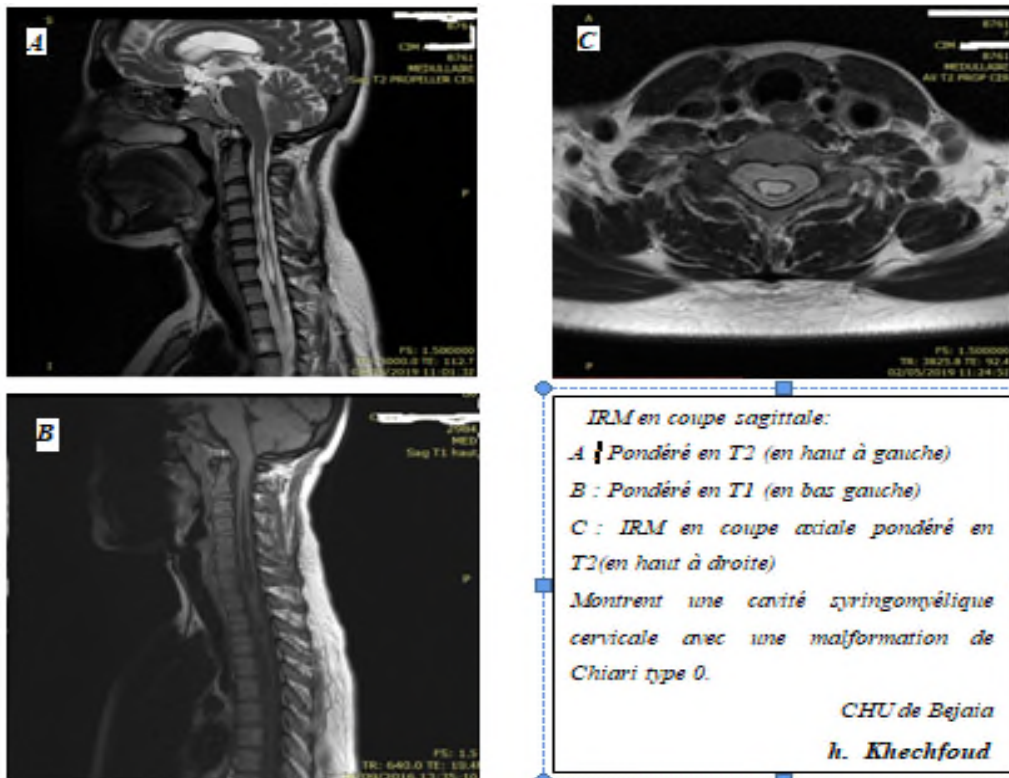
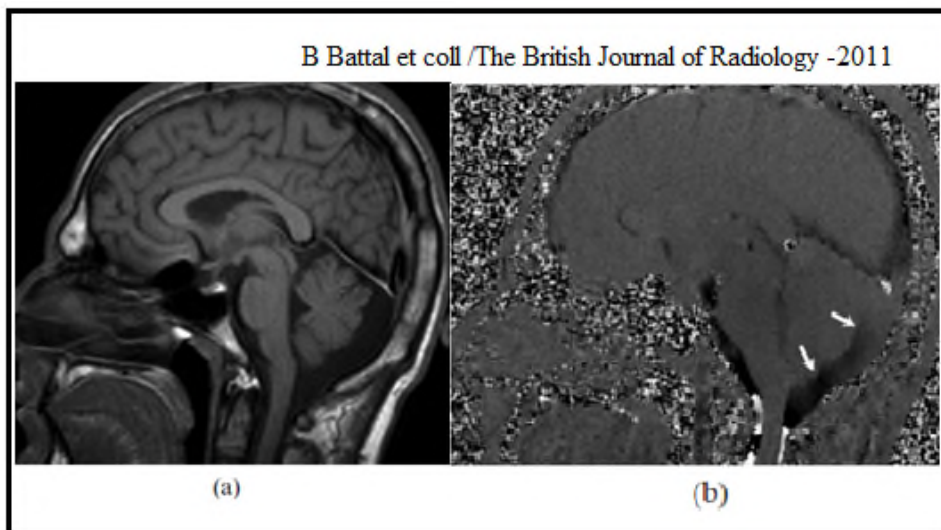


Figure 30: Aspect IRM de la syringomyelie associe a la malformation de Chiari



IRM pondérée en T1 montre une citerne rétro cérébelleuse élargie (a).

Flux de LCR pulsatile visible dans la grande citerne dilatée (b)

Figure 31: IRM T2 et IRM de flux pré et postopératoire.

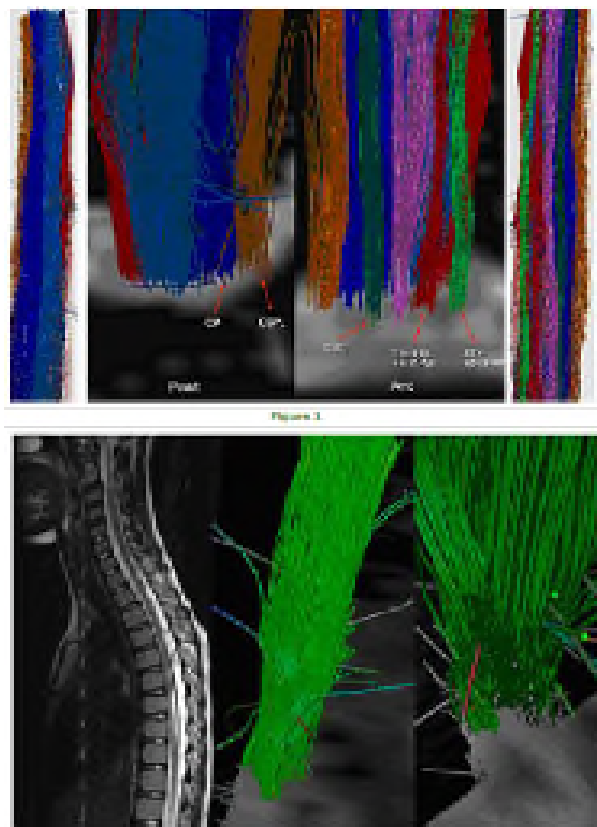
#### 1.6.3.1.5 IRM en Séquence de tenseur de diffusion médullaire (la tractographie):

Ces séquences permettent une étude des faisceaux et la fraction d'anisotropie appelée IRM de tracking des fibres (81).

L'IRM de diffusion et de tenseur de diffusion joue un rôle majeur dans le diagnostic des lésions cérébrales, et dans leurs évaluations pronostiques, cette imagerie de tenseur de diffusion peut être réalisée sur la moelle, également améliorant la sensibilité diagnostique et pronostique, à condition de faire quelques adaptations (82).

Afin d'effectuer une tractographie des fibres de la moelle dans des conditions optimales, il faut pouvoir détecter l'ensemble des faisceaux des fibres sans avoir à utiliser la technique de « graine » (seeding). Le logiciel va rechercher tous les faisceaux de fibres passant par une région et les afficher. Si l'on dispose d'algorithmes permettant de rechercher toutes les fibres connectées dans tout le volume d'exploration, les résultats sont supérieurs en nombre de fibres détectées ainsi qu'au niveau de la visualisation 3D de la structure explorée.

L'utilisation de L'IRM de tenseur de diffusion et la tractographie de la moelle pour l'étude de la syringomyélie permet de visualiser l'intégrité ou la destruction des faisceaux spinothalamiques caractéristiques de la pathologie (82).



Pr Denis DUCREUX – Neuroradiologie – CHU de Bicêtre  
Figure 32: Tractographie des fibres médullaire.

#### 1.6.3.1.6 Techniques et conditions de réalisation de l'IRM au cours de la syringomyélie:

Les antennes en échelle, type « phased-array », permettent une étude de plusieurs segments rachidiens simultanément. Les coupes sagittales et axiales sont réalisées en pondération T1 et T2. Les séquences T2 sont habituellement réalisées en turbo ou FAST spin écho T2. Les séquences en écho de gradient T2 peuvent être utiles pour localiser précisément les petites cavités filiformes par rapport à la substance grise médullaire en « H » et au canal épendymaire.

Les *coupes frontales* sont utilisées s'il existe une importante déformation scoliotique. Le Gadolinium sera utilisé systématiquement s'il existe le moindre doute de pathologie tumorale, infectieuse ou inflammatoire.(83)

#### 1.6.3.1.7 Résultats de l'IRM

Kystes primitifs ou foraminaux : Ils sont les plus fréquents, et dus à une obstruction de la grande citerne par un abaissement des amygdales cérébelleuses dans le foramen magnum :

- Il s'agit de la malformation de Chiari de type 1 le plus souvent, lorsqu'elle est isolée.
- Dans le Chiari de type II, les amygdales sont abaissées jusqu'en C2 et il y a avec un abaissement du tronc cérébral et du V4, parfois d'autres anomalies, telles qu'une sténose de l'aqueduc de Sylvius avec hydrocéphalie, un aplatissement du pont, une petite fosse postérieure et un dysraphisme lombo-sacré.

L'IRM permet l'étude de la charnière cervico-occipitale et retrouve le comblement de la fosse cérébrale postérieure. Les amygdales cérébelleuses sont généralement fines, effilées et pointues à la différence des engagements amygdaliens où les tonsilles sont convexes.

La cavité syringomyélique peut s'étendre à toute la moelle de C1 au cône médullaire. Il est exceptionnel qu'elle atteigne ou dépasse le foramen occipital donnant une syringobulbie. Il est possible d'obtenir une évaluation volumique approchée, en utilisant l'index de **VAQUERO** à partir de la mesure du diamètre antéropostérieur du kyste (84).

L'étendue du kyste est évaluée sur les séquences sagittales en T1 : la cavité peut être ou non sous tension, avec des espaces pérимédullaires réduits, et un kyste biconvexe sur les coupes axiales.(81)



Le kyste syringomyélique est de signal identique au liquide cérébro-spinal. Il peut exister un agrandissement du canal rachidien avec des vertèbres plus hautes que larges.

Quand la moelle kystique n'est pas distendue, elle est étalée transversalement avec un kyste paraissant aplati. Le kyste se développe surtout sur la région cervicale basse et dorsale haute. Il peut présenter des pseudo-cloisons. Il peut être médian ou latéralisé, quelquefois dédoublé en « canon de fusil ». Sur les coupes axiales, il est souvent objectivé des « fentes de communication » avec des espaces sous arachnoïdiens, le plus souvent postérieures au niveau des racines. L'extrémité supérieure du kyste est effilée à la différence des kystes tumoraux où l'extrémité est arrondie sur les coupes frontales ou sagittales.

Il est intéressant d'étudier la cinétique du LCR (*IRM vélocimétrique*) dans les cavités syringomyéliques et dans les espaces sous arachnoïdiens, afin d'apporter une nouvelle approche physiopathologique, la mesure du flux ayant souvent une valeur pronostique de ces lésions (81). Le principe d'exploration vélocimétrique repose sur le fait qu'il existe un déphasage entre l'animation des SPINS circulants et SPINS stationnaires. La phase des spins est directement proportionnelle à leurs vitesses. L'acquisition des signaux est soumise à l'apparition de l'onde R sur le GATING cardiaque □

L'étude du flux permet d'affirmer la pulsativité du liquide cérébro-spinal ; celle-ci étant rythmée par le cycle cardiaque avec des mouvements liquidiens qui ont une direction crânio-caudale en systole (*hypo signal en séquence de flux*) et caudo-crâniale en diastole (*hyper signal en séquence de flux*).

La courbe vélocimétrique est caractérisée par un pic systolique qui survient toujours dans le premier tiers du cycle cardiaque, soit 20 % du cycle RR. L'intensité des vitesses est variable d'un sujet à l'autre. Le pic des vitesses systolique correspond au pic artériel mesuré au niveau carotidien.

Chez le sujet normal, il apparaît que les vitesses systoliques sont plus faibles et le pic est plus précoce chez les personnes porteuses d'une large grande citerne. La mesure du flux dans les kystes syringomyéliques est comparable à celle observée dans les espaces sous-arachnoïdiens des sujets normaux. Il n'existe aucune corrélation entre les vitesses kystiques et le volume des kystes; par contre les vitesses apparaissent plus élevées chez les patients à grade clinique élevé (atteinte sévère) (81)

Kystes primitifs non foraminaux : Le kyste communique parfois avec le quatrième ventricule. Sur les séquences T2, il est habituel de voir des hypo signaux de flux au niveau de la communication de la cavité avec le 4<sup>e</sup> ventricule en situation bulbaire, traduisant une circulation intense de LCS (83). Il existe également des cavités filiformes, isolées, de découverte fortuite, sans traduction clinique et sans valeur pathologique. L'hypothèse d'une persistance de la perméabilité du canal de l'épendyme a été soulevée, avec présence d'un revêtement cellulaire épendymaire au niveau de la cavité au lieu d'une gliose, comme dans les kystes syringomyéliques. Le diagnostic différentiel peut être difficile en particulier dans les hydromyélias anciennes car il peut exister une gliose secondaire (83). Cette cavité est située au niveau du canal de l'épendyme à l'union 1/3 antérieur et 2/3 postérieurs de la moelle au centre du « H » de la substance grise. Elle est souvent associée à une hydrocéphalie.

Dans d'autres malformations (dimyélie, diastomatomyélie, moelle basse attachée), il est fréquent de retrouver une cavité centromédullaire, Le kyste s'interrompt habituellement au niveau de la moelle normale sus-jacente. Une forme particulière est le « ventricule terminal » localisé au niveau du cône médullaire : ce kyste isolé est l'exagération de développement de la terminaison du canal central de l'épendyme(85), selon l'importance de volume, Il peut exister des signes cliniques de compression du cône médullaire.

#### 1.6.3.1.8 **Imagerie postopératoire**

Elle est essentielle pour contrôler l'évolution des syrinx d'une part, et pour analyser la bonne perméabilité du foramen magnum, permettant d'évaluer l'efficacité de l'élargissement de la néo-grande citerne et d'évaluer également son caractère fonctionnel après une décompression de foramen magnum (86). L'étude morphologique permet l'analyse de l'évolution de la cavité intra médullaire au niveau de l'ensemble de la moelle en évaluant à la fois son extension en hauteur ainsi que le volume de la cavité. Elle permet également d'apprécier la réapparition ou non des espaces sous-arachnoïdiens péri médullaires. L'étude de flux prend là toute son importance et l'exploration vélocimétrique qualitative permet directement de visualiser la cinétique du liquide cérébro-spinal au niveau de la charnière cervico-occipitale. Lorsqu'elle visualise un flux intense au niveau de la néo-grande citerne, cette technique permet d'affirmer l'efficacité du geste chirurgical ce qui permet le diagnostic différentiel avec une méningocèle postopératoire en démontrant le caractère non circulant de la poche rétro cérébelleuse. Il convient, néanmoins, de ne pas oublier que des vitesses faibles peuvent se rencontrer dans des espaces sous-arachnoïdiens élargis.

L'exploration vélocimétrique qualitative postopératoire permet de visualiser le degré de libération des espaces sous-arachnoïdiens. L'analyse vélocimétrique peut également être utile en postopératoire en évaluant les mouvements liquidiens périmédullaires.(78)

### 1.6.3.2 Imagerie des anomalies de la Jonction Crânio Cervicale :

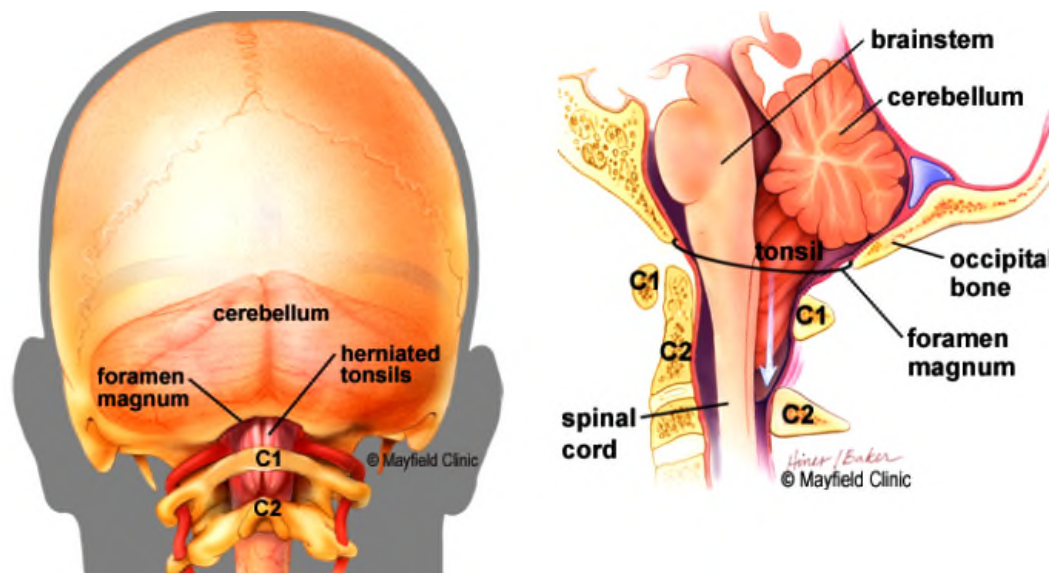
#### 1.6.3.2.1 Malformation de Chiari type I :

Représente une incidence de 0,9% dans la population pédiatrique souvent de découverte fortuite. L'ectopie amygdalienne se major avec le temps généralement et devient symptomatique où provoque une aggravation clinique, s'accompagne d'une syringomyélie dans 50% des cas , ou d'une hydrocéphalie. Parfois le facteur déclenchant d'une aggravation clinique est un traumatisme crânien(87).

La malformation de Chiari est définie par une hernie des tonsilles cérébelleuses (amygdales cérébelleuses) dans le foramen magnum de plus de 5 mm au-dessous de la ligne de MacRae unissant le bord inférieur de Clivus et le basion, le reste de cervelet, le V4 et bulbe rachidien reste dans une position normale.

Nous parlons d'ectopie tonsillaire lorsque la ptose est située entre 3 et 5 mm.

Moins de 3 mm est considérée comme une variante de la normale



Sur les coupes sagittales médiales quelle que soit la pondération T1 ou T2, les tonsilles apparaissent dans une situation basse accompagnons la moelle allongée discrètement abaissée et la moelle cervicale, les autres structures nerveuses restent indemnes et dans leur situation normale, est considérée pathologique si elle dépasse les 5 mm au-dessous de la ligne de MacRae qui uni le bord inférieur de Clivus au rebord inférieur dans son point le plus antérieur de l'os occipital

Les tonsilles prennent un aspect pointu et effilé ; La citerne cérébello-médullaire (grande citerne) absente et son espace est comblée par les tonsilles ; Sur les coupes coronales les tonsilles apparaissent en situation de ptose mais d'une façon asymétrique.(87)

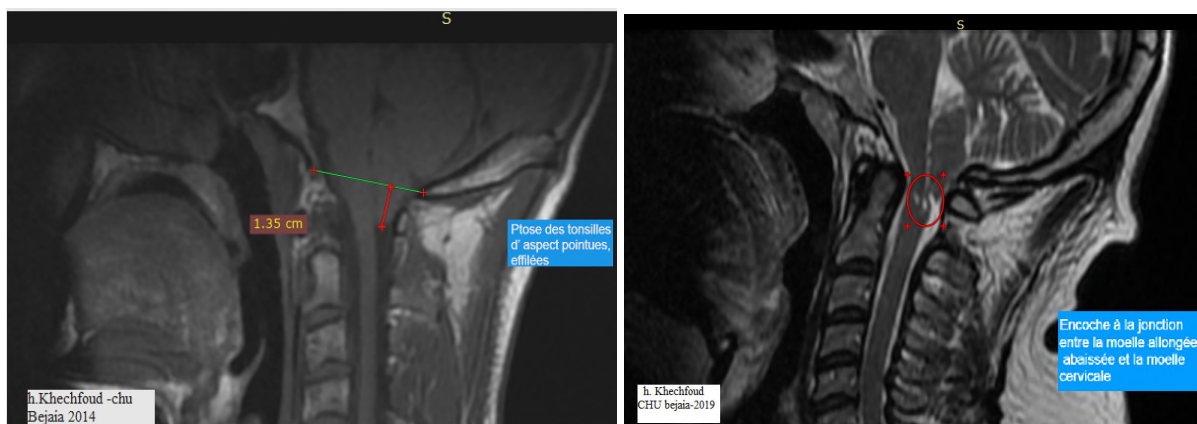


Figure 34: aspect des tonsilles au cours de malformation de Chiari type I.

Les coupes axiales (horizontales) centrées sur le foramen magnum montrent un comblement de l'espace, permet d'identifier les amygdales en situation anormale similaire à la situation des engagements des amygdales cérébelleuses au cours de l'hypertension intracrânienne, ces coupes permettent d'apprécier le degré de la compression exercée sur la jonction bulbo-médullaire.

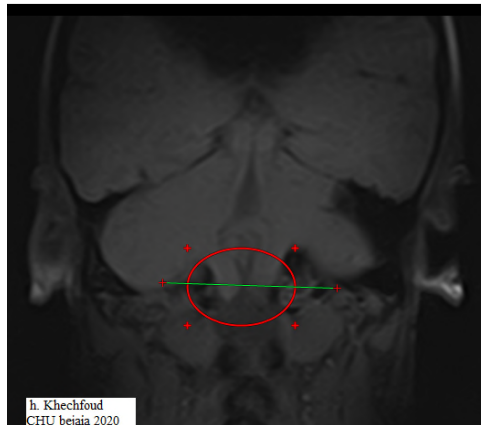


Figure 35: IRM en coupe coronale montre l'asymétrie de la descente des tonsilles cérébelleuse .

L'IRM permet l'évaluation des résultats post opératoire de traitement neurochirurgical en montrant l'ascension des tonsilles et la réapparition d'une citerne cérébello-médullaire bien visible sur les coupes sagittales en pondération T2.(87)

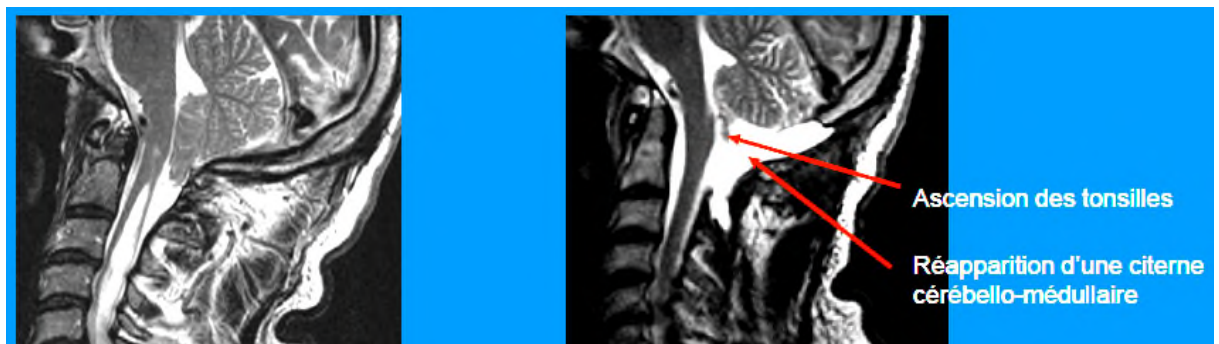

Figure 36: IRM comparative pré et post opératoire d'une Malformation de Chiari type I

Plusieurs paramètres à l'IRM ont été établis pour évaluer la sévérité de la malformation de Chiari type I sa corrélation avec la symptomatologie clinique pour guider le traitement chirurgical et le pronostic, néanmoins la plupart restent controversés.

La surface du foramen magnum est de 30 à 40 mm sur le diamètre antéropostérieur et de 30 à 35 transversalement laisse passage à la moelle allongée, les artères vertébrales et les racines des nerfs spinaux ; théoriquement la surface libre en dehors de ces éléments est de 19 mm<sup>2</sup>. (88)(89) (90)

L'étude de la longueur de la hernie tonsillaire, calculé sur des coupe d'IRM sagittales médianes pondérés en T2 allant de la ligne de Mc Rae jusqu'à la pointe ; permet de différencier 4 groupe, classé selon le degré de la descente :

- 2-5 mm : suspicion d'une malformation de Chiari
- 5-9 mm : Legé
- 10-14 mm : modérés
- > 14 mm : sévère

J. Pascual et ces collaborateur ont démontré que il n'y'a pas de corrélation directe entre la sévérité de la symptomatologie surtout les céphalées et la longueurs des tonsilles herniés a travers le foramen magnum (90), l'obstruction de foramen par les tonsilles provoque une augmentation de la pression intracrânienne pouvant induire une ischémie cela ne peut être due que a une compression au niveau de la Junction.

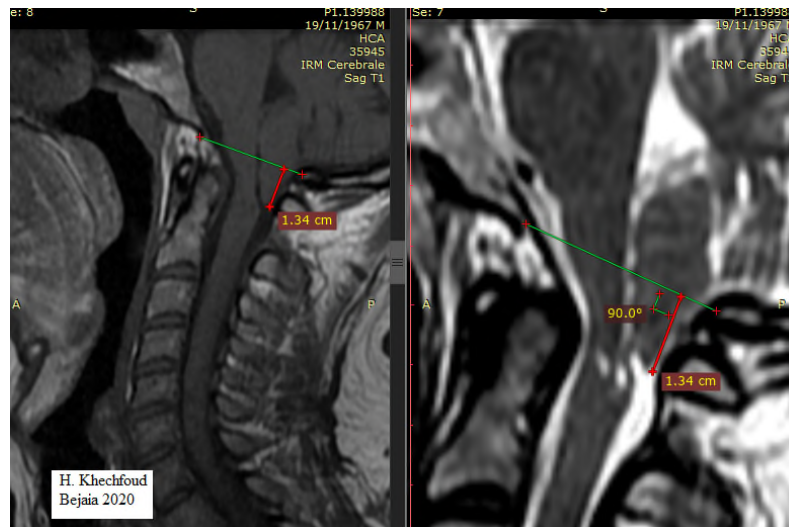
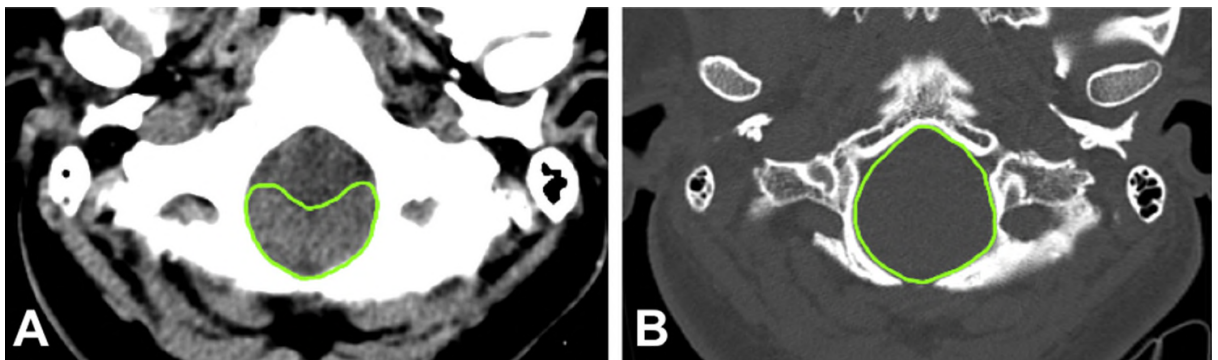


Figure 37: mesure de la longueur de la hernie des tonsilles.



E. Doruk et collaborateurs, rapporte un nouveau paramètre sous forme de valeur numérique qui est supérieure pour apprécier la sévérité clinique dans la malformation de Chiari pour distingué les patients avec des céphalées, une l'augmentation de la pression intracrânienne ou les signe cérébelleux au cours de la syringomyélie ; ce paramètre est l'index de la compression cervico-médullaire (CMCR) qui rapporte la surface de la hernie tonsillaire (HCTSA) a la surface de foramen magnum (FMSA), plus l'indice est élevé la symptomatologie est plus sévère ; ce paramètre radiologique est promoteur pour le pronostic et permet une sélection des patient candidat a une éventuelle chirurgie de décompression.



"A" surface occupé par les tonsilles sur une TDM en coupe axiale parenchymateuse.

"B" surface totale de foramen magnum sur une TDM cérébrale en fenêtre osseuse.

*Figure 38: calcul de la surface de la hernie tonsillaire.*

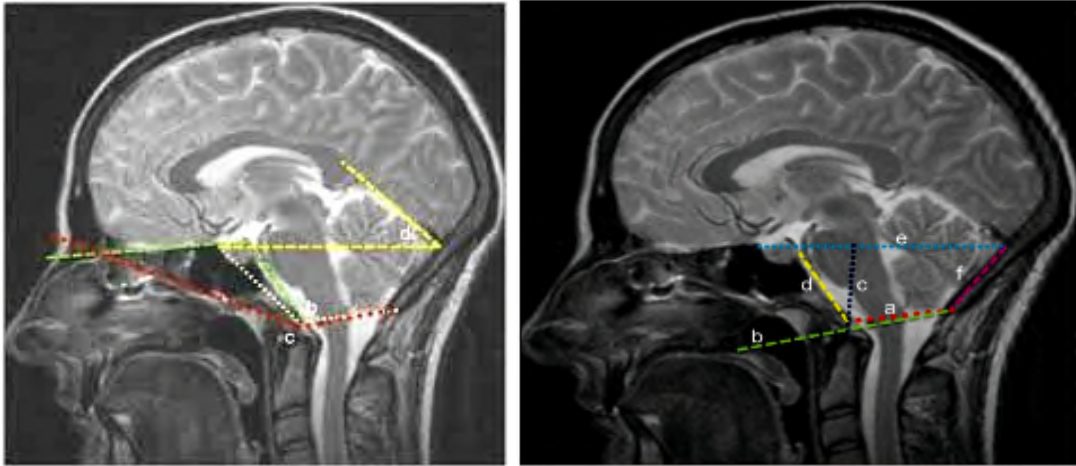
Les surfaces sont calcule en  $\text{mm}^2$ , sur des fenêtres parenchymateuse pour la hernie tonsillaire et sur les fenêtres osseuse pour la surface de foramen magnum sur une TDM en coupe axial centre sur le foramen magnum. Le rapport ne dépend pas des particularités anatomiques ni ethniques et n'est pas influence par le sexe des patients (90) (91).

#### 1.6.3.2.2 Analyse Stéréologique et Morphométrique De la MC I à l'IRM:

Des anomalies de la jonction crânio-vertébrale telles qu'une invagination basilaire, une platybasie, une petite fosse postérieure, une concavité du Clivus, une Occipitalisation de l'atlas et du Spina Bifida dans la région cervicale supérieure peuvent être rencontrées à un taux proche de 20-30% au cours de la malformation de Chiari avec ou sans une syringomyélie.

La méthode Cavalieri, également appelée méthode des indivisibles, a été développée par Bonaventura Cavalieri pour calculer les volumes ; qui est utilisé avec une popularité croissante dans les études cliniques, en particulier ces dernières années. Cette méthode permet de construire des modèles de structure 3D à partir d'images 2D de tomodensitométrie et d'IRM prises de manière parallèle en plusieurs étapes (88).





*Figure 39: Mensuration Morphométrique de la fosse cérébrale postérieure*

Sur des coupes sagittales pondérées en T1 d'IRM, six paramètres de la fosse postérieure peuvent être calculés, quatre paramètres ostéo-duraux et deux sur les structures neurales,

Sur une étude de 66 cas dont 33 patient porteur d'une malformation de Chiari et 33 sujets normaux control, effectuée par Ozan Alper Alkoç et ses collaborateurs en Turquie. Rapportent que la longueur moyenne des éléments neurologiques est identique entre les deux groupes. En revanche, parmi les portions ostéo-durales étudiées, la longueur moyenne du basi-occiput est statistiquement plus courte dans le groupe avec la malformation de Chiari type I (19,4 mm) que dans le groupe contrôle (25,7 mm) avec  $p = 0,003$ . Les mesures du supra-occiput et de l'angle tensoriel sont superposables entre les deux groupes.

Chez les patients porteurs d'une MC-1, une disproportion crânio-encéphalique liée au développement normal de structures cérébelleuses au sein d'une fosse postérieure étroite est constatée. L'hypoplasie occipitale se limite à la sous-unité antérieure basi-occipitale, entraînant une diminution de la profondeur de la fosse postérieure. L'origine de la Malformation de Chiari type I pourrait alors se situer soit à un stade très précoce par insuffisance du mésoderme para-axial céphalique, soit à un stade plus tardif par fermeture prématurée de la synchondrose sphéno-occipitale(92).

### 1.6.3.2.3 Imagerie des autres pathologies du foramen magnum :

L'imagerie moderne a totalement modifié l'approche diagnostique, la TDM et l'IRM étant devenues les deux techniques de référence pour l'étude de la charnière cervico-occipitale

La crâniométrie de la charnière cervico-occipitale fondée sur de multiples lignes, des mensurations et repères, apprécie les déformations et les déplacements dans trois directions : antéropostérieure, ascendante descendante (crânio-caudale) et transversale (Figure 39).

*Ligne de Chamberlain:* unit le bord postérieur du palais osseux au bord postérieur du trou occipital. A l'état normal, le sommet de l'odontoïde et l'arc antérieur de l'atlas restent au-dessous de cette ligne

*Ligne de MacGregor:* est utilisée en cas de difficulté à situer le bord postérieur du trou occipital. Cette ligne s'étend entre le bord postérieur du palais osseux et le point le plus déclive de l'écaille occipitale. Tout déplacement du sommet de l'odontoïde de plus de 5 mm au-dessus de cette ligne est considérée comme pathologique

*Ligne basilaire de Wackenheim :* elle prolonge vers le bas la tangente au clivus, affleure chez un sujet normal le bord supérieur de l'odontoïde. Elle apprécie le déplacement antéropostérieur de l'odontoïde

*Angle basal de Welcher :* est formé par l'étagé antérieur de la base du crâne et le clivus. Il varie entre 132-140°. L'ouverture de cet angle détermine la platybasie

*Ligne de MacRae:* unie le bord postérieur inférieur de clivus au bord inférieur et antérieur de l'occipitale représente la limite de foramen magnum, se dessine sur les coupe sagittale de l'imagerie.

*Ligne Inter-vestibulaire:* ligne passant sur les limites inférieures des vestibules auditifs sur les images en coupe coronale.

*Angle clivus-rachis cervical (150-180°)*

*Ligne atlanto-occipital*

*Index de Klaus (30-40 mm)*

*Ligne bimastoïdienne:* obtenue en réunissant la pointe des mastoïdes. Elle passe normalement par les articulations occipito-atloïdiennes et la pointe de l'odontoïde qui peut la dépasser de quelques millimètres

*Ligne bi-digastrique:* obtenue en réunissant les deux rainures digastriques (union mastoïde et bas du crâne), passe normalement à 1,5 cm au-dessus des articulations occipito-atloïdiennes et du sommet de l'odontoïde

### **1.6.3.2.3.1 Impression basilaire**

Elle correspond à une position trop haute du rachis cervical supérieur qui fait procidence au niveau de la base du crâne ; Cliniquement, elle se manifeste par une brièveté du cou et un port anormal de la tête. L'anomalie est asymptomatique ou peut entraîner un syndrome de Claude Bernard Horner, un syndrome pyramidal associé à une symptomatologie évoquant une syringomyélie. Elle est soit congénitale rare, par hypoplasie de la lame basilaire de l'occipital, aplasie ou hypoplasie des condyles occipitaux ; Ou le plus souvent acquise par déformation osseuse dans le cadre de la maladie de Paget ou la polyarthrite rhumatoïde (93). Association dans 1/3 des cas à une malformation de Chiari ou une syringomyélie (94).

Elle est suspectée lorsque les masses latérales C1–C2 sont mal visualisées sur le cliché de face bouche ouverte. Plusieurs repères ont été décrits sur les radiographies de crâne :

#### **Sur la radiographie du crâne et rachis cervical de profil centrée sur la charnière :**

Normalement la dent de C2 resté au dessous de la ligne de Chamberlain (allant du bord postérieur du palais osseux au bord postérieur du trou occipital). Au cours de l'Impression basilaire, la dent de C2 dépasse la ligne de plus de 7 mm.

Ligne de Mc Gregor C'est la ligne allant du bord postérieur du palais osseux au bord inférieur du trou occipital. Dans la situation normale la dent de C2 est sous cette ligne. Cependant au cours de l'Impression basilaire, la dent de C2 dépasse la ligne de plus de 9 mm chez l'adulte et 5 mm chez l'enfant entre 3 et 18 ans).

La Distance temporo-mandibulaire-atlas de Fischgold et Lièvre qui est la distance entre le bord supérieur de l'arc antérieur de l'atlas et l'articulation temporo-mandibulaire ; elle est inférieure à 17 mm dans l'Impression basilaire (Normale = 30 mm)

#### **Sur la radiographie de face bouche ouverte centrée sur C1–C2 :**

Ligne bimastoïdienne de Fischgold et Metzger, C'est la ligne définie par la pointe des mastoïdes. Cette ligne affleure la pointe de l'odontoïde de 2 à 3 mm. Au cours de l'Impression basilaire, la dent de C2 dépasse la ligne de plus de 3 mm

Ligne digastrique, C'est la ligne joignant l'union des mastoïdes et de la base du crâne, la dent de C2 reste en dessous. Au cours de l'Impression basilaire, la dent de C2 dépasse cette la ligne

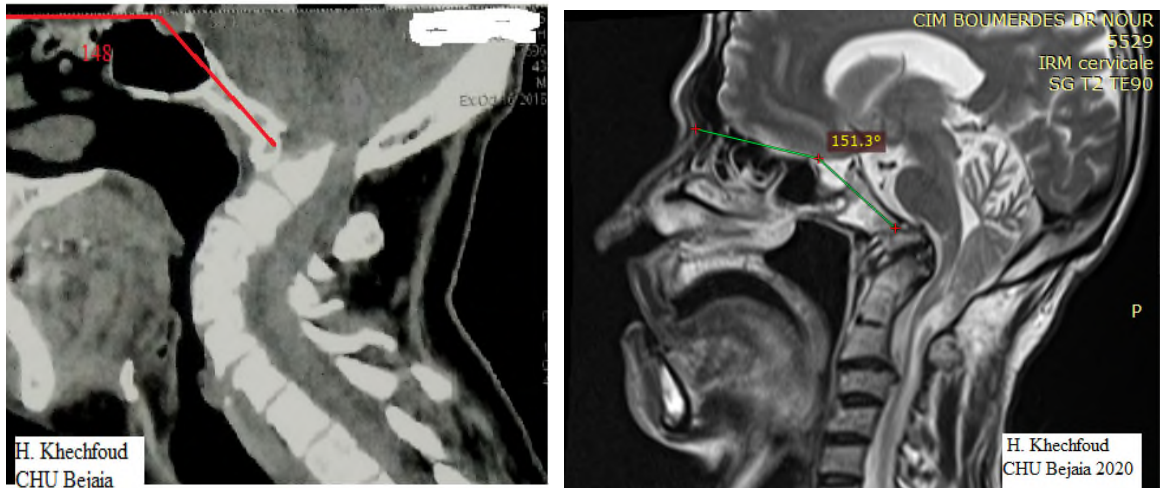

Figure 40: imagerie de l'impression basilaire

#### 1.6.3.2.3.2 Platybasie :

C'est un aplatissement de la base du crâne, soit congénital ou acquis lors de l'évolution de la maladie de Paget. L'association est fréquente avec la syringomyélie et la malformation de Chiari type I ou II, le diagnostic est basé sur le calcul de l'angle basal de Welcker sur la radiographie de Crâne de profil ou les reconstructions sagittales de la TDM cérébrale ; l'IRM en coupe sagittale permet aussi de poser le diagnostic au même temps que les autres malformations nerveuses de la charnière crânio-cervicale associées.

L'angle est calculé entre la ligne joignant le Nasion et le tubercule de la selle turcique, et la ligne joignant le tubercule de la selle turcique et l'extrémité inférieure de la lame quadrilatère. La normale est située entre 125 et 143°, nous parlons de platybasie si l'angle dépasse 143° (93).

#### 1.6.4 NEUROPHYSIOLOGIE :

Les explorations neurophysiologiques au cours de la syringomyélie ne sont pas dotées de caractères spécifiques mais ils peuvent renseigner sur le degré de la souffrance des voies nerveuses ascendantes et descendantes leurs normalités ne sont pas étonnante ainsi leur gravité.

Potentiel évoquer somesthésique (PES) un potentiel évoquer somesthésique du tronc poplité pour le membre inférieur ; la stimulation est effectuée en arrière de la malléole interne et les réponses sont recueillies au creux poplité avec une référence au niveau de la crête iliaque puis au niveau du scalpe en avec une référence au niveau de l'oreille controlatérale

Stimulation effectuée sur une durée de 0,1 ms, fréquence de 3Hz et une bande passante de 1Hz-3kHz. Les amplitudes sont mesurées sur la ligne de base à N31 et de pic P14-N20 pour les PES médian et N31-P40 pour les PES de tronc poplité.(95) (96)

Potentiel évoqué moteur (PEM) : Comporte une stimulation Rolandique de type anodique controlatérale et une stimulation type cathodique au deux niveau entre C1C2 et entre C7D1 la réponses et enregistré aux niveaux des muscles cibles ; le stimulateur est délivré à une intensité de 600-1000 V pendant une durée de 50 µs ; Le recueil est effectué aux niveaux : muscle court abducteur de pouce.(95)

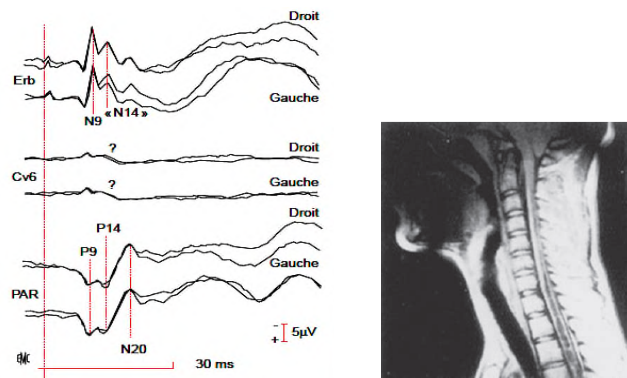
Electromyogramme: Explore l'atteinte périphérique qui n'est pas constatée dans la syringomyélie, il peut être pathologique surtout lors des évolutions avancées de la maladie, les anomalies détectées ne représentent pas une valeur sémiologique spécifique, renseignent sur le degré de la souffrance des nerfs périphériques qui peut être sensitive ou motrice et parfois mixte.

##### 1.6.4.1 Lésions centromédullaires

Les lésions centromédullaires touchant la corne postérieure de la moelle se traduisent par la diminution d'amplitude ou la disparition du potentiel spinal segmentaire correspondant aux niveaux métamériques atteints ; N13 ou N22 respectivement pour les PES des membres supérieurs et inférieurs. Lorsque la conduction dans les voies sensitives spinales est préservée, les potentiels de jonction cervico-bulbaire (P14 et P30) et les potentiels corticaux (N20 et P39) sont normaux. Cet aspect n'a pas de spécificité étiologique, il peut être observé aussi bien dans les syringomyélias que dans les tumeurs intra médullaires. En effet nombreuses sont les lésions compressives médullaires qui provoquent des anomalies de l'ensemble des réponses à l'exception des réponses périphériques(97)

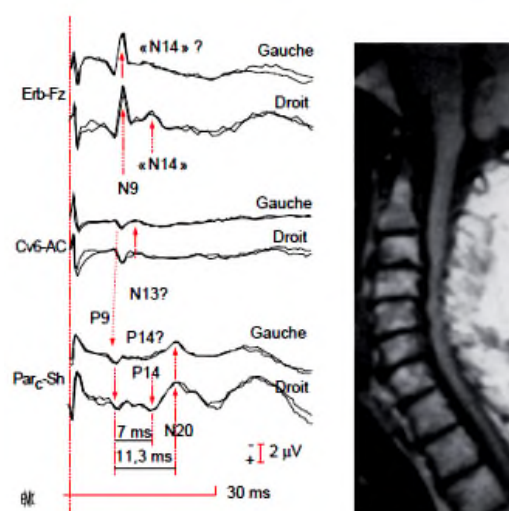
### 1.6.4.2 Lésions de la jonction cervico-bulbaire :

Lorsque la conduction est ralentie ou interrompue au niveau de la jonction cervico-bulbaire, les réponses périphériques et les réponses segmentaires spinales (N13 et N22) sont respectées ; alors que les potentiels P14 et N18 aux membres supérieurs, le potentiel P30 aux membres inférieurs, ainsi que les réponses corticales sont abolis ou anormaux. Les anomalies des PES peuvent être dissociées pour les membres supérieurs et inférieurs, ou observées pour un seul membre ou un seul hémicorps selon la topographie de la lésion. Lorsque l'interruption de la conduction à l'étage cervico-bulbaire est incomplète, le potentiel P14 persiste mais la dispersion de la volée afférente provoque une diminution de son amplitude, qui peut être évaluée par la mesure du rapport P9/P14, souvent associée à un allongement de l'intervalle P9-P14. L'évaluation de l'amplitude du potentiel P30 est en revanche difficile, si bien que l'absence de ce potentiel ou un retard de sa latence ont une valeur pathologique fiable(97).



anesthésie thermo algique bilatérale C6-D6/EMC 2007

Figure 41: Abolition isolée du potentiel cervical N13



EMC 2007 / F. Mauguière

Figure 42: Abolition du potentiel cervical N13 et anomalie de la conduction

Les études SSEP trouvent un excellent intérêt au cours de la surveillance peropératoire, toutes les interventions chirurgicales à la jonction crânio-cervicale peuvent être potentiellement nocive pour le tronc cérébral, en particulier dans la malformation de Chiari type I avec compression à ce niveau. Pour augmenter la sécurité pèroperatoire, la surveillance SSEP pendant toute la procédure neurochirurgicale, le MSEP a été testé à toutes les étapes pertinentes de la procédure chirurgicale (95):

- Au début après l'induction de l'anesthésie, c'est-à-dire avant le positionnement du patient ce qui donne un état de base et 10 minutes après le positionnement
- Lors de l'ouverture du foramen magnum, au cours de la laminectomie de C1 et ouverture de dure mère
- Lors de l'ouverture et l'archnoïdolyse et la coagulation des amygdales ainsi que ouverture du quatrième ventricule.
- Fermeture durale (Insertion du patch dural), Fermeture des tissus mous
- La fin de la procédure.

La présence d'un PES reproductible est une condition préalable pour toute utilisation ultérieure comme mesure de contrôle pendant positionnement et chirurgie. Un PES pathologique à la base sert de preuve supplémentaire de compression crânio-cervical.

Trois périodes sont les plus intéressantes lors de la décompression foramen magnum: L'étude initiale avec le patient sur son dos en position neutre, la position opératoire définitive et au cours de la coagulation des amygdales cérébelleuses avec ouverture du quatrième ventricule

L'intensité de la stimulation peut être augmentée jusqu'à triple de la valeur normale pour une réponse, pour savoir si au moins quelques tractus sont toujours en fonctionnement, avec cet ajustement, a noté que les atteintes bilatérales sont inhabituelle ; cependant l'atteinte unilatérale est constaté chez un grand nombre de patients porteurs d'une syringomyélie associée à une malformation de Chiari type I, Les PES gravement déformés sont un autre phénomène fréquent, les distorsions sont caractérisées par une augmentation de la latence médullaire et bulbaire (N13, N15) et centraux (N20, P25), un élargissement des composants individuels (N15, N20, P25) et une amplitude réduite.(95)



Les résultats neurophysiologiques lors du positionnement, en particulier pendant l'antéflexion la tête du patient sous anesthésie générale, doivent être enregistrés sans interruption et continués pendant au moins au moins 10 min après la fixation définitive de la tête ; les changements typiques lors des manœuvres de positionnement sont:

Augmentation de la latence de composants simples, réduction d'amplitude des composantes individuelles, ou la perte de certains ou de tous les composants. En cas de détérioration de la PES une modification du positionnement est suggérée pour permettre une récupération de la vague. Dans un tel cas, il est conseillé d'étendre le cou et de rétroflexer la tête légèrement car réduisant ainsi la pression sur le tronc cérébral et le cordon médullaire cervical.

Une augmentation de la latence des composants individuels de 1 ms est considérée comme acceptable si elle s'arrête lors de la modification de positionnement, de même la réduction d'un tiers de l'amplitude de composants individuels est considérée comme acceptable. Si cela continue, une modification de positionnement est recommandée.

Plus de 75% des patients garde leurs niveaux de qualité des PES ou présentes une détérioration temporaire pendant la décompression du foramen magnum, Un petit groupe d'environ 5% a montré une amélioration des PES.

En peropératoire, une détérioration transitoire des PES est observée lors de la coagulation des amygdales cérébelleuses. Cependant, des changements durables n'ont pas été provoqués par cette manœuvre.(2) (95)

## 1.7 ÉVALUATION GLOBALE DE DEGRE DE L'HANDICAPE AU COURS DE LA SYRINGOMYELIE :

Au terme de l'examen clinique, plusieurs échelles peuvent être utilisées pour avoir une évaluation de l'état clinique et permettre l'évaluation de l'évolution sans ou avec traitement médical ou chirurgical ainsi jugé l'efficacité ou non de ces derniers ; néanmoins les testes doivent être facile à réaliser et reproductible d'une façon la plus fidele que possible par plusieurs opérateurs.

Les scores et les échelles les plus utiliser sont le score ASIA et le score JOA pour évaluer l'état clinique pré et poste opératoire, ces scores malgré leurs preuves lors des pathologies tumorales et traumatiques de la moelle épinière restent un moyen de suivie du fait de leurs sensibilités à la majorité des signes cliniques rencontrés au cours de la syringomyélie.

Aucun score clinique n'est spécifique à l'évaluation de la syringomyélie de ce fait certain score dédiée à d'autres pathologies ont été appliqués par analogie aux symptômes cliniques communs, cependant restent insuffisants pour une application à la fois reproductible et objective.

Le principe d'appliquer un score reproductible et significatif permettant d'évaluer une pathologie dont l'évolution est relativement lente et longue, avec des lésions souvent irréversibles rend la tâche difficile à laquelle se rajoute l'inhomogénéité de la population étudiée rapport par la littérature que soit concernant l'âge d'atteinte ou la symptomatologie elle-même.

Les différents scores utilisés :

**Score de Klekamp-Samii:** échelle proposée et validée par Klekamp et Samii en 1993, largement utilisée dans la littérature neurochirurgicale pour les pathologies médullaires chroniques. Permet une évaluation chiffrée de la situation clinique. Elle varie de 0 à 25 (25 étant le score d'une personne sans handicap)(68) (98).

**Score ASIA** (American Spinal Injury Association): trouve son importance dans l'évaluation précise de déficit sensitif et moteur validé par l' « **International standards for neurological classification of spinal cord injury** » révisé en 2002 à Chicago. Cette classification permet une évaluation très précise et chiffrée du déficit neurologique (moteur et sensitif) et donc de pouvoir suivre minutieusement l'évolution de ce déficit dans le temps.

**Score de Karnofsky** (Aminoff-Logue Grading Score), modifier par Rankin : ce score complémentaire aux deux précédents qui permettent une analyse détaillée de la situation neurologique. Il est utile d'avoir un aperçu global de l'état neurologique et de l'autonomie des patients et prédire le retentissement sur la vie socioprofessionnelle.

**Classification modifiée de McCormick:** permettant de classer les patients en quatre stades croissant en se basant sur la présence de déficits neurologique et son retentissement sur la vie quotidienne depuis le stade I «déficit nul où minime n'affectant pas la fonction marche normale» au stade IV «déficit sévère avec impossibilité à marche et perte d'autonomie» (Annexe 4)

**Evaluation de la douleur:** elle est capitale surtout quelle pose souvent une plainte fréquente et un problème thérapeutique que soit médicale ou après chirurgie, les échelles les plus utiliser (68):

Echelle visuelle d'évaluation de la douleur (EVA) : consiste à demander au patient d'évaluer sa douleur sur une échelle de 10, plusieurs réglottes pour faciliter la communication avec les patients et les faire participer à l'examen d'une façon active ont été développé et adapté en plaçant des images reflétant le degré de la douleur et permettre la communication avec les enfants surtout (Annexe 7).

*Le questionnaire douleur de Mc Gill* (Melzack 1975) et sa version abrégée (Mc Gill short form questionnaire, Melzack 1986), la version abrégée comporte 15 items (11 items sensoriels et 4 items affectifs), côtés chacun sur une échelle catégorielle en 4 items (Annexe 8)

*Le questionnaire de Saint Antoine (QDSA)* : sa version abrégée à 16 items, explore sur les 9 premiers items le versant sensori-discriminatif de la douleur, et sur les 7 derniers son versant affectif et émotionnel. Cependant, la version abrégée n'est pas validée dans la littérature Anglo-Saxonne. (Annexe 9)

*Le questionnaire DN4:* développés par Bouhassira et ses collaborateurs en 2005 pour l'évaluation de la douleur neuropathique en 4 questions; est un outil diagnostique et non un questionnaire d'évaluation de la douleur neuropathique. Il a sa place dans le diagnostic de douleur neuropathique et le diagnostic différentiel avec d'autres types de douleur (nociceptive, inflammatoire, viscérale, etc). Il est donc très adapté au diagnostic de la nature de la douleur dans la syringomyélie. Ce questionnaire comporte 7 items d'interrogatoire basés sur les symptômes des patients et 3 items simples d'examen clinique. Un score de 4 sur 10 permet le diagnostic de Douleur Neuropathique avec une sensibilité de 83 % et une spécificité de 90 % (Annexe 6).

## 1.7.1 Evaluation clinique et radiologique de la syringomyélie foraminale:

### 1.7.1.1 Score clinique :

N.AGHAKHANI, et lors de rapports de SNCLF publier en 1999, a développé son évaluation de son étude rétrospective multicentrique porte sur une série de 285 patients , et vu les difficultés de recueillir des informations cliniques surtout à caractère subjectif, ont élaborées une d'évaluation basée sur les informations recueille depuis le score ASIA pour situé la gravite de l'atteinte neurologique. En plus de score ASIA moteur de score 100, signifier absence de paralysie on vient déduire la somme de points issue d'un questionnaire supplémentaire prenant en considération des facteurs de l'handicap surajoute au quelles des notes ont été attribuer (Syndrome cérébelleux - 6 points /troubles de déglutition et paralysie vélo-palatine -6 points / ataxie – 6 points / syndrome douloureux – 2 points)

La note globale est rapportée à l'échelles de Mc Cormic modifier par Fischer et Brotchi reparti en cinq stades (Tableau 2) :

*Tableau 2: échelle de Mc Cormic Modifier par Fischer et Brodtchi*

Stade	Symptômes	Score
<b>0</b>	Examen clinique normale peu de gêne fonctionnelle	100
<b>1</b>	Symptômes objectifs et fonctionnelle nets sans retentissement sur la vie socioprofessionnelle	≥ 95
<b>2</b>	Symptômes gênant la vie personnelle et professionnelle	80 – 95
<b>3</b>	Gene provoque une invalidité mais persistance d'une autonomie	65 – 80
<b>4</b>	Invalidité avec perte de l'autonomie	≤ 65

En plus de score clinique une évaluation des résultats de l'imagerie permettant d'évaluer le degré de l'obstruction de foramen magnum et les mensurations de la cavité syringomyélique pour permettre la suivie et l'effet de la décompression après un traitement chirurgical.

### 1.7.1.2 Évaluation de degré de l'obstruction de foramen magnum :

Le score prend en considération des paramètres radiologiques au quels des points son attribuer ; Trois grades sont identifiés (99) :

- Présence d'une anomalie osseuse de la charnière 2 points
- Disparition de l'espace sous arachnoïdiens antérieure 1 point.
- Etat de la grande citerne:
  - Partiellement comblé 1 point
  - Absente 1 point
- Ectopies amygdaliennes:
  - o Entre C0 C1 1 point
  - o Atteint C1 1 point
  - o Atteint C2 où la dépasse 2 points
- Existence d'une arachnoïdite 2 points

Tableau 3:degré de l'obstruction du foramen magnum

Grade	Degré d obstruction	Score/point
Grade 0	Foramen libre	0
Grade 1	Formène partiellement comble	Inferieure a 5
Grade 2	Foramen totalement comble	Supérieur ou égale à 5

### 1.7.1.3 Évaluation de la cavité syringomyélique :

Cette évaluation prend en considération l'indice de VAQUERO (calcule par le rapport de plus grands diamètres de syrinx sur le diamètre de canal rachidien correspondant exprime en pourcentage), mesure de la longueur de cavité syringomyélique et la largeur des espaces sous arachnoïdiens sur une incidence sagittale et axiale de l'IRM. Un aspect de kyste tendu ou pas et recherché, les résultats sont classés en catégories d'atteinte décroissante (99)

Tableau 4: évaluation de la catégorie de la cavité syringomyélique

Catégorie	Longueur de syrinx (cm)	Indice de Vaquero (IV)	Aspect des l'espaces sous arachnoïdiens	Eta de la cavité kystique
A	≥ 15	≥ 50%	Non visibles	Tendu
B	5 à 15	10% à 50%	Aminci	Non tendu
C	≤ 5	≤ 10 %	normaux	Tendu ou non
D	Signale visible non mesurable, Absence de signe pathologique			

## 1.8 TRAITEMENT CHIRURGICALE DE LA SYRINGOMYELIE :

La syringomyélie a été considérée pendant longtemps comme une affection qui ne relève pas de traitement chirurgical. Après les travaux de Williams, Gardner et Abloulker, les neurochirurgiens se sont intéressés à cette pathologie et ont alors proposé plusieurs possibilités thérapeutiques. En se basant sur les théories physiopathologiques incriminant une gêne à la circulation du LCR, ces théories à leurs tours sont confirmées partiellement par les progrès de l'imagerie cependant restes insuffisants.

Partant sur le principe que la fosse postérieure est relativement étroite et obstruée au niveau du foramen magnum Dans la syringomyélie foraminale, le but principal du traitement est l'expansion du volume de la fosse postérieure pour diminuer la compression du tronc cérébral et de la moelle épinière. Cette approche cherche à rétablir une circulation normale du liquide Céphalorachidien et équilibrer la différence de pression entre le compartiment cérébral et le compartiment rachidien pour empêcher des dégâts neurologiques évolutifs (5).

Dans la syringomyélie non foraminale, en raison d'un trouble hydrodynamique du LCR lié à un barrage cicatriciel méningé où/et osseux, la chirurgie doit s'adresser à ce point stratégique pour permettre une bonne circulation du LCR et de traiter la dilatation syringomyélique au-dessous de la lésion, et par conséquent une stabilisation voire amélioration des signes neurologiques.

Plusieurs modalités chirurgicales ont été appliquées à la syringomyélie foraminale. Ceci témoigne du souci d'améliorer constamment les résultats. Si le consensus réside dans le principe de la décompression, les discussions quant à elles concernent les limites à appliquer à cette décompression. Les différentes techniques proposées sont :

- Décompression osseuse du foramen magnum seul.
- Décompression osseuse du foramen magnum avec une ouverture du feuillet externe de la dure mère permettant une extension de l'étui durale.
- Décompression ostéo-durale complété par une plastie durale d'élargissement.
- Une archnoïdolyse complémentaire de la décompression ostéo-durale.
- Repositionnement, Réduction du volume ou Résection des tonsilles cérébelleuses.
- Dérivation des kystes (syrinx) soit en sous arachnoïdien soit en intra-péritonéale.
- Section du filum terminal.

Enfin A.tul GOEL préconise **la stabilisation C1C2 par une arthrodèse** prometteur de résultat alléchant et suggère une nouvelle vision sur la théorie de la descente des tonsilles.



### **1.8.1 Notion de l'anesthésie et position opératoire chez le patient atteint de syringomyélie:**

L'objectif du traitement des patients atteints de syringomyélie subissant une anesthésie générale devrait être d'éviter une augmentation de la pression intracrânienne et de sécuriser les voies respiratoires. L'induction d'une anesthésie générale dépendra en grande partie de la présence de pic de pression intracrânienne, de la difficulté prévue de l'intubation et du risque respiratoire. Une réponse hypertensive à la laryngoscopie, accompagnée des poussées toux, de vomissements, d'hypoxie et d'hypercapnie, peut augmenter la pression dans la cavité syringomyélie et doit être évitée. Une induction lente ou même modifiée, avec un titrage soigneux de l'anesthésique en fonction de contrôle de la pression artérielle est utilisée. La succinylcholine peut provoquer une légère augmentation de la PIC et peut entraîner une hyperkaliémie chez les patients atteints de syringomyélie avec une atrophie musculaire ; il n'existe aucune preuve qu'une technique d'entretien de la profondeur de l'anesthésie soit supérieure aux autres. L'intubation mérite une attention particulière en raison de la difficulté d'avoir une position de la tête optimale pour libérer l'oropharynx avec risque de traumatisme médullaire si la manœuvre se fait avec force, une intubation avec une fibre optique n'est pas rare (100). Les sondes d'intubation armées sont privilégiées surtout que la position en décubitus ventrale nécessite une flexion pour permettre l'ouverture de la jonction crânio-cervicale.

Si la prévention de l'inhalation est la principale préoccupation, comme chez les patients atteints de syringobulbie, une induction / intubation à séquence rapide est typique. De même, avant l'extubation, les patients doivent être éveillés et le contenu gastrique aspiré ; la toux doit être limitée pour diminuer le risque d'augmentation de la PIC et de l'expansion du syrinx. .

Après la fin de l'intervention la gestion postopératoire est marquée par une surveillance de près dans le cadre postopératoire, en particulier les patients atteints d'une maladie avancée ou ceux atteints de syringobulbie car ils présentent un risque plus élevé de séquelles cardiaques et respiratoires (59).

La position opératoire usuelle pour l'abord de la fosse cérébrale et le rachis cervical haut ne diffère pas des abords utilisés pour la chirurgie classique, la position en décubitus ventrale tête en flexion maximale et surélève est la position et de loin la plus utilisée et décrite dans la littérature ; elle est largement suffisante et confortable au cours de cette chirurgie relativement peu hémorragique, cependant une attention particulière envers les points d'appuis est

nécessaire. La position assise peut être utilisée si le pronostic respiratoire est engagé par la position ventrale.

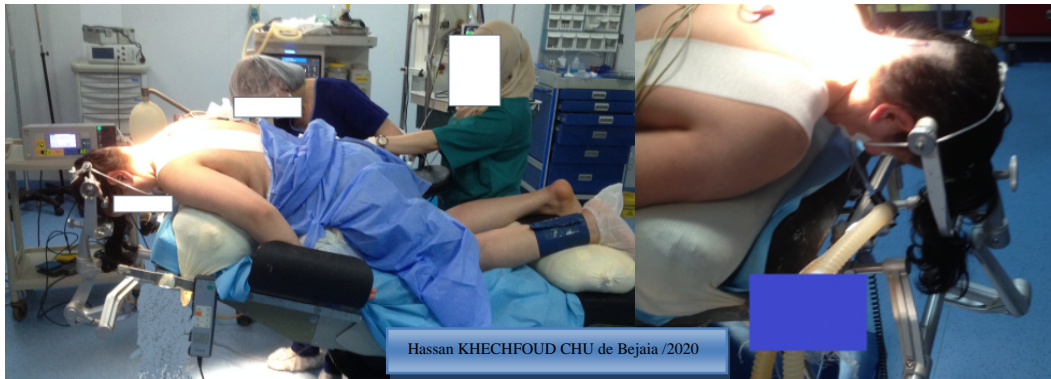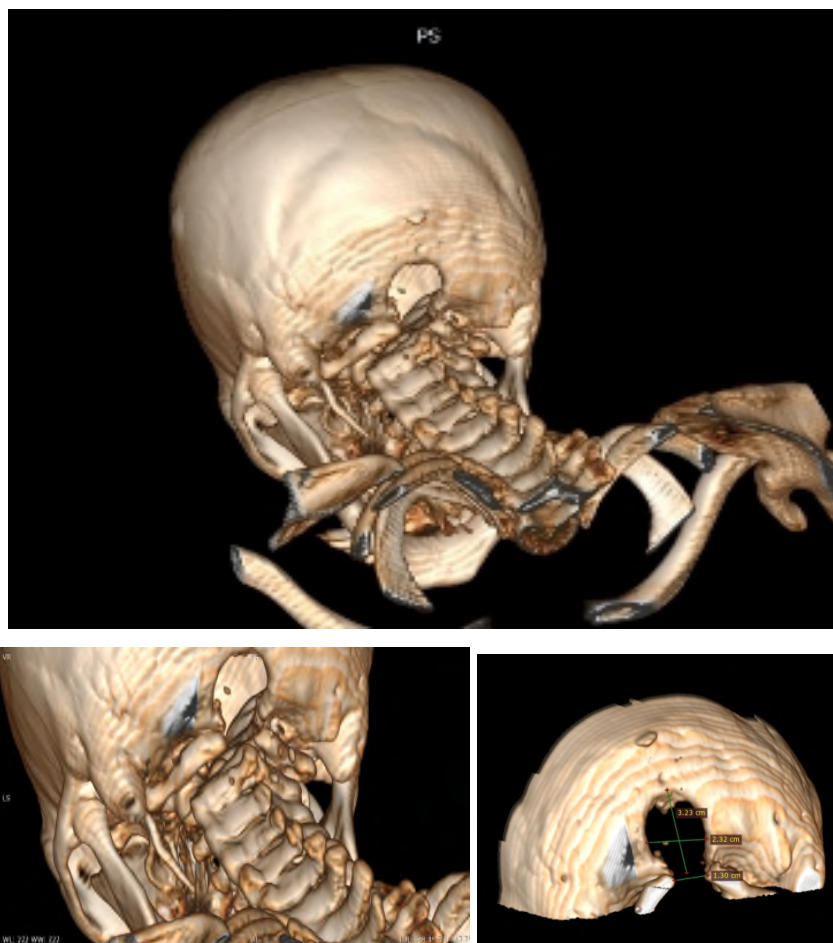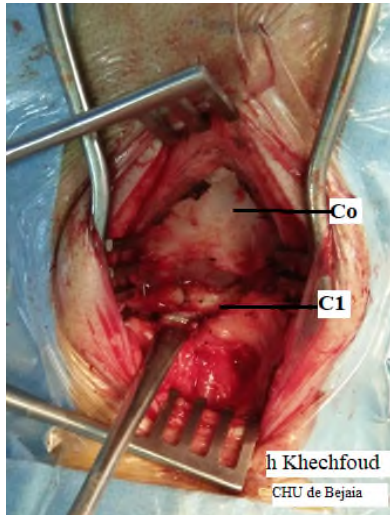


Figure 43: Position opératoire.

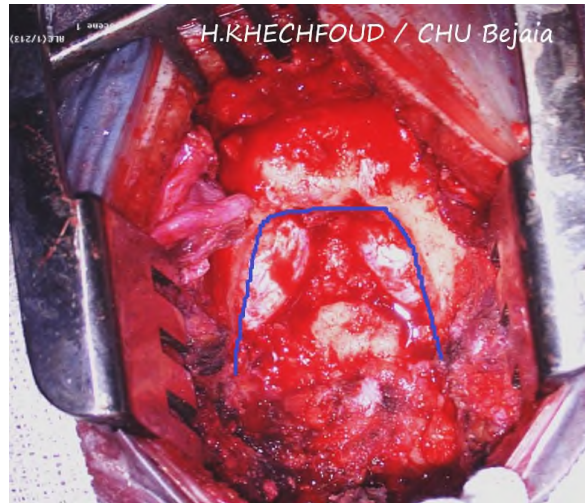


Carnectomie sous occipitale et ouverture arc post. C1

Figure 44: TDM cérébrale en reconstruction 3D montre l'ouverture osseuse.



Os occipital et arc post de C1



Craniectomie sous occipitale

*Figure 45: image pèròpèratoire d'une crâniectomie*

## **1.8.2 Décompression osseuses du Formène Magnum :**

Le principe de décompression de la fosse postérieure a été décrit par GARDNER dès 1950. Depuis lors, de nombreuses variantes ont été développées et réalisées. Le temps commun à toutes ces procédures reste l'ouverture osseuse.

### **1.8.2.1 Description du temps commun de la procédure :**

#### **1.8.2.1.1 Ouverture de la fosse cérébrale postérieure :**

La craniectomie sous occipitale doit permettre de décompresser largement la région amygdalienne. L'étendue de la résection occipitale est guidée, tant en hauteur que latéralement, par l'étude préopératoire en IRM. L'objectif de la décompression postérieure est d'obtenir latéralement, une disparition de la sténose du trou occipital, il faut pouvoir passer une spatule latéralement de chaque côté du tronc cérébral sans rencontrer d'obstacle. Vers le bas il faut arriver, si cela nécessaire, jusqu'à l'ablation de l'arc postérieur de C2, pour que le pôle inférieur des amygdales reste au moins à 0,5 cm au-dessus de la résection osseuse (Figure 44, Figure 45). L'extension de la craniectomie varie dans la littérature. vue la petite taille de la fosse cérébrale postérieure au cours de la malformation de Chiari et la présence de l'impression basilaire, certains auteurs préfèrent une grande craniectomie qui s'étend aux sinus transversaux « fréquemment placé plus bas que l'anatomie chez le sujet normal et latéralement à 3-4 cm de la ligne médiane(101).

La raison principale de cette large ouverture est d'augmenter le volume de la fosse postérieure et créer une grande citerne artificielle large « qui est généralement absente chez les patients ayant une hernie des éléments de la fosse postérieure » permettant de cette façon une réduction de la compression sur le cervelet et le tronc cérébral et gêne aussi la circulation du LCR. Par contre Batzdorf , Duddy et Williams ont déclaré que la hernie des structures cérébelleuses et du tronc cérébral observé dans la période post opératoire est attribuée à une large craniectomie ils plaident pour une petite craniectomie qui est suffisante et parviens à la décompression et la libre circulation du LCR et par conséquent la disparation de la dissociation crânio-spinale des pressions (102).

Williams révèle qu'une large crâniectomie engendre une migration du cervelet et du tronc cérébral vers le bas, ce qui explique les résultats médiocres rencontrés dans l'évolution postopératoire à distance. Ils ont observé la migration des structures des éléments de la fosse cérébrale postérieure vers le bas dans 53% de leurs patients, tandis que 41% des patients n'ont pas eu de changement, et 1% ont une migration vers le crâne de ses éléments (103) (46).

#### 1.8.2.1.2 **Ouverture de la dure mère:**

La dure mère est ouverte en Y en respectant le feuillet arachnoïdien. la branche verticale de l'Y centrer sur la dure mère en regard de C1 et les branches latérales oblique permettant une fenêtre large en regard des tonsilles et la partie base des hémisphères cérébelleuses ainsi l'accès au V4 à travers le trou de Magendie sera possible, cependant le sinus occipital et forcément ligaturé préalablement en sachant qu'aucune étude clinique n'a étudié l'innocuité de la coagulation du sinus occipital en termes de résultats neurologiques à court et à long terme(104).

Au cours de la gestation (4<sup>ème</sup> -5<sup>ème</sup> mois de gestation) cinq à sept canaux veineux proviennent zone du Torcular primitive et de la partie médiale des deux sinus transverses et communiquent avec le sinus marginal et la partie distale du sinus sigmoïde, Ils diminuent de calibre et de nombre; à la naissance ne rester que le sinus occipital cependant des anomalies reste observer chez les patients moins de 50 ans associent à une hypoplasie d'un sinus transversal.

L'échographie permet de visualiser aussi le blocage des tonsilles pour évaluer leurs cinétiques après leurs libérations postérieures et la disparition des coups systoliques sur le bulbe (105) (106).

#### 1.8.2.1.3 **Action sur les éléments nerveux :**

Après ce temps d'ouverture ostéo-durale, l'intervention doit être menée au vu des constatations opératoires, préalablement prévues et planifié en se basant sur les données de l'imagerie préopératoire. L'objectif étant de rétablir une circulation normale du LCR, plusieurs éventualités s'offre aux chirurgiens :

Après l'ouverture durale, l'arachnoïde apparaît libre. Le LCR se remet à circuler, gonflant celle-ci, soulevant et écartant à chaque pulsation les amygdales cérébelleuses pour descendre librement sous l'arachnoïde de la moelle cervicale. Il n'est pas indispensable d'alourdir le protocole chirurgical en ouvrant l'arachnoïde.

L'intervention peut se terminer soit en laissant la dure mère ouverte suspendue avec un grand risque de fuite de LCR, soit fermé par une plastie d'agrandissement autologue ou synthétique.

Des adhérences arachnoïdiennes, déjà visibles sur l'IRM, apparaissent après ouverture de la dure mère. Le LCR ne semble circuler que difficilement, l'arachnoïde ne se gonfle pas et les amygdales ne s'écartent pas. Il faut alors ouvrir cette arachnoïde, disséquer progressivement les adhérences (archnoïdolyse), parvenir au trou de Magendie et vérifier sa perméabilité (obstrué

ou non). En cas d'obstruction, il faut également enlever les adhérences des membranes qui le bouchent.

Dans la littérature, personne n'a préconisé qu'en présence d'une obstruction du trou de Magendie par une arachnoïdite ou une membrane, afin d'assurer le maintien de la perméabilité du quatrième ventricule, la pose d'un cathéter dont une extrémité est laissée en place dans l'espace sous arachnoïdien et l'autre glissée dans le quatrième ventricule était requise. Cependant, d'autres auteurs optent pour une résection amygdalienne afin de maintenir ce trou de Magendie ouvert (107) (108) (109).

Prévue par l'IRM, sur la constatation de la taille de la fosse postérieure et l'arachnoïdite, renforcée par les constatations opératoires, la résection des amygdales cérébelleuses en dessous de la pie mère est indiquée dans quelques cas.

#### 1.8.2.1.4 **Fermeture de la dure-mère :**

Ce temps opératoire est réalisé au cours des techniques où l'ouverture de la dure mère est prévue, l'étui dural du foramen étant rétréci et les berges de la dure mère ne peuvent être rapprochées systématiquement sans une expansion suffisante.

L'élargissement dural est le temps opératoire final. Celui-ci peut être réalisé soit en laissant la dure-mère ouverte, soit en réalisant une plastie d'agrandissement. Celle-ci offre une protection contre la survenue de méningocèle ou de fuite du LCR. Cependant, des cas d'infiltration du LCR en arrière de la plastie ont été rapportés, plaquant celle-ci contre les amygdales et la moelle entraînant une reprise évolutive de la syringomyélie (110).

MOTTOLESE et ses collaborateurs rapportent que le patch dural donne de meilleurs résultats cliniques par rapport à la même procédure chirurgicale sans utilisation de patch dural.

La plastie durale peut être réalisée par plusieurs produits, le choix est souvent tributaire des habitudes des chirurgiens voir une histoire d'école.

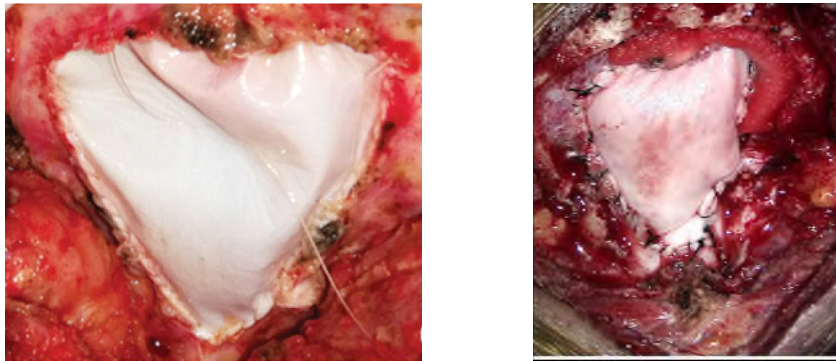
L'utilisation de périoste est de loin le produit le plus utilisé, et ne comporte aucun risque de rejet, prélevé au début de l'intervention en regard de l'os occipital mais nécessite une incision cutanée plus longue porter sur le scalp en haut, autres prélèvements autologues tels que le fascia musculaire prélevé sur le bord de l'incision musculoaponévrotique ont les mêmes caractéristiques que la plastie périoste.

Le fascia latta d'utilisation courante en neurochirurgie pour la réalisation de plastie large surtout au cours de la chirurgie crânienne, c'est une solution pour avoir une plastie de qualité supérieure cependant le prélèvement nécessite une incision d'un autre site opératoire qui devrait être préparé au préalable et le prélèvement maintenu hydraté dans une solution isotonique sera



utilisé au moment de la fermeture, l'asepsie doit être optimale. L'utilisation des autogreffes donne la possibilité d'avoir un tissu free facilement malléable, les résultats d'étanchéités sont bons et ce produit est peu onéreux. D'autres produits utilisés ont montré leur efficacité telle que l'utilisation de la dure mère cadavérique congelée et le produit synthétique, cependant la perte de l'élasticité rend leur manipulation difficile et leur prix reste élevé.

Les différentes plasties sont maintenues par des sutures non résorbables fines (4.0 ou 5.0) en points ou un surgis continu. L'utilisation des produits d'étanchéité tissulaires en combinaison avec la plastie durale est fréquente pour renforcer l'étanchéité, quelques auteurs ont trouvé que l'utilisation de ces produits, double le risque de complications, telle que la méningite aseptique, dont le mécanisme est toujours inconnu et rapporte même des fuites controversées du LCR (111) (112) (113).



*Figure 46: plastie durale « dure mère synthétique à gauche et allogreffe à droite»*

### **1.8.3 Les différentes variantes de la procédure possibles :**

Différentes situations pouvant se présenter après l'ouverture durale, et multiples variétés de ces procédures de décompression de la fosse cérébrale postérieure sont utilisées.

#### **1.8.3.1 La Décompression Crânio-Cervicale combiné a la plastie durale :**

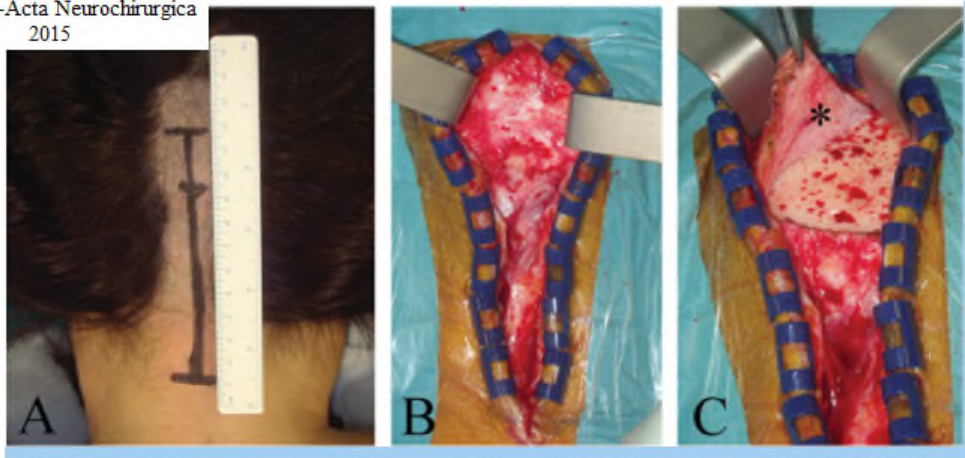
Elle est la plus utilisée parmi les nombreuses variantes techniques rapportées dans la littérature. Le malade est positionné en décubitus ventral, sous anesthésie générale et ventilation artificielle, la tête est fixée sur une têtère à prise osseuse afin d'empêcher toute mobilisation et avoir une flexion satisfaisante de la tête, rendant l'accès au foramen magnum facile. Après ouverture ostéo-durale, et libération des éventuelles adhérences, une néo grande citerne spacieuse est réalisée grâce à un prélèvement du fascia Latta prélevé au début de l'intervention ou par la dure mère lyophilisée ou encore des substituts artificiels de la dure mère. La craniectomie ne doit être ni trop petite, ni trop grande. En fait, de nombreux auteurs préconisent une ouverture occipitale limitée à environ 3 cm X 3 cm afin d'assurer une décompression suffisante, tout en évitant une possible hernie du cervelet source d'aggravation postopératoire.

VANACLOCHA et al(114) ont démontré que pour une plastie durale, du péricrâne autologue prélevé de l'aire occipitale octroyaient de meilleurs résultats que de la dure mère cadavérique congelée à sec. De même les neurochirurgiens de l'association américaine de neurochirurgiens pédiatres ; interrogés à cet effet optent pour le péricrâne dans 32% des procédures, les greffes d'origine bovine dans 32% ; celles cadavériques dans 17%, synthétiques dans 16%, le ligament de la nuque dans 4% et le fascia latta dans 3% (à noter que la somme est supérieure à 100% du fait que des réponses multiples sur le questionnaire).(115)

Paolo PERRINI propose une technique de prélèvement périoste autologue réaliser en début de l'intervention sans atteinte à la structure musculo-aponévrotique ce qui permet une fermeture la plus anatomique que possible en fin d'intervention. Une incision cutanée linéaire médiane est réalisée seulement 2 cm au-dessus de l'inion jusqu'au deuxième rachis cervical. Une dissection sous-galéale est réalisée sous le bord supérieur de la plaie pour exposer le péricrâne occipital, en utilisant une combinaison de ciseaux et un dissecteur mousse. Le péricrâne occipital exposé est sectionné pour obtenir un greffon, il est maintenu humide dans une solution saline pour la durée de la procédure. Cette technique donne une greffe de 4 à 6 cm de long, d'une largeur de 3 cm et d'une épaisseur de 2 à 5 mm est lié à la variabilité interindividuelle de la couche aréolaire lâche qui constitue le fascia sous galeale.

À ce stade, l'attachement musculaire juste en dessous de la partie supérieure la ligne nucale est incisée en "T", laissant un brassard large de 1 cm de muscle attaché à l'os occipital, facilitant une fermeture étanche(113).

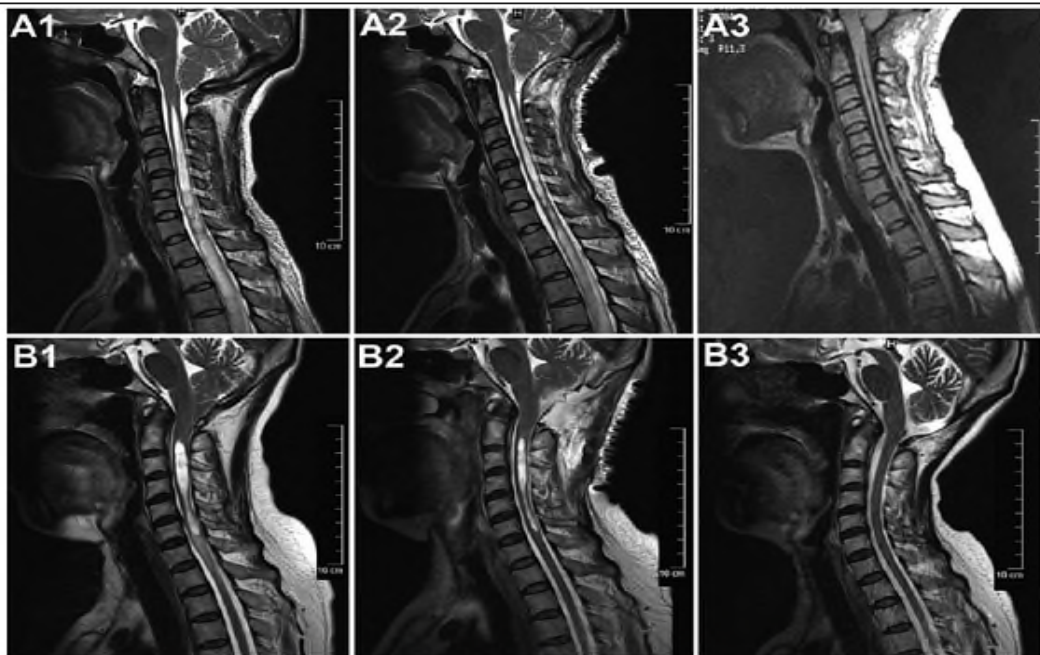
Perrini -Acta Neurochirurgica  
2015



A : trace de l'incision cutané, B : incision cutanée avec explosion de péricrâne occipitale C : décollement de péricrâne

Figure 47: image préopératoire montre une variante de l'incision cutané et la désinsertion musculo aponévrotique

La plupart des auteurs dans la littérature récente, rapporte la supériorité de la décompression osseuse combinée à la plastie durale d'élargissement par rapport à l'ouverture du feuillet externe de la dure mère chez les patients présentant une syringomyélie foraminale associée à une malformation de Chiari type I, selon Liang Yuan et Geng (2018) la supériorité de la technique combinée avec la plastie durale est largement démontrée (Figure 48) (116). cependant les pertes sanguines peropératoires et les complications notamment infectieuses et les fuites du LCR sont fréquentes ; il se trouve que la simple ouverture du feuillet externe expose moins aux complications mais les récurrences de la symptomatologie sont (117) (116).



(A) DCC et ouverture de feuillet externe de la dure mère  
 (B) DCC combinée à une plastie durale  
 (1) IRM préopératoire, (2) à la première semaine et (3) un an après la chirurgie.

Figure 48: L'IRM préopératoire et postopératoire comparative de la DCC avec ouverture du feuillet externe de la dure mère et combinée à la plastie durale.

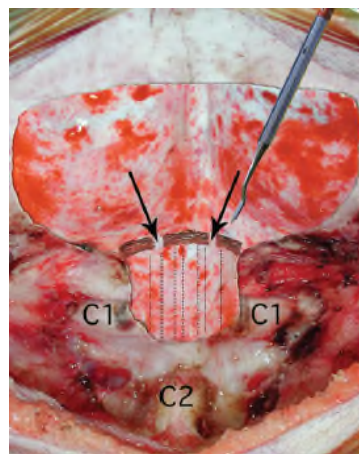
### 1.8.3.2 La décompression crânio-cervicale avec obturation de l'Obex :

Gardner a proposé cette intervention pour le traitement des syringomyélies communicantes avec malformation d'Arnold Chiari. Après la phase commune de décompression ostéo-durale, l'Obex qui se trouve interposé entre quatrième ventricule (V4) et la cavité de syringomyélie, est obstrué par du muscle et de la colle biologique. Cette procédure expose à la possibilité d'une atteinte secondaire des centres nerveux de la région notamment dysfonction du tronc cérébral avec problème respiratoire, des nausées et des vertiges (118).

En outre, depuis que Levy et ses collaborateurs (119) ont montré qu'il n'y avait pas de différence en matière de résultats thérapeutiques entre des DCC avec et sans obturation de l'Obex alors que cette dernière comporte un taux élevé de morbidité, cette procédure a perdu les faveurs de la majorité des neurochirurgiens.

### 1.8.3.3 La Décompression Crânio-Cervicale avec ouverture du feuillet externe de la dure mère:

Après décompression ostéo-ligamentaire, des incisions longitudinales des couches superficielles de la dure mère sont réalisées à l'aide d'un stylet. Les couches superficielles sont séparées des couches internes par un dissecteur fin, cette manœuvre permet un étirement de la dure mère sur ces points de fragilité sous l'effet de la tension existante et augmente la circonférence de foramen magnum. Le recours à l'échographie avant et après le geste est d'un grand apport pour s'assurer de la décompression du foramen magnum, qui se traduit par de bonnes pulsations des tonsilles cérébelleuses. Cette technique a l'avantage de réduire les complications de la chirurgie intra-durale telles que les méningites, les pseudoméningocèles et l'arachnoïdite postopératoire secondaire aux hémorragies sous arachnoïdiennes, cependant nécessite une dextérité de la part de chirurgie pour éviter des incisions trop profondes exposant à la fuite de LCR (120) (117).



vue peropératoire (B. C. Kennedy et al / J Neurosurg Pediatr May 1, 2015

(Ouverture du ligament occipito-atloïdien (flèche noire)  
Ouverture de feuillet externe de la dure-mère (ligne en pointillés verticale)

Figure 49: Image peropératoire de l'ouverture de feuillet externe de la dure mère

### 1.8.3.4 La Décompression Crânio-Cervicale avec dérivation V4-Sous arachnoïdienne :

Après la phase ostéo-durale commune, l'arachnoïde est incisée et les tonsilles cérébelleuses sont écartées latéralement pour visualiser le plancher du V4. L'extrémité proximale du cathéter de drainage est positionnée dans le V4 et l'extrémité distale est placée dans l'espace sous arachnoïdien cervical supérieur. L'arachnoïde est suturée. Cette intervention s'achève par une plastie durale (89).

Lazareff et P. Valencia-Mayoral(122) ont constaté dans leur série que 88% des patients ont une rémission significative de leurs symptômes pris en charge précocement avant l'installation de lésions médullaires définitives.



### 1.8.3.5 Actions chirurgicales sur les tonsilles :

Les tonsilles cérébelleuses sont reliées au cervelet par le pédoncule amygdalien, mais jusqu'à présent aucune fonction spécifique ne leur a été attribuée (123).

A la différence des autres techniques évoquées ci-dessus, la position assise est remise lors de cette procédure, afin de diminuer le saignement veineux et faciliter l'ouverture de l'arachnoïde et son maintien, la tonsillectomie ainsi que la suture. Après la phase ostéo-durale commune, l'arachnoïde est incisée transversalement au niveau des hémisphères cérébelleuses. L'inclinaison du voile arachnoïdien vers le bas et d'un seul tenant fait suite au détachement des adhérences entre le cervelet et les tonsilles.

Tout d'abord une tentative de repositionnement des tonsilles est réalisée en utilisant la coagulation bipolaire à basse intensité pour cautériser la surface piale des tonsilles cérébelleuses, dans le but de compléter la rétraction céphalique avec une exposition des espaces postérieures et latérales de la moelle cervicale, de l'Obex et des nerfs crâniens inférieurs; lorsque cet objectif n'est pas atteint, une cortectomie ponctuelle dans les deux amygdales est réalisée à l'aide de la coagulation avec une aspiration sous piales, réduisant le contenu.

Dans le cas de tonsilles consistantes et dures, le tissu cérébelleux redondant est réséqué de manière circonférentielle; ces cas de tissu cérébelleux dur et redondant est l'apanage principalement des amygdales sclérotiques (Figure 50) (124).

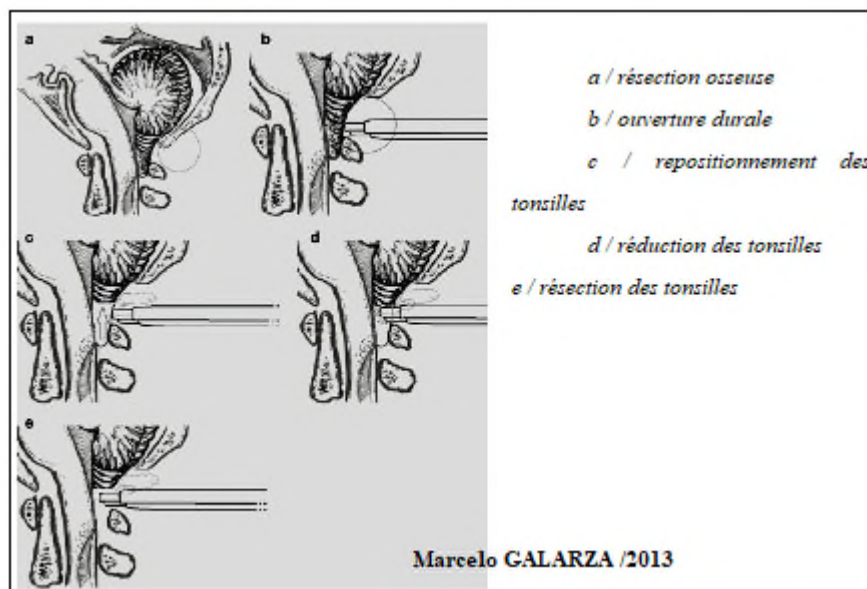


Figure 50: schémas illustratifs de repositionnement, la réduction et résection des tonsilles



### 1.8.3.6 Mise en place de plaque en titan pour aider l'expansion de la plastie :

Technique simple et efficace pour prévenir la ptose cérébelleuse et le prolapsus dural en utilisant une cranioplastie extensible en tentes dures assistées par des mailles en titane.

La plaque en titane aide à prévenir la ptose cérébelleuse et sert également d'échafaudage pour suturer la plastie durale. La tente de la plastie durale vise à maintenir la perméabilité de la grande citerne et la plaque de titane sert également de barrière entre la dure-mère et la musculature cervicale qui peut potentiellement resserrer la jonction cervico-médullaire (125).

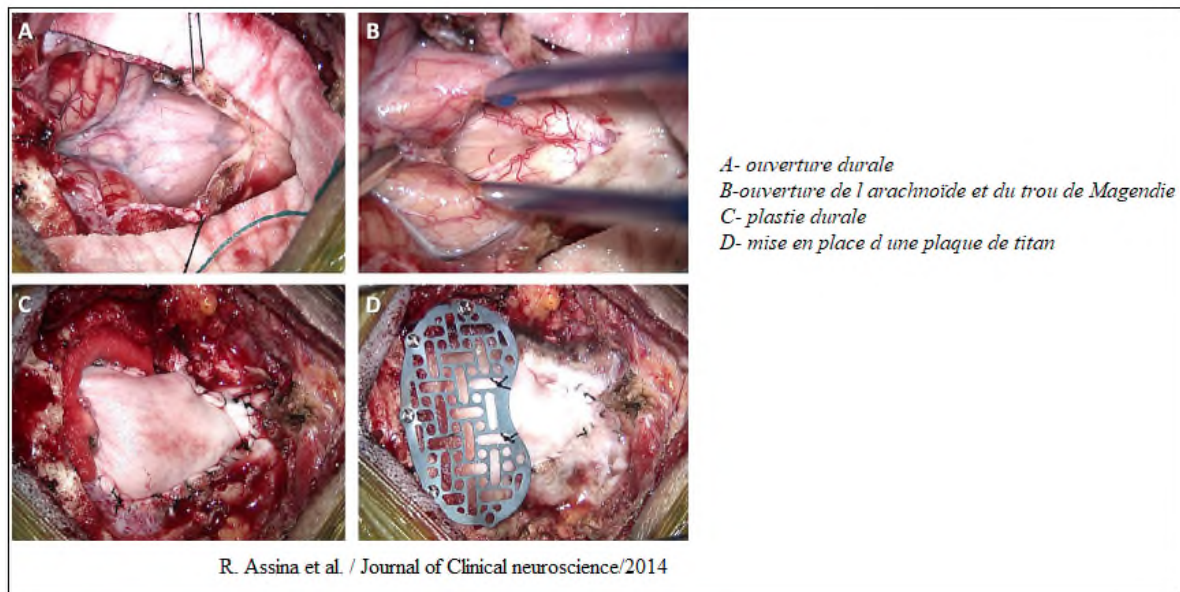
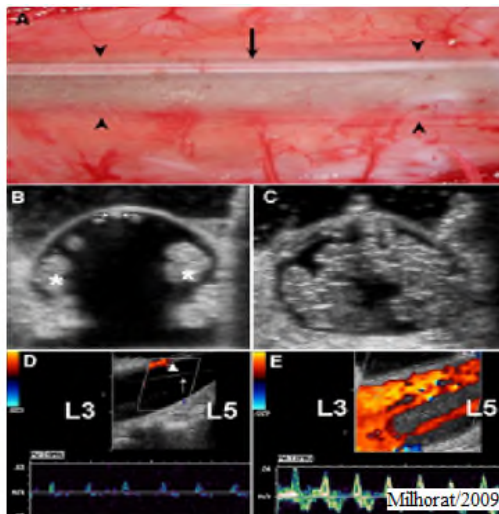


Figure 51: photos préopératoire de la mise en place d'une plaque de titane pour maintenir la plastie durale

### 1.8.3.7 Section du Filum terminale:

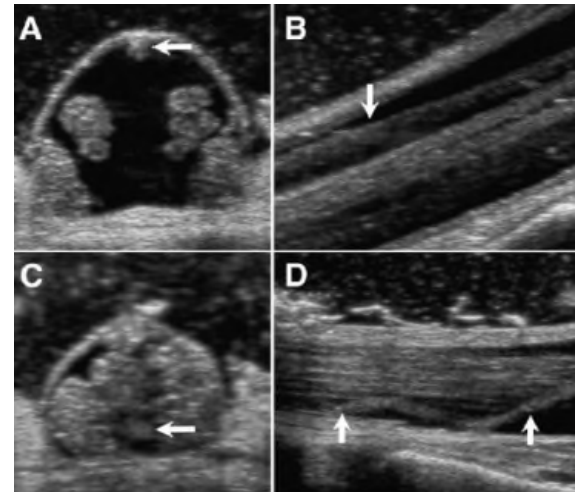
L'intervention est réalisée sous anesthésie générale et sous surveillance continue SSEP et EMG. Le patient est positionné en décubitus ventral avec liberté de l'abdomen pour permettre une respiration assistée adéquate avec des traversins sous les épaules et les hanches qui maintenaient un certain degré de lordose lombaire. Une laminectomie L4 est nécessaire après avoir localisé le niveau correct avec une radiographie latérale croisée ou une fluoroscopie. Par la suite, ouverture de dure-mère, les racines de la queue de chevale et le filum terminal sont identifiées (Figure 52) et cartographier avec un stimulateur nerveux, et le Filum Terminal est sectionné après coagulation d'un court segment (2-4 mm) avec une pince bipolaire.

Enfin La dure-mère est fermée avec des sutures continues avec un fil non résorbable 5-0, avant de refermer la plaie, le patient est placé dans une position Trendelenburg inversée extrême et une série de manœuvres Valsalva sont effectuées, pour tester l'étanchéité de la fermeture durale. Des renforcements par des sutures ou patch musculo-aponévrotique peuvent être utile de même l'utilisation de la colle biologique, les différent plan musculo-aponévrotique et cutané sont fermées d'une façon anatomique (126)



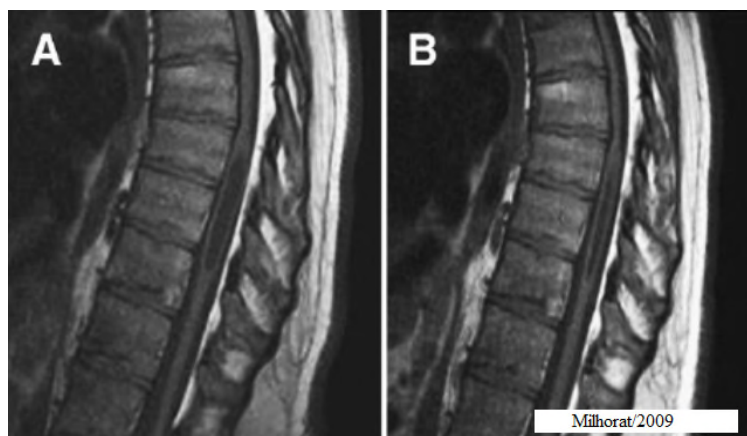
A : filum terminal image préopératoire a hauteur de L4  
B et C : images échographique péropératoire de la queue de chevale et de FT  
D et E : mesure de flux de LCR avant et après section de FT  
Fleche noir: filum terminale

*Figure 52: section de filum terminal  
guide par Echographie*



A et B image axiale et sagittale respective avant la section de FT  
C et D image axiale et sagittale respective après la section de FT

*Figure 53: Images échographie de  
section du filum terminal*



*Figure 54: IRM d'une syringomyélie traitée par Section de Filum Terminale*

Pendant la procédure, chirurgicale l'utilisation de l'échographie et de monitoring des nerfs permet l'identification de filum terminal et sécurise le geste de la section.

M. B. Royo-Salvador et ses collaborateurs pratiquent la section de filum terminal chez les patients qui présente l'association d'une scoliose, syringomyélie et malformation de Chiari type I (regroupe sous le nom de maladies de filum) depuis plusieurs années cependant les patients opérés avant l'année 1999, ont subi une section de filum terminal après ouverture de la dure mère, actuellement le filum terminal est sectionné en extradurale à 2 cm de sa sortie du cul de sac durale, Salvador rapporte le fait que dans 50% des cas le filum a perdu son élasticité physiologique (127).

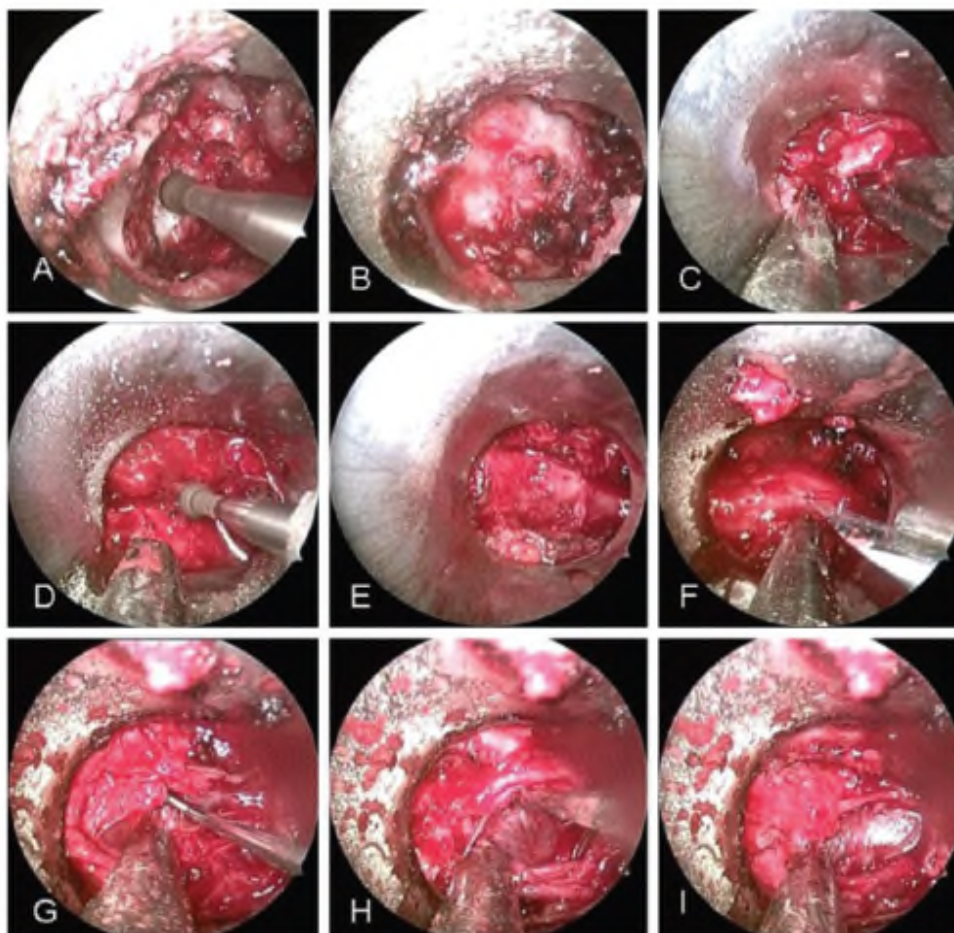
#### 1.8.3.8 Décompression du FM assisté par endoscopie :

La microscopie avait révolutionné la neurochirurgie dans les années 80<sup>s</sup>, et depuis les années 90<sup>s</sup> l'endoscope a fait promouvoir la neurochirurgie mini invasive.

L'utilisation de l'assistance endoscopique dans la décompression de foramen magnum au cours de la syringomyélie foraminale et de la malformation de Chiari est une technique alternative moins invasive (128). La position opératoire est similaire à la position dans la DCC classique donc position en décubitus ventrale tête en flexion et surélevée à 30°, ainsi que l'anesthésie générale est pareille.

Une incision médiane de 2,5 à 3 cm centrée sur la jonction crânio-cervicale est suffisante pour l'introduction de tube ouvreuse de dispositif de DESTANDEAU, permettant de placer le tube opératoire avec trois Channels, un dédié à l'endoscope de 0°/4 mm de diamètre et 18 cm de longueur, les deux autres dédiés aux instruments chirurgicaux et l'aspiration.

Une fois les repérages anatomiques effectués les limites de la craniectomie s'étendant à 3 cm au-dessus et 2 à 3 cm latéralement sur la partie postérieure de FM sur l'écaille occipitale, la craniectomie est réalisée à la fraise ainsi que la résection de l'arc postérieur de C1 à 1 cm de part et d'autre de la ligne médiane ; selon la planification préalable aidée par l'imagerie, une ouverture du feuillet externe de la dure mère sera réalisée et à l'aide d'un dissecteur mousse et à travers les incisions, le feuillet externe est séparé de l'interne pour assurer une décompression satisfaisante (Figure 55). Ratre et ses collaborateurs (USA-2018) rapportent une série de 15 patients opérée par cette technique, le temps opératoire nécessaire en moyenne est de 130 minutes et les pertes sanguines n'excèdent pas 30 cc ; plus de la moitié des patients ont eu une réduction de la taille de syringomyélie, aucune complication de type pseudo-méningocèle ou instabilité n'était rapportée. La décompression de la jonction crânio cervicale assistée par endoscopie, a la possibilité d'avoir les mêmes résultats obtenus lors des procédures plus agressives de décompression avec ouverture du feuillet externe de la dure mère, Les meilleurs résultats sont obtenus lorsque la hernie des tonsilles est inférieure à 8 mm (128).



Ratre /2018

*A-B-C: réalisation de la craniotomie occipitale et résection de l'arc postérieur de C1*

*E: exposition de la dure mère.*

*F: réalisation de l'incision du feuillet externe de la dure mère.*

*G: utilisation de dissecteur mousse pour séparer le feuillet externe et interne.*

*H-I: montre le feuillet interne décomprimé et aminci.*

*Figure 55: étapes de la décompression de la jonction crânio cervicale assisté par endoscopie*



## 1.8.4 dérivation de la cavité syringomyelique:

### 1.8.4.1 La dérivation syringo sous arachnoïdienne (SS) :

**Technique opératoire :** une laminectomie réalisée à un niveau, où le syrinx est le plus grand. Utilisation d'une petite incision, pratiquée dans la partie postérieure et latérale de la dure-mère et de l'arachnoïde. L'incision est prolongée avec micro ciseaux. Le moignon de la membrane arachnoïdienne est fixé à la dure-mère avec une suture en nylon 8-0.

Les myélotomies sont réalisées par des sections d'environ 2 mm en arrière sur la ligne médiane ou en postéro-latérale des myélotomies le long de la zone d'entrée de la racine dorsale décrite par RHOTON, qui semble être une approche plus sûre. Il est également important d'effectuer une myélotomie dans la plus large partie de la syrinx qui est exempte de formation de septum. Le cathéter de dérivation SS doit souple. L'extrémité supérieure du cathéter se place dans le syrinx dans une direction céphalique puis l'autre extrémité se place dans l'espace sous-arachnoïdienne dans une direction caudale. Le tube est alors fixé à la pie mère avec une suture en nylon fine (129).

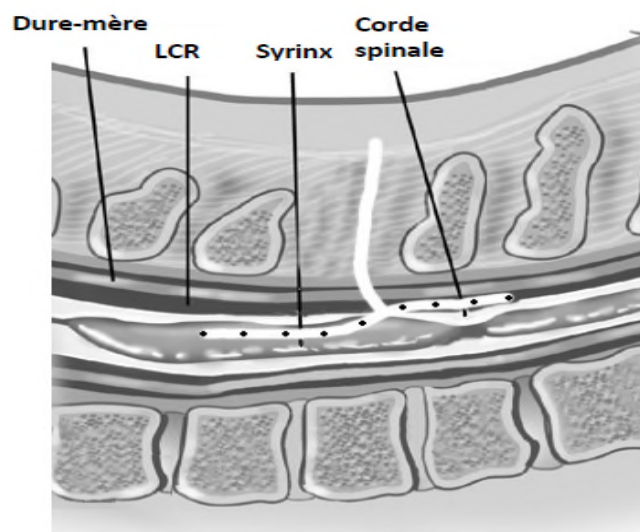


Figure 56: Mise en place de dérivation en T dans la syringomyélie.



#### 1.8.4.2 **Dérivation S-S combiné à une DFM et plastie durale:**

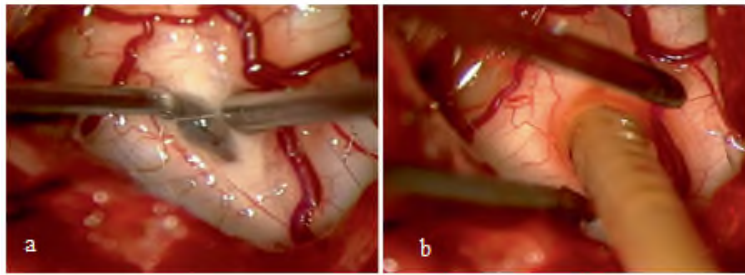
Rhoton et Tator et leurs collaborateurs (1988), ont été les premiers à réaliser une dérivation kysto-péritonéale après plusieurs essais primaires standards de laminectomie et devant la constatation de complication postopératoire à type de fibrose épidurale, une déformation et instabilités rachidiennes, il sont passés à la réalisation d'une hémi-laminectomie, cette technique est reprise par F.Gezen et ses collaborateurs (2000) sur 29 patients, présentant une syringomyélie foraminale, les patients étaient placés en position de concorde ( décubitus ventral, tête en flexion et épaules surélevés par un billot ) ; une incision cutanée para sagittale de 2 cm placée à 1 cm de la ligne médiane de côté symptomatique et à une hauteur où la cavité syringomyélique est plus large identifiée sur l'IRM médullaire (130) (131).

La désinsertion musculo-aponévrotique expose les processus épineux concernés et le ligament interépineux gardé intact ; une hémi-laminectomie est réalisée permettant l'exposition de la DREZ après ouverture de la dure mère, la myélotomie effectuée sur la zone DREZ permettant l'introduction de cathéter dans le centre de la cavité et le placer dans l'espace sous arachnoïdien sous-jacent (130).

Giovanni Raffa et ses collaborateurs (2019 –Italie) ont proposé la mise en place d'un cathéter de dérivation syringo-sous arachnoïdienne sur un même temps opératoire avec une décompression de jonction crânio-cervicale et plastie durale d'élargissement(132).

Dans leur série de 3 patients (2 hommes et une femme) publiés en 2019, ses patients ont été soumis à une décompression de fosse cérébrale postérieure standard. La procédure de mise en place de cathéter se fait une fois que la décompression de foramen magnum et l'ouverture de la dure mère sont terminées, une myélotomie postérieure de 1 mm de long sur une zone relativement avasculaire a été réalisée sur la ligne médiane, ciblée sur le syrinx. Une fois la cavité était fenêtrée, le liquide céphalorachidien coulé sous pression. Par la suite un cathéter en silicone à fenestrations multiples à son extrémité a été inséré ( [Figure 57](#)).

Le cathéter est placé dans une position céphalique pour maintenir le flux physiologique de la sortie du LCR, et la partie caudale est positionnée dans l'espace sous-arachnoïdien à hauteur du C3. Le cathéter est laissé en place sans aucune fixation pour éviter les adhérences iatrogènes. Enfin, une reconstruction par une plastie durale de la fosse postérieure est réalisée avec un greffon de substitution durale ; L'échographie est d'une utilité pertinente et considérable, guide le point d'entrée médullaire en choisissant le diamètre le plus important de syrinx et confirme le bon placement du shunt.(132).

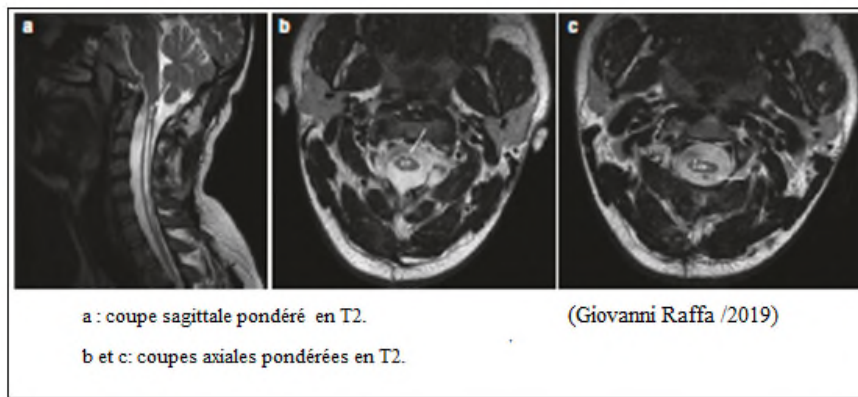


Giovanni Raffa/2019

(a) Myélotomie postérieure médiane au niveau C2

(b) Insertion d'un shunt syringo-sous arachnoïdien

Figure 57: Dérivation syringo-sous arachnoïdienne combinée à la DCC

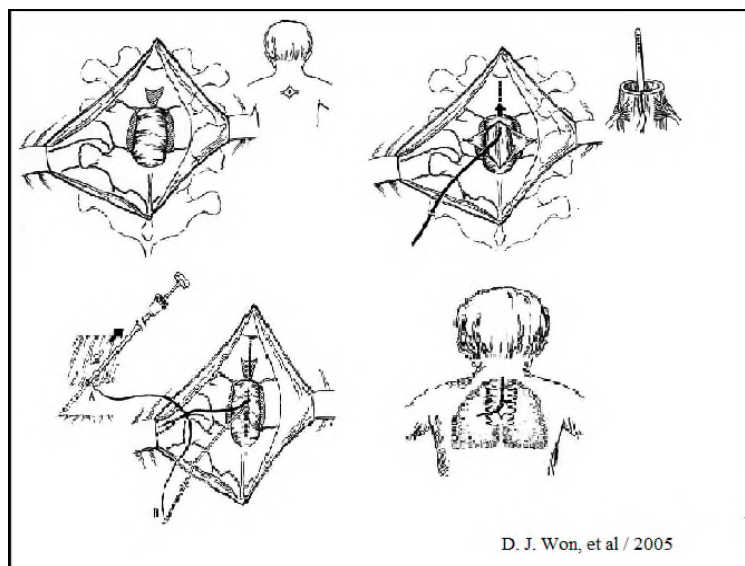


a : coupe sagittale pondéré en T2.

(Giovanni Raffa /2019)

b et c: coupes axiales pondérées en T2.

Figure 58: IRM contrôle de la mise en place d'une dérivation kysto-sous arachnoïdienne.



D. J. Won, et al / 2005

Figure 59: Etapes de la réalisation de la dérivation syringo-pleurale

#### 1.8.4.3 La dérivation syringo-péritonéale:

La dérivation syringo-péritonéale a subi plusieurs modifications et a bénéficié de quelques améliorations portées sur les matériaux de conception; cependant le principe général est resté le même. Le patient est placé en position soit en décubitus latéral, ce qui permet de travailler sur la colonne vertébrale et l'abdomen sans avoir besoin de changer la position mais cela rend l'abord de la moelle inconfortable pour le chirurgien, la position en décubitus ventral dans un premier temps permet un abord correct de du rachis puis l'abord de l'abdomen se fait en position dorsale, cela demande une manipulation supplémentaire avec une attention particulière aux règles d'asepsie. La peau est préparée avec un antiseptique d'une façon rigoureuse et large sur les sites des incisions et la zone de tunnalisation, la mise en place des champs doit couvrir tous les sites sur lesquels un geste est prévu. Le choix du site de la laminectomie correspond à la partie la plus large de la syrinx qui coïncide avec la partie la plus mince de la moelle épinière, ce point est considéré comme une zone dont le potentiel de provoquer un nouveau déficit neurologique est minime et aussi la partie la plus dépendante du syrinx. Une laminectomie totale ou hémi-laminectomie sur un seul niveau est suffisante.

Le microscope opératoire est utilisé pour un meilleur confort avec une chirurgie mini-invasive et une petite myélotomie est pratiquée dans la partie la plus fine de la moelle épinière, généralement la zone d'entrée de la racine dorsale. Un cathéter en T est le plus utilisé permettant de drainer la cavité dans les deux sens, les bras du tube en T sont coupés à la longueur souhaitée et insérés dans le syrinx, la taille de la myélotomie dépend de cette longueur. Le tube est amené à travers un trou séparé dans la dure-mère et fixé avec une languette de suture à la musculature para spinale. Un connecteur élévateur est utilisé pour fixer le shunt à un réservoir à fond plat, placé dans une poche sous-cutanée, généralement dans la région thoracique ou infra claviculaire. Des techniques standard sont utilisées pour insérer le cathéter péritonéal à basse pression dans la cavité abdominale après vérification de bon fonctionnement de shunt (133).

#### 1.8.4.4 La dérivation syringo-pleurale:

Le patient est placé en décubitus ventral, après préparation cutanée aux antiseptiques, une incision cutanée médiane est pratiquée pour exposer les lames recouvrant le niveau ou la cavité est plus importante comme tout shunt de syrinx ; Les muscles paravertébraux et les ligaments sont disséqués loin de la lame et des processus épineux. La dissection se prolonge plus d'un côté, généralement à gauche pour exposer l'articulation costo-vertébrale à ce niveau. Après une hémostase adéquate, une laminectomie standard sur un seul niveau est réalisée.

L'utilisation de microscope opératoire et sous grossissement, les couches de dure-mère et d'arachnoïde sont ouvertes au milieu; leurs bords sont recouverts de sutures de soie 4-0 et la moelle épinière distendue est visualisée. Grâce à une petite myélotomie médiane (environ 3 mm), le cathéter est inséré et dirigé vers le haut pour atteindre le pôle supérieur de syrinx. L'avancement en douceur du tube sans l'utilisation d'un stylet empêche les dommages sur la moelle épinière et la formation de nouvelle trajectoire. le cathéter est suturé avec un fils non résorbable 6-0 au niveau du site d'entrée du cathéter à la pie mère ; vérification de la libre circulation du LCR dans autre extrémité du tube est confirmée. La dure-mère et l'arachnoïdienne sont suturées séparément de manière étanche et le cathéter est suturé à nouveau à la dure-mère en utilisant des sutures de soie 5-0 à sa sortie.

L'extrémité distale du cathéter est implantée dans un site immédiatement latéral à la jonction costo-vertébrale, le muscle intercostal est ouvert au bord supérieur de la côte avec une aiguille ventriculaire à pointe émoussée de calibre 14 pour pénétrer dans la cavité pleurale. L'aiguille est dirigée vers le bas et latéralement, approximativement à un angle de 45 °. Une fois que la paroi thoracique est perforée, la résistance à l'aiguille émoussée diminue considérablement. L'aiguille est retirée et l'extrémité distale du cathéter est immédiatement insérée dans le trajet, aussi sans stylet pour éviter les blessures de la plèvre, ce qui peut entraîner un pneumothorax. Il n'est pas difficile de faire passer le tube de dérivation (calibre 16 en général) dans une piste faite à l'aide d'une aiguille ventriculaire de calibre 14 G. (134).

Si une résistance importante est ressentie, c'est parce que l'aiguille ventriculaire n'a pas percé les muscles intercostaux. Enfin de la procédure, les muscles paras-vertébraux tissu sous-cutané et la peau sont suturés selon les techniques standards.

Cette technique est abandonnée de fait des risques de provoquer des lésions pleuro-pulmonaire lors de la procédure.

### 1.8.5 Fixation atloïdo-axoïdienne ( C1C2) :

En partant du principe que la syringomyélie s'accompagne souvent à des anomalies osseuses de la jonction crânio-cervicale, Atul GOEL, considère qu'il existe une différence de la pathogenèse de la malformation de Chiari type I dans cette situation particulière ; et suggère qu'avant tout traitement chirurgical la recherche d'une **instabilité C1C2** et de règle (3) ; malgré que la décompression osseuse combine ou non à la plastie durale d'élargissement est gold standard du traitement de la syringomyélie foraminale depuis longtemps (76) (135).

Ils émettent l'hypothèse que la malformation de Chiari type I est secondaire à une instabilité de l'articulation atloïdo-axoïdienne que se soit associé ou non à une impression basilaire (3) (136),

L'instabilité atloïdo-axoïdienne peut être horizontale antéropostérieure, verticale ou latérale est identifié par la modification de la distance atloïdo-dentale (entre le bord postérieur C1 et la dent de C2) sur des radiographie dynamique. Analyse de l'alignement des facettes articulaire C1C2 sur une TDM en coupe sagittale passant latéralement par les articulaires (Figure 60).

Cette instabilité et classe en trois types selon la translation de facettes articulaires (3) :

- Type I : facette articulaire de C1 place en avant de la facette articulaire de C2
- Type II : facette articulaire de C1 place derrière de la facette articulaire de C2
- Type III : instabilité C1C2 dans les deux séances antérieure et postérieure.

La fixation C1C2, n' est pas une intervention pour le traitement d'une syringomyélie foraminale causé par une malformation de Chiari, cependant elle s'adresse à une entité particulière, l'indication doit être posée sur des éléments radiologiques fiables et bien définis, GOEL rapport que l'évaluation radiologique anatomique de la fosse cérébrale postérieure des malades sur une série de 57 cas ; montre un excès de LCR au tour du tronc cérébrale et le cervelet, le quatrième ventricule était normale avec un élargissement antéropostérieure ; y avait pas d éléments qui suggèrent que ces éléments nerveux soient placer à l'étroit dans la FCP.

Il explique aussi par ce phénomène, l'amélioration transitoire des signes cliniques après une décompression de la jonction cervico-vertébrale lors des syringomyélies au cours des malformations de Chiari, par la métaphore « de dégonflait un air bag » cependant tant que l'instabilité persiste le phénomène de protection s'active encore une fois exposant la récurrence symptomatique rendant la technique contreproductive, et propose une fixation C1C2 selon les mêmes protocoles utilisés pour les lésions traumatiques (3) (136).



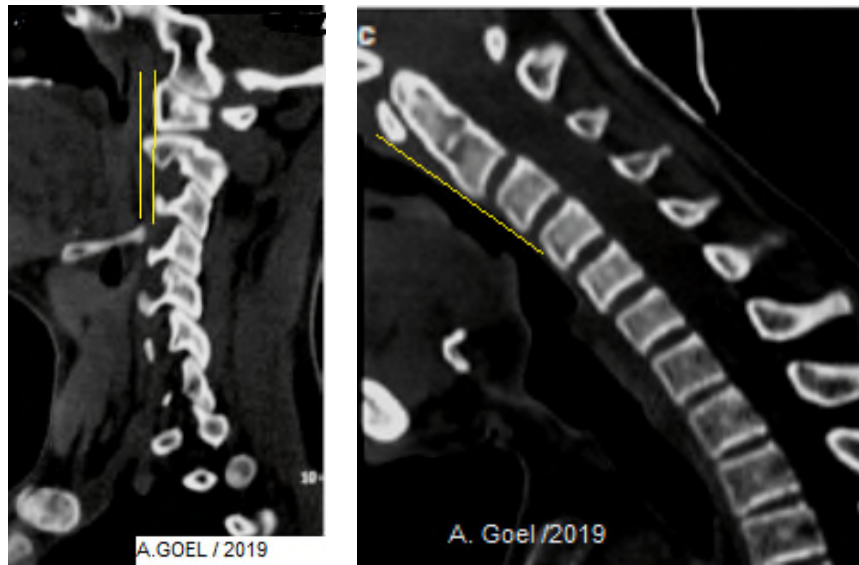


Figure 60: TDM dynamique montrant l'instabilité C1C2 et le caractère réductible

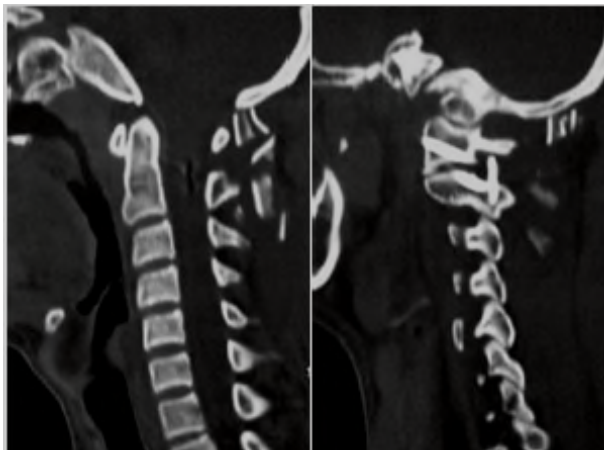


Figure 61: TDM postopératoire après fixation C1C2 (A. Goel -2019).

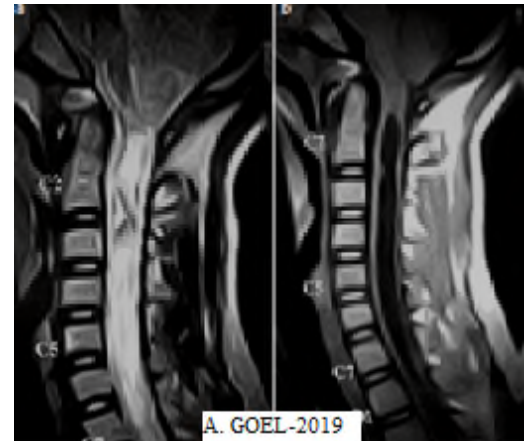


Figure 62: syringomyélie cervicale avec une malformation de Chiari

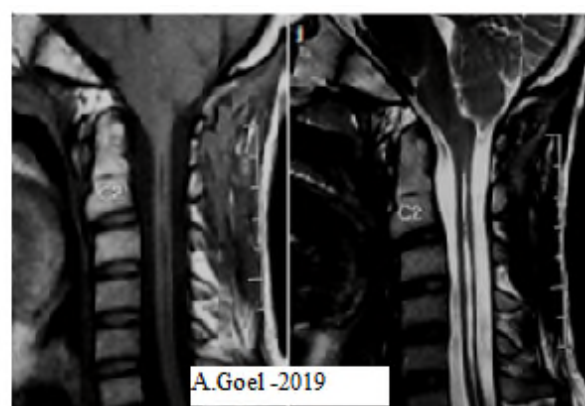
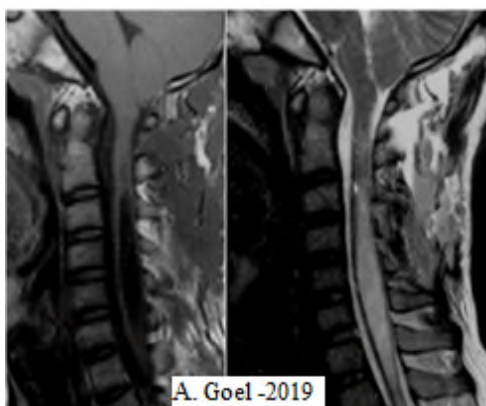


Figure 63: IRM postopératoire à 3 mois (à gauche) et à 12 mois



## 1.9 EVOLUTION ET COMPLICATION :

Certes que les symptômes de malformation de Chiari et de syringomyélie foraminale se développent souvent chez les patients adultes entre 30 ans et 50, mais nous avons affaire à une anatomie osseuse qui était, vraisemblablement et entièrement développée à la puberté. Une explication possible est que les manœuvres d'effort, qui sont une partie de la vie quotidienne, provoquer une augmentation très progressive de la descente des amygdales. Il est également reconnu qu'un traumatisme, comme une secousse soudaine de la tête, ou un accès prolongé de toux sévère peut provoquer une apparition soudaine des symptômes chez le patient asymptomatique. C'est aussi le résultat d'une augmentation de la descente amygdalienne avec la syringomyélie de la même manière.

les symptômes avancent progressivement, mais il existe des descriptions de développement soudain des symptômes, comme dans la colonne vertébrale chez les patients blessés après une toux prolongée (35).

La mort subite est extrêmement rare chez les patients avec la malformation de Chiari, L'intervention chirurgicale d'urgence n'est rarement, voire jamais, indiquée dans ces troubles. Lorsque la syringomyélie ou une malformation de Chiari est diagnostiquée comme une découverte fortuite, est une opportunité potentielle pour l'histoire naturelle de la condition à respecter, pour déterminer le taux de progression de la maladie dans de tels cas Malheureusement, peu d'études de ce type ont été menées (137).

L'analyse des cohortes de patients atteints de malformation de Chiari, avec ou sans syringomyélie, a fourni de longues listes de symptômes, dont certains ne sont pas spécifiques (33). Comme pour de nombreux autres troubles chroniques, les symptômes d'anxiété, de troubles de la mémoire, de dépression et de troubles du sommeil ne sont pas rares chez les patients atteints de syringomyélie et de malformation de Chiari. Le clinicien doit évaluer tous ces symptômes par rapport à leur spécificité et notamment en ce qui concerne la probabilité que le symptôme spécifique soit aidé par une intervention chirurgicale.

L'acte chirurgical a pour premier objectif de stopper nette l'évolution, les améliorations sont assez fréquentes et encourageantes, la chirurgie de la syringomyélie et de la malformation de Chiari n'est pas dénuée de risque et complication sans Co-morbidité surajoute lors de leurs associations qui sont d'ailleurs similaires aux autres chirurgies crâniennes et rachidiennes, meilleur encore la mortalité est presque nulle depuis l'abandon de l'oblitération de l'Obex comme décrite par Gardner.

## **Mécanisme d'échec du traitement chirurgical:**

Il y a plusieurs raisons qui contribuent à la confusion générale dans l'évaluation de la validité et du succès du traitement chirurgical, Il ne fait aucun doute qu'un certain nombre de conditions pathologiques différentes ou une combinaison de celles-ci conduisent à la constitution de la cavité syringomyélique et des lésions centromédullaires.

Les problèmes commencent par l'abondance de différents concepts étiologiques et pathogénétiques.

La syringomyélie foraminale persistante chez ses patients atteints de la malformation de Chiari type I après décompression crânio-cervicale suggère :

- 1) la syringomyélie chez ces patients pourrait ne pas provenir d'une obstruction des voies du LCR au niveau du foramen magnum;
- 2) l'introduction d'un mécanisme non présent en raison de la chirurgie elle-même;
- 3) une obstruction des voies du LCR au niveau du foramen magnum qui n'a pas été efficacement soulagée par la chirurgie précédente.

Cette dernière possibilité offre la simplicité d'un mécanisme unique sous-jacent à la syringomyélie chez ses patients.

Établir les bases de la persistance du syrinx après la décompression crânio-cervicale éclairerait le mécanisme de la syringomyélie et guident les décisions et le choix de la procédure chirurgicale chez les patients atteints de syringomyélie foraminale.

## 2. OBJECTIFS :

Depuis que Charles-Prosper Olivier d'Angers a créé le mot syringomyélie pour décrire une cavité centromédullaire en 1837, et après que Otto Von Kahler et Friedrich Schultze ont individualisé le syndrome clinique spécifique de cette pathologie, la syringomyélie a suscité beaucoup de questions énigmatiques amenant plusieurs hommes de science à se pencher sur la question et surtout l'explication du mécanisme à l'origine dont Gardner pour qui revient le mérite de premier succès chirurgical pour traiter la syringomyélie.

L'association fréquente de la syringomyélie dans sa forme foraminale à l'anomalie de Chiari n'a guère arrangé les choses, en multipliant la difficulté de l'analyse par deux, depuis les rapports de Aboulker et sur une période de 20 ans depuis 1979 jusqu'à 1999 la seule révolution -mais de taille - pour une meilleure compréhension de la syringomyélie était l'arrivée de l'imagerie par résonance magnétique nucléaire pour résoudre tous les problèmes et questionnements diagnostiques concernant cette pathologie controversée dans tous ces détails, provoquant une destruction progressive d'une moelle épinière vulnérable et comprimée ; face à cette évidence le neurochirurgien est poussé à libérer le cordon spinal séquestré, mais son esprit rationnel le guide pour agir sur l'étiologie incertaine depuis une centaine d'années.

De nos jours le traitement de la syringomyélie est certes chirurgical avec plusieurs techniques et variantes, cependant aucune d'elles n'a prouvé sa supériorité ; laissant le choix de geste à une histoire d'école et habitudes individuelles.

Notre objectif principal est d'accomplir un travail permettant de standardiser au mieux le traitement chirurgical et la prise en charge en général.

Les objectifs secondaires sont:

- définir des critères d'évaluation objectifs et reproductible permettant aussi le suivi à long termes.
- Définir des facteurs prédictifs permettant le choix de la thérapeutique aussi nombreuse que complexe.
- Evaluation des résultats opératoires.
- Enrichir le domaine de la formation et de la recherche après avoir précisé l'état actuel dans la prise en charge de patient atteint de cette maladie rare, bénigne mais grave.

### **3. MATÉRIELS ET MÉTHODES**

Une étude rétrospective et prospective de 50 cas de syringomyélie foraminale suivies et traités dans le service de neurochirurgie de Centre Hospitalo Universitaire de Bejaia, depuis l'ouverture de service en février 2012, s'étalant sur une période de trois (03) ans.

Les patients sont recrutés par la voie de la consultation de neurochirurgie pour les patients demeurant à Bejaia en général; quelque patients demerant dans d'autre localités (wilayas) ont été orientés et les dossiers clinique et radiologique ont été transférés à notre niveau pour prise en charge après avoir consulté le centre de référence européen de syringomyélie et de maladies rares sis au CHU Bicêtre à paris (France) avec qui nous collaborons.

L'étude prospective est effectuée chez les patients reçus en consultation la première fois pour évaluation de l'état clinique, explication détaillée de la pathologie, et les objectifs principaux de traitement sont discutés préalablement; une préparation à la chirurgie avec réalisation d'une consultation de pré anesthésie, la réalisation de l'acte chirurgicale se fait selon le programme opératoire.

L'étude rétrospective est faite d'abord par l'analyse des dossiers des patients déjà suivies et opérée dans notre service ou dans un autres services de neurochirurgie aux parts avant, ces derniers ont choisi de reprendre un suivie à notre niveau, le consentement des chirurgiens référents et obtenu automatiquement.

La stratégie chirurgicale prévue au départ, selon l'étude de dossier clinique et radiologique, peut être modifiée selon les constatations pèr opératoire, nous avons eu le consentement préalable de tous les patients.

Les informations cliniques, radiologiques et neurophysiologiques ainsi que l'évaluation préopératoire sont rapportées sur une fiche technique individuelle (Annexe 11), ces informations sont complètes par la suite avec les détaille du geste chirurgical et de l'évolution postopératoire immédiate, à un (01) mois, à un (01) an et enfin a trois ans (durée prévue pour l'étude sur le canevas)

Les informations recensées sur les fiches techniques (annexe 12) sont injectées dans le logiciel informatique de biostatistique SPSS (annexe 11) et pour une meilleure analyse des données, une deuxième saisie effectuer sur le logiciel EPI infos version 3.5.4 et version 7 (annexe 10), réputé pour un contrôle efficace de la saisie des informations. L'introduction des données et l'analyse statistique réalisée avec l'aide et la collaboration du médecin épidémiologie au CHU de Bejaia.

Les critères d'inclusion des patients sont : Présence d'une cavité syringomyélique confirmée à l'IRM, l'étiologie de la syringomyélie est un trouble de la circulation de LCR par un obstacle au niveau du foramen magnum, un consentement sur les différents objectifs de l'étude, et un consentement pour l'utilisation et l'exploitation des données de l'imagerie, les photos et les vidéos avec conservation de l'anonymat.

Sont exclues de l'étude les patients porteurs d'une cavité syringomyélique non foraminale tels que les kystes satellites aux lésions tumorales, les cavités syringomyéliques post-traumatiques et les lésions de myélomalacie focales.

Après avoir étudié les différents tests d'évaluation clinique et leur application sur les premiers dossiers, nous avons retenu la classification de Mc Cormick modifiée par Fischer et Brotschi telle que rapportée dans le rapport de la SNCLF exposé par N. Aghaghani en 1999 (99), donc une évaluation selon le score ASIA est réalisée en premier lieu puis une note est déduite de score total (maximum 100) en cas de présence d'un syndrome cérébelleux (06 points), une ataxie (6points), une atteinte des nerfs mixtes (06 points), et enfin la présence d'une douleur handicapante (02 points). Nous avons jugé que cette méthode d'évaluation clinique reflète au mieux l'état des patients malgré les critiques signalées par Aghaghani dans le rapport de SNCLF publié en 1999.

De même, le degré d'obstruction du foramen magnum, et selon le même rapport de 1999 qui prend en considération plusieurs paramètres radiologiques, bien sûr mesurable d'une façon reproductible telle que la longueur des tonsilles, la persistance ou la disparition des espaces sous arachnoïdiennes antérieures et la présence ou non d'une arachnoïdite visible sur l'IRM, cette méthode permet une appréciation à la fois simple, efficace et surtout reproductible soit en préopératoire ou en postopératoire pour apprécier l'efficacité de la décompression du foramen magnum.

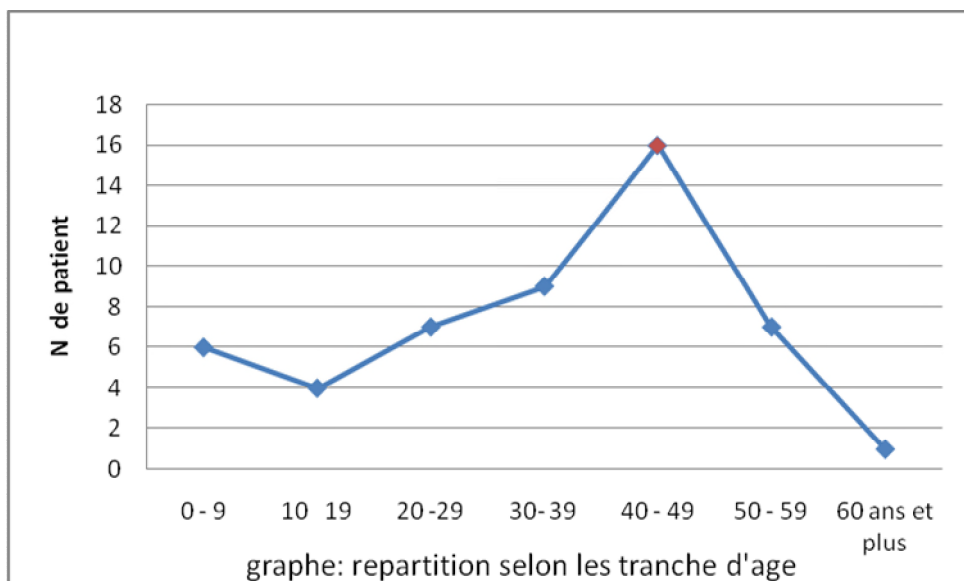
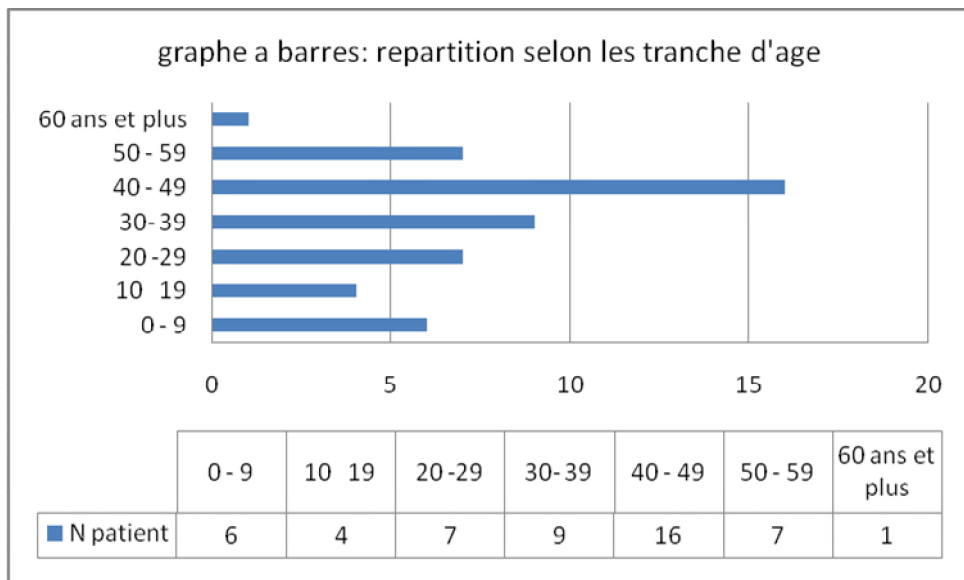
Enfin la cavité syringomyélique est classée en catégorie, en prenant en considération sa taille, son aspect et l'appréciation des espaces sous arachnoïdiens péri-médullaires, qui donnent une idée sur le degré de la compression. De ce fait cette méthode d'évaluation globale clinique et radiologique nous donne la possibilité d'une évaluation générale que les scores sporadiques que soit clinique ou radiologique ne permettent pas une évaluation d'un groupe de symptômes inhomogènes et la comparaison entre les patients ; l'utilisation de ces scores, rend l'appréciation postopératoire facile.

## 4. RESULTATS :

### 1.10 REPARTITION SELON L'AGE :

Tableau 5: repartition selon les tranches d'age.

Tranches d'Age	0 - 9	10 - 19	20 -29	30- 39	40 - 49	50 - 59	60 ans et plus
N patient	6	4	7	9	16	7	1
pourcentage	12%	8%	14%	18%	32%	14%	2%





La syringomyélie foraminale et spécifiquement quand elle est associée à la malformation de Chiari de type I, se voit diagnostiquer à tout âge, cependant l'expression clinique le plus souvent est observée à l'âge adulte ; ce qui explique le nombre le plus élevé chez les adultes avec un pic situé au cours de la quatrième décennie (tranche d'âge entre 40 ans et 49 ans),

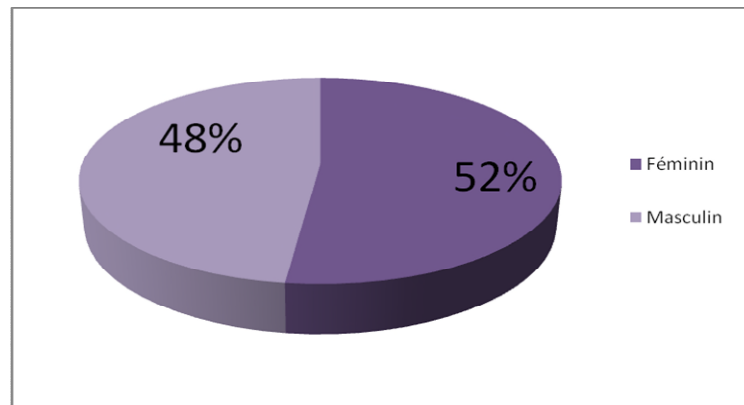
L'âge moyen est de 36 ans, alors que la médiane d'âge qui est plus représentative de l'échantillon est de 39 ans.

Ces résultats sont pareils par rapport aux chiffres de la littérature qui rapporte un âge moyen au début des symptômes de la syringomyélie se situe entre 28 et 40 ans et l'âge moyen au début des symptômes chez les patients atteints de malformation de Chiari de type 1 avec ou sans syringomyélie se situe entre 11 et 25 ans (121) (138) (57)

## 1.11 REPARTITION SELON LE SEXE :

Tableau 6: repartitioin selon le sexe.

Sexe	Fréquence	%
Féminin	26	52%
Masculin	24	48%
total	50	100%



Une discrète prédominance féminine non significative, le Sexe Ration est de 1,08, la plupart des séries étudiées dans la littérature rapport l'existence de cette prédominance féminine, tandis que la moitié des études ne donnent pas d'importance vue qu'aucune cause n'est identifiée et aucun retentissement sur le pronostic de la maladie n'est constaté.

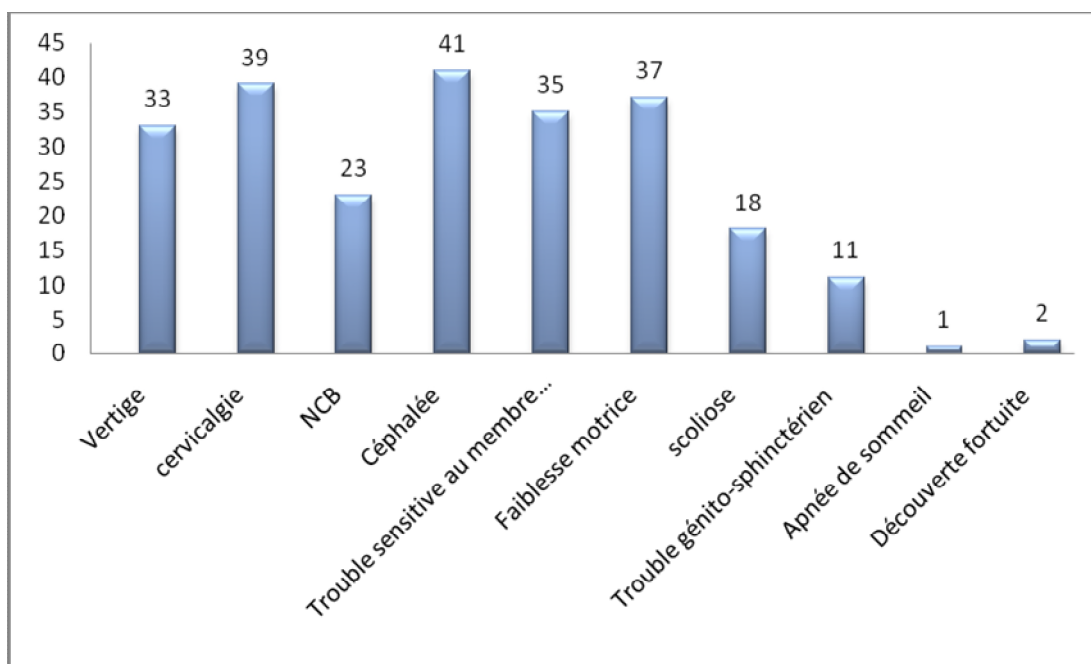
La syringomyélie se développe secondairement et la plupart des pathologies primaires en cause ne présentent pas un sexe de prédilection.

## 1.12 SIGNES CLINIQUES REVELATEURS :

Tableau 7: proportion des signes clinique révélateurs.

Signes cliniques révélateurs	Nombre de cas
Vertige	33
cervicalgie	39
douleur NCB*	23
Céphalée	41
Trouble sensitive au membre sup	35
Faiblesse motrice	37
scoliose	18
Trouble génito-sphinctérien	11
Apnée de sommeil	1
Découverte fortuite	2

\*NCB : névralgie cervico-brachiale



La douleur est le signe clinique le plus fréquent qui motive la consultation et l'exploration, cependant la non-spécificité de la symptomatologie rend le lien difficile à rattacher à la syringomyélie, en plus des mécanismes physiopathologiques complexes et l'origine qui peut être multiple, qui complique la thérapeutique et la prise en charge. Néanmoins le caractère de l'accentuation avec les manœuvres de Valsalva oriente vers la malformation de Chiari oriente vers l'association avec la syringomyélie. Le syndrome douloureux est de loin le plus marqué chez nos patients.

L'atteinte motrice et sensitive avec des proportions proches (35 et 37 cas respectivement) vient en second lieu, et reflète une évolution avancée de la maladie dans le temps; est souvent corrélée à un délai diagnostique relativement long.

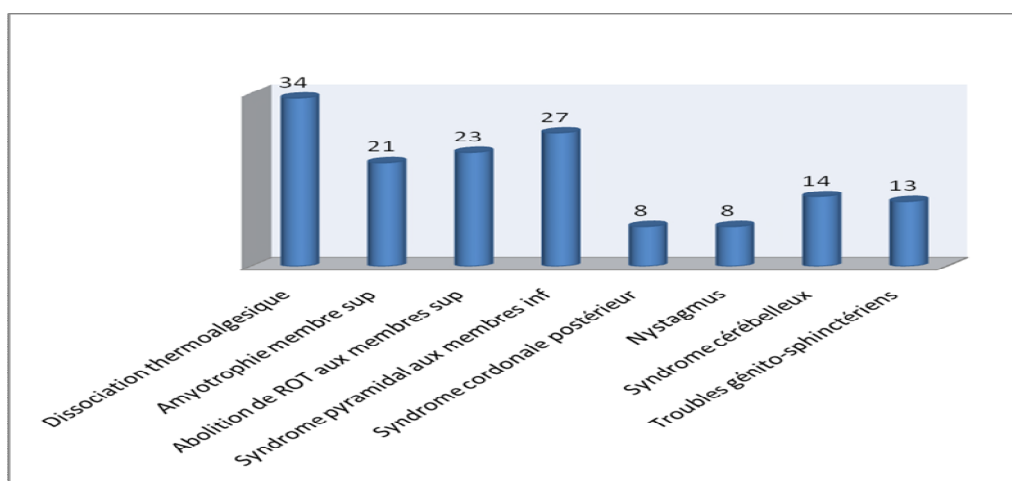
La scoliose est une pathologie fréquente chez l'enfant atteint de syringomyélie associée à une anomalie de Chiari, et plus rare chez l'adulte, 18 cas dans notre étude représentent une proportion assez importante, l'inclusion de la population pédiatrique est probablement la cause

Les vertiges sont assez fréquents, sont en rapport plus avec la malformation de Chiari plus tôt que la syringomyélie et le nombre est expliqué par la fréquence de cette association de l'ordre de 70%.

### 1.13 PLAINTES ET SIGNES CLINIQUES AU MOMENT DE DIAGNOSTIC :

Tableau 8: représentations des signes cliniques.

Signes cliniques	Nombre
Dissociation thermoalgésique	34
Amyotrophie membre sup	21
Abolition de ROT aux membres sup	23
Syndrome pyramidal aux membres inférieurs	27
Syndrome cordonale postérieur	8
Nystagmus	8
Syndrome cérébelleux	14
Troubles génito-sphinctériens	13
Syndrome douloureux	45
Atteintes des nerfs crâniens	10



Représentation graphique selon les symptômes cliniques au moment de diagnostic.

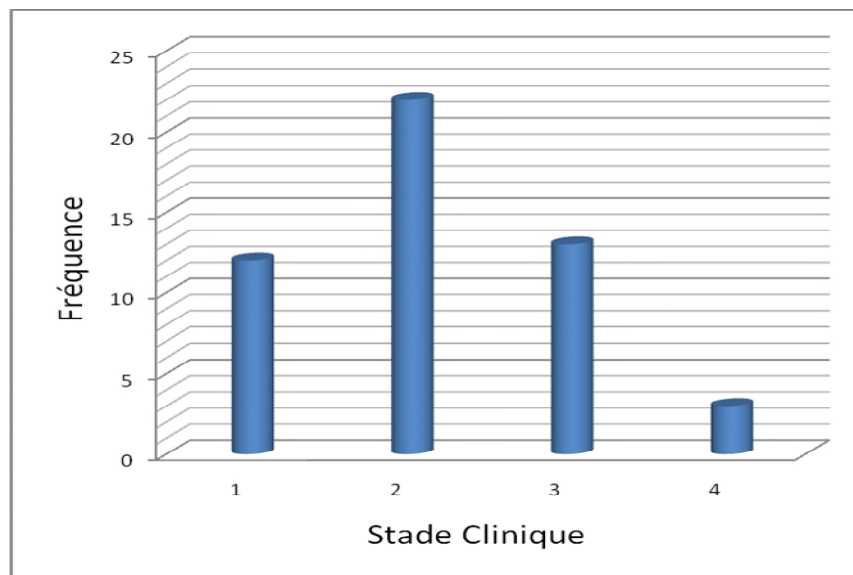
La dissociation thermoalgésique est de loin le signe clinique le plus constaté lors de l'examen neurologique initial est le plus spécifique à la syringomyélie, retrouve chez 34 cas (68%). L'atteinte pyramidale, et l'amyotrophie sont présentes avec des chiffres relativement élevés et proches suggère un mécanisme pathologique de souffrance nerveuse similaire, et reflète une progression lente de la maladie.

Quelques signes cliniques sont en rapport avec la pathologie de foramen magnum notamment l'anomalie de Chiari, ne sont pas constants, trouvés chez certains patients.

#### 1.14 REPRESENTATION SELON LE STADE DE L'HANDICAPE :

Tableau 9:classification fonctionnelle préopératoire :

Stade Clinique	Fréquence	Percent
1	12	24%
2	22	44%
3	13	26%
4	3	6%
Total	50	100,00%



Représentation graphique selon le stade clinique préopératoire.

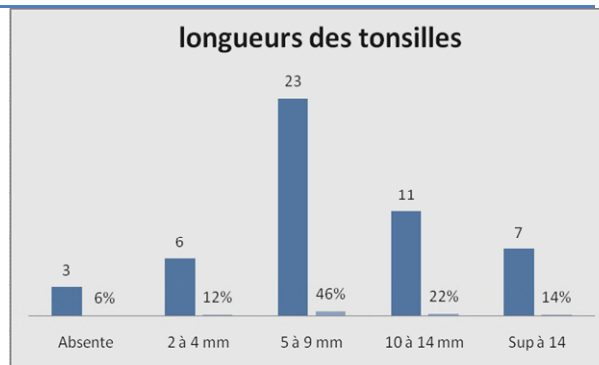
Au moment du diagnostic, la plupart de malades ont un score clinique qui reflète un taux d'handicap peu évolué permettant une vie sociale et professionnelle normale (stade 2), tandis que presque un quart des patients présente un handicap très important synonyme d'une évolution ancienne avec un retard de diagnostic assez important malheureusement qui conditionne les résultats cliniques à la prise en charge.



## 1.15 RESULTATS DE L'IMAGERIE (IRM) :

Tableau 10: Répartition selon la longueur des tonsilles cérébelleuses

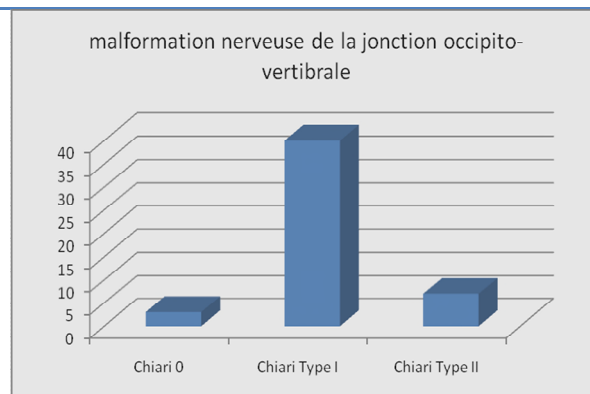
longueur des tonsilles	Fréquence	Percent
Absente	3	6%
2 à 4 mm	6	12%
5 à 9 mm	23	46%
10 à 14 mm	11	22%
Sup à 14	7	14%
Total	50	100,00%



Représentation graphique de la répartition des cas selon la longueur des tonsilles.

Tableau 11: répartition des Malformations associées à la syringomyélie :

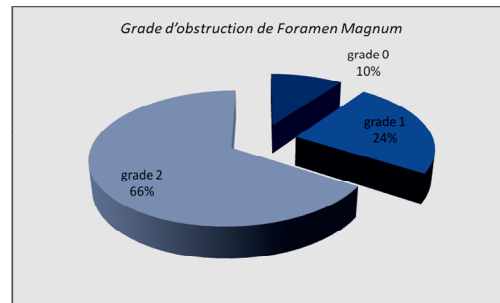
Malformation associée	Fréquence	Percent
Chiari 0	3	6%
Chiari Type I	40	80%
Chiari Type II	7	14%
Total	50	100,00%



Représentation graphique de l'association de la syringomyélie avec les malformations de jonction occipito-vertébrale

Tableau 12: 1.1.1 Répartition selon le degré d'obstruction de foramen magnum.

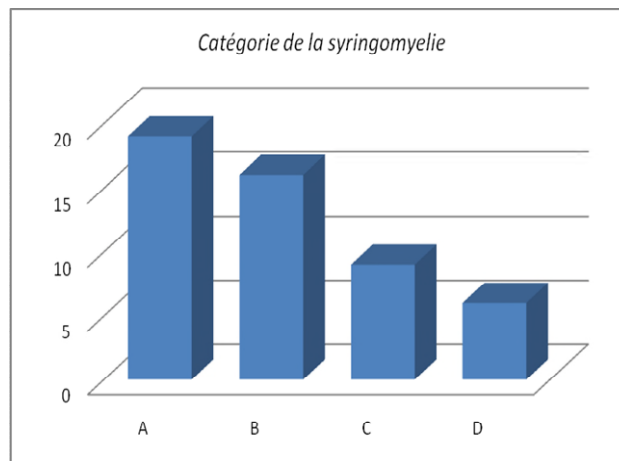
Grade d'obstruction de FM	Fréquence	Percent
0	5	10%
1	12	24%
2	33	66%
<b>Total</b>	<b>50</b>	<b>100,00%</b>



Représentation graphique de l'association de la syringomyélie avec les malformation de Jonction occipito-vertébrale

Tableau 13: Répartition selon la catégorie de la syringomyélie

Catégorie de la syringomyélie	N patient	pourcentage
A	19	38%
B	16	32%
C	9	18%
D	6	12%
<b>Total</b>	<b>50</b>	<b>100,00%</b>



Représentation graphique selon les catégories de la cavité syringomyélique.

L'analyse de l'imagerie particulièrement l'IRM de jonction crânio-vertébrale a permis de constater :

- Presque la moitié des patients (46%) des cas présentent une hernie des tonsilles situées entre 5 et 9 mm, seulement 14% des patients présentent des formes sévères de descente des amygdales cérébelleuses, cette situation suggère que la cause de la formation de la cavité syringomyélique est en rapport le plus souvent avec un obstacle à la circulation de LCR au niveau du foramen de magnum, comme expliquer dans la plupart théories physio pathogéniques.
- L'association à une malformation de Chiari dans 80% des patients, cette association entre syringomyélie et malformation de Chiari est rapporté dans 70% à 80% dans les publications depuis une centaine d'années.
- Le foramen magnum est totalement comblé dans 66% de nos patients, et partiellement dans 24% des cas ; seuls 5 cas présentent un FM relativement libre, ses patients ne présentent pas de malformation de Chiari, mais une perturbation de la circulation de LCR et causée par une arachnoïdite inflammatoire ou et infectieuses importante conduisant à la formation de syrinx.
- 38% des patients présentent une cavité syringomyélique importante soit en longueur soit en largeur, cela reflète parfaitement la lenteur de développement a bas bruit de kyste au fil de temps.

## 1.16 CORRELATION ENTRE LE STADE CLINIQUE ET LE DEGRE D'OBSTRUCTION DU FORMEN MAGNUM :

Tableau 14: corrélation entre signes cliniques et obstruction de FM

		Grade d'obstruction du FM			Total
		0	1	2	
Stade clinique	1	1	4	6	11
	2	4	5	14	23
	3	0	2	11	13
	4	0	0	3	3
TOTAL		5	11	34	50

ANOVA :  $P = 0,18327$

Le score de l'handicap clinique avec un retentissement sur la vie socioprofessionnelle est médiocre chez les patients présentant une obstruction assez importante voire complète du foramen magnum par la hernie tonsillaire, 14 et 11 cas présentant un grade d'obstruction de 2 (score maximum d'obstruction) pour un score d'handicap de 2 et 3 respectivement.

La corrélation entre ces deux paramètres est difficile vue que le score de l'handicap prend en considération les symptômes cliniques de la syringomyélie en plus de retentissement de la malformation de Chiari associée alors que le degré de l'obstruction prend en compte que la malformation de Chiari, de ce fait la valeur de  $P = 0,18327 (>0,05)$  n'est pas significative.

### 1.17 CORRELATION ENTRE STADE CLINIQUE ET CATEGORIE DE SYRINGOMYELIE :

Tableau 15: corrélation de la Catégorie de la syringomyélie='A'

Stade clinique	fréquence	%	cum. %
1	1	5,00%	5,00%
2	13	65,00%	70,00%
3	4	20,00%	90,00%
4	2	10,00%	100,00%
<b>Total</b>	20	100,00%	100,00%

Tableau 16: corrélation de la Catégorie de la syringomyélie='B'

Stade clinique	fréquence	%	cum. %
1	4	23,53%	23,53%
2	7	41,18%	64,71%
3	5	29,41%	94,12%
4	1	5,88%	100,00%
<b>Total</b>	17	100,00%	100,00%

Tableau 17: corrélation de la Catégorie de la syringomyélie='C'

Stade clinique	Fréquence	%	Cum. %
1	4	50,00%	50,00%
2	2	25,00%	75,00%
3	2	25,00%	100,00%
<b>Total</b>	8	100,00%	100,00%

Tableau 18: corrélation de la Catégorie de la syringomyélie='D'

Stade clinique	Fréquence	%	Cum. %
1	3	42,85%	42,85%
2	2	28,57%	71,42%
3	2	28,57%	100,00%
<b>Total</b>	7	100,00%	100,00%

Un contraste évident entre la sévérité d'atteinte neurologique et la catégorie de la cavité syringomyélique est constaté, pour la catégorie A (score maximum de atteinte médullaire sur l'IRM) et la plus rencontrée chez des patients scorés 2 sur la classification de l'handicapé (score acceptable ) avec 13 cas, en plus 3 patients présentent un score clinique sévère au cours des catégories de gravité moyenne, cela signifiait qu'il n'existe pas de corrélation entre l'imagerie et l'état neurologique des patients.

## 1.18 CORRELATION ENTRE LES DEGRES D'OBSTRUCTION DE FORMEN MAGNUM ET CATEGORIE DE LA SYRINGOMYELIE :

Tableau 19: Corrélation entre les degrés d'obstruction de FM et syrinx

Degrés d'obstruction de FM	Catégorie de la syringomyélie				
	A	B	C	D	Total
0	1	1	0	1	3
1	5	2	5	0	12
2	13	13	4	5	35
<b>TOTAL</b>	19	16	9	6	50

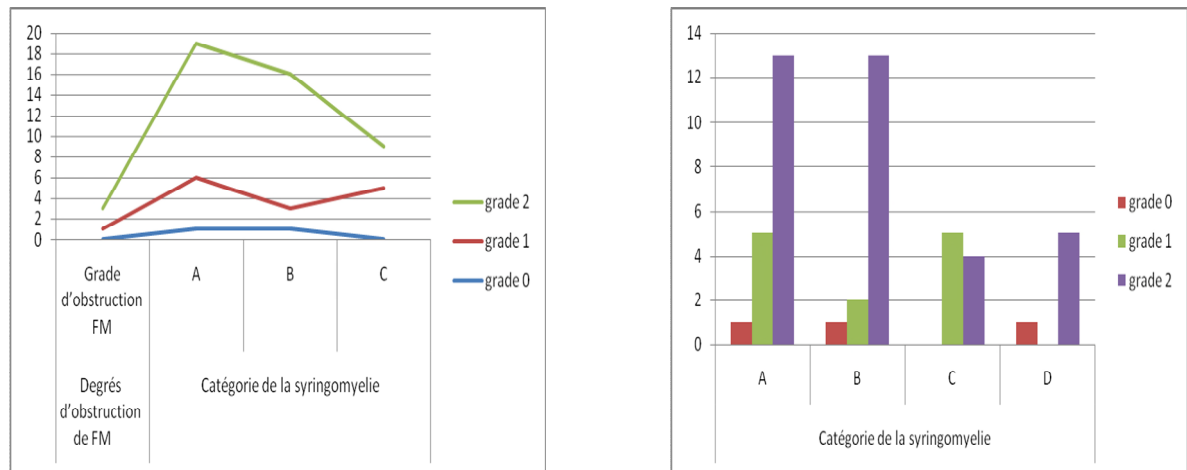


Figure 64: Représentation graphique de la Corrélation entre le degré d'obstruction de Foramen Magnum et le Syrinx

Les chiffres et les graphes montrent bien la corrélation entre le degré de l'obstruction et la catégorie élevée de la cavité syringomyélique, plus l'obstruction est importante la genèse de syrinx est importante ce qui confirme l'implication de la malformation de Chiari dans la formation de la syringomyélie, cette association constatée à 80% chez nos patients, ça renforce les concepts physiopathologiques incriminant des phénomènes hydrodynamique perturbés de la circulation de LCR.



## 1.19 REPARTITION SELON LA TECHNIQUE CHIRURGICALE REALISEE :

Tableau 20: répartition selon le type de la chirurgie initiale.

Intervention	Fréquence	Percent
Coagulation des tonsilles	2	4%
DCC et incision feuillet externe	5	10%
DCC et plastie	3	6%
DCC +plastie+ archnoidolyse	12	24%
DCC seule	17	34%
DCC+Plastie+Résection des tonsilles	3	6%
Non Opéré	8	16%
<b>Total</b>	<b>50</b>	<b>100,00%</b>

Tableau 21: répartition selon le typ de la réintervention.

Réintervention	Fréquence	Percent
Archnoidolyse	3	37,50%
Plastie	5	62,50%
<b>Total</b>	<b>8</b>	<b>100,00%</b>

Tableau 22: corrélation entre chiorurgie intiale et réintervention.

Intervention	Réintervention		Total
	Archnoidolyse	Plastie	
DCC Coagulation des tonsilles	0	1	1
DCC et incision feuillet externe	0	0	0
DCC et plastie	1	0	1
DCC plastie archnoidolyse	0	0	0
DCC seule	1	4	5
DCC+Plastie+Résection des tonsilles	1	0	1
<b>TOTAL</b>	<b>3</b>	<b>5</b>	<b>8</b>

Sur les 50 cas étudiés, 42 cas ont été opérés et 8 patients asymptomatiques, certains refusent la chirurgie. Lors de la chirurgie initiale, une décompression osseuse seule était réalisée chez 17 patients, une décompression avec ouverture de la dure mère complétée par une plastie durale d'élargissement et ou archnoidolyse réalisée chez 17 cas ; une manipulation des tonsilles est réalisée chez 5 patients ; enfin chez 5 patients une ouverture de feuillet externe de la dure mère est réalisée.

8 patients ont nécessité une deuxième chirurgie avec geste sur le névraxe, 5 patients ont subi une décompression osseuse seule la première fois, et 2 avaient subi une manipulation des tonsilles.

## **1.20 AUTRES PROCEDURES CHIRURGICALES :**

Quartés de nos patients ont nécessité une stabilisation par arthrodèses de la jonction occipito-vertébrale (8%), trois patients présentaient une instabilité atlanto-occipitale (C0C1), chez deux nous avons constaté platybasie importante à l'imagerie « angle de Welcher (147° et 152°) » et chez un patient une impression basilaire.

Une arthrodèse occipito-C3, est réalisée dans deuxième temps opératoire.

Un cas présente une scoliose avancée avec, retentissement clinique important été confié pour une chirurgie de réduction via un montage Cotrel-Dubousset (CD) long.

Trois patients pédiatriques qui présentent l'association hydrocéphalie, Spina Bifida et syringomyélie, réparation cutanée protectrice de la myéломéningocèle et mise en place d'une dérivation ventriculo-péritonéale sont réalisées. Deux ne présentent pas de symptomatologie rattacher directement à la syringomyélie, une surveillance clinique et radiologique effectuée périodiquement, un cas présente un déficit aux membres supérieurs chez qui nous avons réalisé une décompression ostéo-ligamentaire et ouverture de l'arc postérieur C1 avec une exploration de trou de Magendie et vérification de sa perméabilité.

## 1.21 ETUDES DES RESULTATS POSTOPERATOIRES:

Tableau 23: Résultats postopératoire à 1 mois

Résultats postopératoire à 1 mois	Fréquence	Percent
Amélioration	22	44 %
Inchangé	20	54 %
Total opéré	42	
Non opéré	8	
Total	50	100%

Tableau 24: Résultats postopératoire à 3mois et à 3 ans.

	Résultats à 3 mois		Résultats à 3 ans	
	Fréquence	Percent	Fréquence	Percent
Aggravation	1 trans.	2 %	3	6%
Amélioration	24	48 %	30	60 %
Inchangé	23	46 %	11	22 %
Pas assez de recul	2	--	6	12 %
Totale opéré	42			
Total	50	100,00%	50	100,00%

\*tras. Transitoire

Tableau 25: Résultats postopératoire de 'evolution de syrxinx a IRM de controle.

	Fréquence	Percent
Augmentation	2	4 %
Disparition	3	6 %
Réduction	24	48 %
Stabilisation	21	42 %
Total	50	100,00%

L'évaluation de la syringomyélie s'avère difficile à réaliser d'une façon objective vue que la plupart des signes cliniques sont subjectifs et les patients ne réagissaient pas de la même façon à la thérapeutique ; de ce fait l'évaluation se concentre sur les signes cliniques les plus handicapants dans la vie quotidienne et la douleur, cette dernière possède une particularité selon le type et le mécanisme ; la plupart des patients rapportent un soulagement des céphalées provoqué par les manœuvres de Valsalva mais les douleurs neuropathiques restent toujours d'actualité. Globalement les patients sont améliorés dans 60% des cas et reprennent leur activité normale et leur travail, nous avons eu une aggravation transitoire probablement due à la formation d'œdème en poste opératoire, qui a bien répondu au traitement par corticoïde.

## 1.22 MORTALITE ET MORBIDITE :

Tableau 26: complications postopératoires.

	N. patients opérés 42					N.	N
	Fuite de LCR	méningite	Infection de la plaie opératoire	Complication hémorragique	Sans complication	non opérés	totale
<b>n. patients</b>	2	2	1	1	36	8	50
<b>Pourcentage Cpc /42 cas</b>	4,6%	4,6%	2,4%	2,4%	86%		

Dans cette étude, la mortalité opératoires est nulle ce qui concordes avec les rapports de la littérature, les rares publications rapportant des décès ne sont pas rattachés à la syringomyélie mais aux pathologies concomitantes; cependant le taux reste très bas.

La fuite de LCR et la survenue d'une méningite sont à des taux égaux et relativement très faibles par rapport à la chirurgie de la fosse cérébrale postérieure pour les autres pathologies surtout carcinologiques, cela peut s'expliquer par la durée de la procédure moins longue, et l'utilisation de l'antibioprofylaxie adaptée. Le taux faible des fuites de LCR peut s'expliquer par l'utilisation de la plastie périoste qui donne une bonne étanchéité, chez 2 cas la colle biologique est utilisée en préventif au cours de la procédure. Aucun patient n'a nécessité une reprise chirurgicale, le tarissement de l'écoulement est observe chez les deux cas.

Une transfusion était nécessaire chez un enfant après la chirurgie pour une anémie postopératoire constaté sur le bilan biologique de contrôle sans retentissement clinique.

## 5. DISCUSSION :

Le terme de syringomyélie (syrinx) est un terme appliqué à toute cavité médullaire remplie de liquide semblable au liquide céphalo-rachidien, ce liquide est produit par plusieurs mécanismes selon la pathologie en cause ou simplement par des mécanismes physiologiques basiques mais nécessaires sur le plan métabolique ou homéostatique.

Plusieurs étiologies sont identifiées et plusieurs théories et hypothèses ont tenté d'expliquer le mécanisme exact sans pouvoir l'élucider en totalité d'une façon claire et objective le mécanisme étiopathogénique, l'appui considérable des progrès technologiques, surtout en matière d'imagerie ont confirmé une partie ou la totalité de certaines théories et hypothèses mais beaucoup d'éléments restent à affirmer et être confirmé.

La complexité de l'étiopathogénie, l'hétérogénéité de l'expression clinique, la multitude d'associations avec d'autres pathologies dont le mécanisme de développement peut être en commun ou non avec la syringomyélie, rendent cette dernière particulière surtout dans sa forme foraminale dont l'étude est rendue difficile, de ce fait, la plupart des études de séries cliniques se focalisent sur des paramètres restreints de la pathologie ne permettent pas l'évaluation globale de la pathologie et sa prise en charge.

En dehors de la cavité syringomyélique qui se développe après un traumatisme ou au cours de l'évolution d'une tumeur médullaire (syringomyélie type III et VI), les cavités syringomyéliques peuvent être idiopathique (le Type II), sans cause évidente, néanmoins leurs expressions cliniques et prise en charge ne diffèrent pas de cas de la syringomyélie foraminale.

La syringomyélie dans sa forme foraminale (Type I) est une pathologie rare de sa définition comme cavité syringomyélique dont le mécanisme est dû à un trouble d'hydrodynamique de LCR au niveau du foramen magnum associé à un obstacle pathologique à ce niveau de trou occipital éventuellement obstrué partiellement ou complètement, une augmentation de la pression du LCR et la survenue des pics de pression suite à la transmission des ondes pulsatiles diastoliques et systoliques rythmées par le cœur ; contribue à l'extension de la fente médullaire progressivement. Ce processus pathologique conduit à des lésions neuronales dont l'expression clinique est variable parfois sans corrélation avec évidente entre les éléments cliniques et radiologiques. L'évolution de la maladie est imprévisible qu'elle soit de façon spontanée ou après chirurgie, et souvent spécifique pour chaque patient.

Parmi les nombreuses malformations de la jonction crânio-cervicale, le syndrome de Chiari type I et la syringomyélie sont à noter en raison de leur prévalence et de la gravité de leurs symptômes. La prévalence de la syringomyélie en général ( tous types confondus) est de 9 à 130 cas par 100 000 individus (59), et la prévalence de la syringomyélie foraminale seule est de l'ordre de 1 cas par 100 000 individus, il n a pas de données précise sur la prévalence de la syringomyélie foraminale dans la littérature à cause de la disparités des études en plus que la plupart des études cliniques traitent l'étiologie la plus fréquente malformative le plus souvent associé à savoir la malformation de Chiari de type I dont les données sont plus précis.

La syringomyélie est présente chez 60 à 75% des patients porteurs d'une malformation de Chiari type I (139), alors que près de 90% de syringomyélie foraminale est associée à une malformation de Chiari souvent de type I (69).

### **1.23 AGE DES PATIENTS AU MOMENT DE DIAGNOSTIC :**

L'évolution de la syringomyélie est très lente ce que prolongent les délais de diagnostics, malgré que la pathologie obstrue le foramen magnum est réputée congénitale, qui est la malformation de Chiari type I, les symptômes révélateurs qui mènent le patient vers la première consultation s'installent d'une façon très progressive et ne motive la visite médicale que lorsqu'il devient gênant et handicapant, en plus la grande variante de ces manifestations cliniques ne permet pas de s'orienter directement vers la syringomyélie en première intention ramenant les praticiens à effectuer une batterie d'examens complémentaires ce qui prolonge ce délai initialement long davantage avant de pose le diagnostic de certitude.

Bien que la plupart des auteurs considèrent la moyenne d'âge au moment du diagnostic est d'environ 35 ans, l'apparition des symptômes peut survenir à tout âge, de 1 an à plus de 60 ans et est très rare chez les personnes de plus de 65 ans (69).

L'âge moyen au moment du diagnostic varie selon les séries cliniques, Aghaghani dans son rapport de 1999 sur une série de 285 patients porteurs de syringomyélie foraminale, rapporte un âge moyen au moment de l'apparition des premiers signes en rapport avec la syringomyélie de 32,6 ans avec une variation de plus au moins de 14,7 années; à noter que la série est effectuée chez les adultes seulement (99). Parker rapporte une moyenne d'âge de 32 ans au moment des premiers signes et de 39 ans au moment du diagnostic (107).

La revue des différentes séries cliniques publier dans les vingt dernières années, retrouve des moyennes d'âge au moment du diagnostic situées dans la troisième décade (entre 29 et 40 ans)



**Tableau 27:** revue des séries de la littérature selon la moyenne d'âge au moment de diagnostic :

<b>Auteur</b>	<b>Année de publication</b>	<b>Nombre de cas</b>	<b>Age moyen (année)</b>
<b>Levy</b>	1983	52	41
<b>Cahan</b>	1986	32	-
<b>Matsumoto</b>	1989	98	30
<b>Vaquero</b>	1990	30	-
<b>Isu</b>	1990	28	27
<b>Pillay</b>	1991	17	38
<b>Fuji</b>	1991	14	33
<b>Batzdorf</b>	1991	24	-
<b>Morgan</b>	1992	54	44
<b>Milohouat</b>	1993	29	-
<b>Van velthven</b>	1993	36	40
<b>Versarl</b>	1993	40	34
<b>Williams</b>	1993	54	40
<b>Firsching</b>	1993	11	-
<b>Blagodatski</b>	1993	56	38
<b>Sahuquillo</b>	1994	10	35
<b>Hida</b>	1995	70	29
<b>Guyotat</b>	1998	75	38
<b>Aghakhani</b>	1999	285	32,6
<b>Munishi</b>	2000	24	-
<b>Kazouini</b>	2002	15	33,7
<b>Sindou</b>	2002	44	40
<b>Benbouzid</b>	2005	70	30
<b>Spena</b>	2010	36	40
<b>Erdogan</b>	2010	27	-
<b>Yilmaz</b>	2011	58	9
<b>Lee</b>	2012	25	36,6
<b>Batzdorf</b>	2013	26	-
<b>Williams</b>	2013	34	38,7
<b>Mehmet</b>	2015	25	32
<b>Khechfoud</b>	2020	50	39

## 1.24 SIGNES CLINIQUES REVELATEURS :

La syringomyélie foraminale se caractérise par un polymorphisme important de symptômes cliniques, l'atteinte médullaire progressive s'installe d'une façon peu évocatrice au début de l'évolution, en plus l'expression clinique est très différente selon l'âge de manifestation au quelle s'ajoutent les signes cliniques en rapport direct avec l'anomalie de la jonction crânio-cervicale associée.

Le symptôme le plus fréquemment rencontré et qui mène les patients à consulter est la symptomatologie douloureuse qui hante la vie socioprofessionnelle, cependant la subjectivité de ce syndrome et surtout l'absence de la systématisation particulière et aussi la multitude des mécanismes physiopathologiques au cours de la syringomyélie, le rend peu évocateur, surtout que la douleur prend aspect radiculaire chez des patients en pleine activité ce qui oriente les praticiens vers une pathologie plus dégénérative osseuse, et ne bénéficie que de prescription intermittente d'analgésiques sans résoudre le problème. Ces douleurs sont fréquentes et caractérisées par l'absence de distribution radiculaire bien définie. Il est associé à une gêne continue, brûlante et profonde dans les épaules, la nuque, la poitrine et les membres supérieurs. La douleur au cou augmente généralement avec les manœuvres de Valsalva. Les névralgies cervico-brachiales, des dorsalgies ou des douleurs musculo-squelettiques dorsales ou lombosacrées ont une mauvaise réponse à la thérapeutique médicale; cependant les douleurs neuropathiques secondaires à l'évolutivité de la cavité elle-même, ne trouvent pas de remède pharmacologique efficace et constant chez tous les patients, les réponses sont très hétérogènes et spécifiques pour chaque patient qui apprend à vivre avec sa douleur.

Des vertiges peuvent survenir, en particulier des vertiges positionnels, ou déclenchés par des mouvements de la tête. Les autres symptômes otologiques présents chez ses patients sont les acouphènes et la plénitude auditive. Des troubles du sommeil liés à la respiration ont été fréquemment rapportés chez des patients présentant des malformations de la jonction crânio-cervicale. La malformation de Chiari de type I doit être prise en compte dans le diagnostic différentiel des apnées centrales chez les nourrissons, en particulier lorsqu'elles sont associées à d'autres signes ou symptômes neurologiques. Certains auteurs ont considéré la présence de troubles du sommeil comme un marqueur précoce d'un dysfonctionnement progressif du tronc cérébral (61). Les nerfs crâniens inférieurs sont affectés dans 15 à 25% des cas, les signes qui peuvent exister sont la paralysie des cordes vocales, faiblesse du palais mou, atrophie linguale, achalasia cricopharyngée, hypoesthésie faciale et disparition de réflexe nauséux (signe physique le plus évocateur d'une atteinte des nerfs crâniens inférieurs) (61)

## **1.25 APPORTS DE L'IMAGERIE ET SA CORRELATION AVEC LES SYMPTOMES:**

Depuis l'utilisation de l'imagerie par résonance magnétique au cours des années 1980, le diagnostic de la syringomyélie est devenu aisé et à la portée de tous les praticiens, les lésions sont bien codifiées et ne laissent pas de doute, les études morphologiques permettent une analyse assez complète de la syringomyélie sur toute la longueur de la moelle épinière ainsi que l'analyse des malformations et anomalies de la jonction crânio-cervicale.

quoique cette étude morphologique permette le diagnostic mais ne peut pas donner une idée précise sur le degré de la souffrance neurologique et le pronostic de la pathologie pour décider le moment et le choix de la procédure chirurgicale en précisant la supériorité d'une procédure par rapport à une autre ; l'amélioration des connaissances en matière de radiologie avec l'utilisation des nouvelles séquences de flux et étude précise des mouvements du LCR, le calcul des pressions à différents niveaux ainsi que la tractographie ont permis une meilleure compréhension des mécanismes évoqués dans les différentes théories et hypothèses physiopathologiques, de plus en plus trouve une base physiopathologique prouvée par des éléments palpables, les rendons des confirmations réelles plus tôt que des suggestions théoriques.

La radiographie standard ne garde pas un intérêt dans l'étude de la syringomyélie et la TDM la remplace parfaitement, et permet de loin une meilleure analyse surtout avec l'utilisation des reconstructions en 3 dimensions. Même la possibilité de réaliser des images dynamiques a permis de s'en passer totalement de la radiographie standard ; A. GOEL rapport dans ces dernières publications la possibilité de diagnostiquer une instabilité C1C2 sur les TDM dynamique du rachis cervical méconnu sur la radiographie conventionnelle, il définit cette instabilité par une translation interfacettale (facette articulaire) de C1 sur C2, qu'il classe en 3 types (140), et suggère un autre concept de la formation de la hernie tonsillaire qui considère un moyen de protection de la jonction bulbo médullaire ainsi la cavité syringomyélique formée par des troubles de l'hydrodynamique de la circulation de LCR est une réaction défensive du système nerveux contre cette agression itérative et propose une arthrolyse C1C2 comme traitement de la syringomyélie avec des résultats satisfaisants même chez la population pédiatrique (3) (136) ; dans notre étude la TDM a été réalisée pour l'analyse des malformations osseuses associées à la syringomyélie et à la malformation de Chiari (impression basilaire, assimilation de l'atlas et la platybasie) la Tomodensitométrie dynamique n'a pas été réalisée et l'instabilité de rachis cervical a été étudiée sur des radiographies dynamiques chez 3 cas où une fixation occipito-cervicale était pratiquée.

La tomodensimétrie trouve aussi un intérêt pour l'appréciation de la ration de la compression cervico-médullaire exercée par la hernie des amygdales cérébelleuses sur la moelle épinière (CMCR) au niveau du foramen magnum, en effet, Ebru DORUKA et ses collaborateurs après avoir analysé et calculé le pourcentage occupé par la surface des tonsilles cérébelleuses au niveau du foramen magnum, ont constaté une corrélation plus importante entre le ratio de compression cervico-médullaire et la sévérité de la symptomatologie au cours de la malformation de Chiari ; quand ce ratio dépasse 0,61; le CMCR est un paramètre numérique plus significatif que la longueur des tonsilles pour l'évaluation du degré de la sévérité de l'atteinte neurologique au cours de la malformation de Chiari et de la syringomyélie (90).

L'étude de l'IRM préopératoire ne concerne pas seulement la cavité syringomyélique mais aussi l'étude de foramen magnum et Les démentions de la FCP ;

L'étude de l'IRM postopératoire en comparaison avec les images préopératoires ne montre pas une corrélation significative entre les résultats cliniques et la taille de la cavité syringomyélique, selon FICHER (141) ; cependant la création d'une nouvelle grande citerne avec réapparition des espaces sous arachnoïdiens aux alentours des tonsilles chez des patients qui présentent une syringomyélie associée à une malformation de Chiari, traités par une décompression du foramen magnum avec une plastie durale d'élargissement reflète au mieux l'amélioration de l'état clinique, ainsi un équilibre de gardien entre la pression intracrânienne et spinale conduit à une diminution de la pression hydrostatique de la cavité syringomyélique et de ce fait la réduction de la taille de cette dernière ; l'étude du flux de LCR amélioré en poste opératoire en comparaison à l'imagerie préopératoire d'une façon significative, donne une meilleure possibilité de l'évaluation de l'efficacité de la procédure chirurgicale (142), malgré que les procédures de dérivation de la cavités montrent une nette réduction de la syringomyélie sur les IRM de contrôles, l'état clinique reste peu voir inchangé confirme la non corrélation entre la taille de syrinx avec la sévérité de l'atteinte clinique et son évolution ultérieure (143). L'étude effectuée par VAQUERO en 1990, en comparant la décompression de fosse cérébrale postérieure et la dérivation de la cavité en utilisant le rapport de la taille de syrinx et la taille du canal rachidien sur le même niveau (indice de Vaquero) confirme la réduction significative de la cavité lors des dérivations et la meilleure amélioration de la symptomatologie lors de la décompression de la fosse cérébrale postérieure, ce rapport n'est pas suffisant pour refléter l'état clinique vis à vis la taille de la syringomyélie (84) ; AGHAGHANI, utilise l'indice de Vaquero couplé à la longueur de syrinx, la tension de la cavité et la présence ou non d'espace sous arachnoïdien, pour mieux corréler l'état clinique à l'imagerie et permettre l'évaluation

postopératoire, à cela il rajoute le degré de l'obstruction du foramen magnum pour consolider cette corrélation avec l'état clinique des patients (99)

Certes, l'éthiopathogénie du développement de la malformation de Chiari type I qui est un élément capital dans la genèse de la syringomyélie foraminale reste controversé mais le constat d'une fosse cérébrale étroite reste un élément constant chez ses patients, l'IRM avec une analyse Morphométrique et stéréotaxique de cavité postérieure consolide la nécessité de l'élargissement de cette dernière pour la reprise d'une circulation de LCR normale et reflète les meilleurs résultats obtenues après la décompression de la jonction crânio-cervicale.

OZANE Alper Alkoç et ses collaborateurs (144), après avoir comparé 33 patients porteurs d'une malformation de Chiari type I associée à la syringomyélie et 33 patients sains, en utilisant des paramètres numériques de distance et d'angle, avec les index calculés de la fosse cérébrale postérieure, ils ont constaté une différence significative; la malformation de Chiari type I dont l'incidence est estimée à 1 pour 1000 naissances, s'associe généralement à des malformations osseuses de type platybasie, impression basilaire et une concavité de clivus avec une réduction de volume de la fosse cérébrale postérieure en plus de la syringomyélie; après l'utilisation de la méthode CAVALIERI dite méthode des indivisibles devenues ces dernières années la méthode de référence dans les études médicales pour la réalisation des modèles tridimensionnels (3D) à partir des images bidimensionnelles (2D); ils constatent que l'absence de la grande citerne est un paramètre plus important additionné à la longueur de la hernie tonsillaire pour l'appréciation de la malformation de Chiari et la syringomyélie, ce qui confirme les rapports de Karagoz et Milhorat (121). Une petite fosse cérébrale postérieure due à un développement embryologique insuffisant de mésoderme de la région crânienne ou une fermeture primature de la synostose sphéno-occipitale est à l'origine de la migration de tissus nerveux à travers le foramen magnum, c'est la malformation de Chiari, puis la syringomyélie s'installe progressivement (145); l'analyse Morphométrique de la FCP permet une meilleure appréciation de l'état des lieux et mieux aiguiller la décision thérapeutique.

La ligne de Mac Rae permet de poser le diagnostic de la malformation de Chiari en mesurant le degré de la hernie tonsillaire, aucune différence significative après la comparaison de la taille de FM dans le plan sagittal chez les patients avec CM-I et les sujets contrôlés chez la population adulte (121) et de même chez la population pédiatrique (146), cependant le diamètre transversal est plus petit chez les patients avec un CM-I cela rend la surface de FM plus étroite (144).

Dagtekin(147) et Karagoz(144), considèrent l'index de Klaus (KI); mesure de la distance entre le sommet de la dent de C2 et le point perpendiculaire sur la ligne de Twining, est un paramètre meilleur pour évaluer le degré de développement compensateur de la base de la FCP vis-à-vis de son étroitesse qui explique la platybasie, l'index de Klaus est significativement inférieur au cours de la malformation de Chiari. L'angle de clivus est aussi de valeur inférieure par rapport à la normale. Les angles basaux de Welcher (angle Nasion – Crinoïde antérieure – bord antérieur du Foramen Magnum) et angle de Boogard (angle crinoïde antérieure – bord antérieur FM –opisthion) sont augmentés d'une façon significative chez la majeure partie des malades qui présentent une malformation de Chiari, souvent associées à une platybasie en comparaison au groupe d'individus contrôlés. Cependant l'angle clival de Wackenheim et l'angle Nasion – Basion – Opisthion ne présentent pas une différence significative entre les deux groupes (121)(144)(147).

L'IRM de flux, successeur fiable de la myélographie pour l'étude des cavités syringomyéliques est devenu un examen capital dans l'étude des caractéristiques de syrinx ainsi le retentissement des troubles de la circulation du LCR ; depuis cet événement a donné un autre souffle pour la compréhension des mécanismes physiopathogéniques de la syringomyélie, notamment foraminale par une étude de l'hydrodynamique de LCR et a donné un cachet plus pratique plutôt que théorique, permettant de bien identifier les patients nécessitant une chirurgie de plus en plus mieux codifiée,

La supériorité de l'IRM de flux par rapport à la myélographie a été bien établie dans la littérature et l'IRM de flux est devenue l'examen radiologique de choix dans le diagnostic de la syringomyélie. Mauer rapporte dans son étude de 320 cas de syringomyélie, dont 33 présentés un syrinx sans cause évidente donc idiopathique, que des adhérences sous arachnoïdiennes sont bien identifiées sur une IRM de flux couplés au contraste cardiaque chez tout les patients, alors que la myélographie n'a pas détecté ces adhérences que dans 2 cas, et rajoute qu'il y a pas de corrélation entre la localisation de ces adhérences et le niveau de développement de la cavité syringomyélique, cependant les résultats de traitement chirurgical visant à débrider ces adhérences ont montré la relation entre la formation des adhérences et le développement d'une cavité syringomyélique évolutive chez les patients symptomatiques, mais cette exploration vélocénitique se fait dans le plan sagittal, reste difficile à réaliser chez les patients qui présentent une scoliose associée (148).

Actuellement, l'IRM permet de réaliser des séquences dites de tenseur de diffusion et de la tractographie, ces deux séquences émergentes, mieux codifiées pour l'étude des lésions de la

substance blanche au niveau du cerveau, trouve une grande importance pour l'analyse des lésions des tractus médullaires et apprécier le degré de l'atteinte lors de la compression chronique et évaluer le pronostic surtout après un traitement adapté (82). Les séquences IRM en pondération T1 et T2 en gradient d'échos objectivent pour la détection des lésions et assistent la faisabilité des traitements surtout chirurgicaux et le diagnostic des complications et des récives au cours des lésions conventionnelles cérébrales ; cependant restent limitées pour définir exactement les limites des lésions noyées dans le processus inflammatoire et œdémateux ; par contre les examens en tenseur de diffusion permettent cette identification clairement sur une évaluation des mouvements des molécules d'eau extracellulaire dans la fibre de la matière blanche, et permettent la reconstruction d'image bidimensionnelle en suivant les fibres spécifiques caractéristiques selon un algorithme bien défini (149).

Dans la syringomyélie, l'IRM en Tenseur de diffusion en fait l'objet de plusieurs travaux focalisés sur le faisceau spinothalamique dont l'atteinte est caractéristique de la pathologie, ces travaux soupçonnent que si ce tractus est déplacé, les résultats de traitement sont meilleurs si ce dernier est aminci ou détruit. Un apport supplémentaire, peut aussi aider le traitement des douleurs réfractaires, si la mise en place d'électrodes de stimulation est choisie comme un traitement de la douleur, le site est mieux précisé, néanmoins la réalisation de cet examen nécessite non seulement une IRM de 1,5 tesla mais aussi un opérateur entraîné avec application de détails techniques assez complexes (82)(149)(150).

Dans notre étude aucun examen IRM en tenseur de diffusion ou de tractographie n'a été réalisé ; par non-disponibilité à notre niveau, ce qui motive la perspective d'étude prospective à l'avenir chez les patients qui présentent une syringomyélie et identifient les différences des lésions avec les autres atteintes spinales.



## **1.26 TRAITEMENT CHIRURGICAL ET CHOIX DE LA PROCEDURE :**

Le terme syringomyélie décrit de nombreux troubles pathogéniques différents, et une variété de tentatives pour les regrouper en fonction de différents critères ont été proposées dans la littérature ; même en restreignant le sujet à la syringomyélie liée à la hernie du cerveau postérieur « tonsilles cérébelleuses », des théories pathogénétiques très différentes ont été proposées, et lorsque les mêmes termes sont utilisés sans distinction entre différents ensembles de théories, une confusion terminologique est créée. En conséquence, une sélection de méthodes de traitement a été utilisée au fil des ans, par exemple : la syringostomie, le shunt syringo-sous arachnoïdienne, le shunt syringo-pleural, le shunt syringo-péritonéal, la section du filum terminal, la ventriculostomie terminale, la décompression du foramen magnum avec ou sans plastie dure, obstruction de l'Obex, l'aspiration percutanée de syrinx et l'ablation ou réduction des tonsilles cérébelleuses ; Toutes ces méthodes de traitement ont eu des succès variables (151).

Le choix de la thérapeutique, notamment le type de la chirurgie reste un sujet controversé, la comparaison des travaux rapportés dans la littérature est rendue difficile par plusieurs facteurs ; les plus importants sont les différences pathogéniques au sein du même échantillon étudié, les critères sur lesquels l'indication chirurgicale est posée et aussi les critères d'évaluation, ainsi les durées de suivie (flow up) très variables ; en plus la plupart des échantillons de nombre élevé, sont rencontrés dans les études multicentriques et pas forcément homogènes, cela encore une fois rajoute un cran de difficultés au cours des comparaisons.

### **1.26.1 Quelle chirurgie pour quel malade :**

Au cours de la syringomyélie la pratique de la chirurgie à un stade précoce, soulager la compression des tonsilles cérébelleuses sur la jonction bulbo-médullaire et réduire les entraves à l'écoulement du liquide céphalo-rachidien, conduisant à la formation d'une syringomyélie, ainsi les lésions nerveuses progressives et favorisant la réhabilitation de la maladie.

La décompression osseuse n'est pas suffisante pour atténuer les symptômes du patient causés par une adhérence durale ou arachnoïdienne ou même une anomalie nerveuse au niveau du foramen magnum. Différentes combinaisons de techniques chirurgicales ont été mises au point pour améliorer les signes cliniques et les symptômes, réduire la taille de la cavité et réduire les taux d'incidence d'événements indésirables et de complications. Certains experts ont préconisé la plastie durale, pour agrandir et augmenter le volume de la fosse postérieure, et avoir une décompression suffisante. La craniectomie forme une fenêtre osseuse formée d'environ 3 cm × 4 cm. Il est démontré qu'une telle technique permet d'obtenir un bon effet de décompression, tout en maintenant le support de la fosse cérébrale postérieure pour le cervelet et évitant ainsi une hernie supplémentaire du contenu causée par une plus grande fenêtre osseuse (ptose cérébelleuse). Certains jugent l'ouverture osseuse seule est insuffisante et préconisent l'ouverture et la reconstruction de la dure-mère mais cela peut entraîner des fuites de LCR en poste opératoire et augmenter le risque des infections; de même le repositionnement, la réduction et la résection des tonsilles cérébelleuses ont été considérés comme une méthode chirurgicale classique pour traiter la Malformation de Chiari, plus précisément, il peut efficacement réduire la compression de la fosse postérieure et agrandir l'espace pour former une néo grande citerne et restaurer la circulation du LCR; Cependant, une adhérence locale et la formation de cicatrices peuvent en résulter à long terme rétrécissant ainsi l'espace, et exposer à un échec thérapeutique (152)

Avec le développement de la technologie de l'imagerie - un outil incontournable - pour identifier l'anatomie de la jonction crânio-cervicale et étudier la dynamique du LCR, la thérapeutique peut être spécifiée pour chaque situation bien définie.

### 1.26.1.1 **Etendue de la crâniectomie:**

La technique de décompression de la fosse cérébrale postérieure, de nos jours est préférée par la plupart des neurochirurgiens, comme première option chirurgicale dans le traitement de la syringomyélie foraminale (142).

AGHAGHANI sur son rapport de la SNCLF de 1999 (99), après avoir étudié 285 cas sur étude rétrospective multicentrique, l'étendue de la résection osseuse n'a pas pu être précisée, seulement la résection de l'arc postérieur de C1 chez 150 patients et de C2 chez 40 patients; il conclut que l'étendue de la résection n'obéit pas à des règles précises, mais c'est une histoire d'école.

Néanmoins Parker (99), rapporte la description d'une craniectomie occipitale, remontant jusqu'au sinus latéral en hauteur et latéralement en dégageant largement le trou occipital ; l'ouverture de l'arc postérieur de C1, l'ouverture de C2 étant discutée selon le degré de descente des amygdales cérébelleuses.

Lorenzo GIAMMATTEI et coll. (153), réalisent une craniectomie de diamètre mesurant environ 4–5 cm. La limite inférieure sur le foramen magnum de la craniectomie atteint un diamètre d'environ 3 cm avec une grande ouverture de ce dernier, (allant de condyle en condyle).

Juchent Chen et coll. (154), sur une étude rétrospective de 103 procédures de décompression de foramen magnum réalisées entre 2008 et 2014, une craniectomie de la partie inférieure de l'os occipital, ainsi que l'ablation de la lame postérieure de C1 et la pointe de l'apophyse épineuse de C2 ont été retirées pour atteindre une décompression osseuse d'environ 4 cm x 4 cm.

Yong Liu et coll. (116) Confectionnent une craniectomie sous-occipitale à l'aide d'un perforateur électrique et d'une pince coupante, pour retirer un os en forme d'arc (diamètre, 3 cm) autour du foramen magnum. Une laminectomie C1 (largeur, 2 cm) et rapportent qu'une oppression osseuse et des bandes de tissus mous anormales existaient dans la zone entourant le foramen magnum, qui pouvaient être retirées à l'aide d'une petite fenêtre osseuse.

Yasuhiko Hayashi (104) recommande une exposition de la dure-mère dans une fenêtre osseuse de 3 cm X 3 cm.

Mehmet Sabri GÜRBÜZ (155); Tous les patients ont subi une craniectomie sous-occipitale décompressive s'étendant à au moins 3 cm au-dessus du foramen magnum d'une largeur d'au moins 4 cm, et une laminectomie C1.

La revue de la littérature en général, ne donne pas assez de précision à l'étendue de la craniectomie, par contre incite vers une large ouverture du foramen magnum en transversal, une craniectomie doit être assez large pour permettre l'ouverture de la dure-mère avec une résection de l'arc postérieur de C1 et aussi la résection de la lame de C2 en cas de besoin guidée par le degré de la hernie tonsillaire, une surface au alentour de 3x3 cm ou 4x4 cm reste très correcte chez l'adulte; le plus important c'est d'ouvrir le bord postérieur du foramen magnum et avoir assez d'espace pour ouvrir et fermer la dure-mère en fin de procédure. Néanmoins nous pensons qu'une extension de la craniectomie vers le haut jusqu'à la limite des sinus latéraux telle réalisée lors des chirurgies pour l'exérèse des tumeurs cérébelleuses reste excessive et exposée à la ptose cérébelleuse, idéalement une craniectomie de 3x3 cm en forme trapézoïde à la base inférieure permet une ouverture large de FM, et laisse assez de charnière anatomique latérale pour supporter les éléments de la fosse cérébrale postérieure «**Erreur ! Source du renvoi introuvable.**» et éviter la ptose cérébelleuse avec risque de fermeture secondaire des espaces de circulation du LCR et échec au traitement (114).

La fréquence de l'étranglement de la fosse cérébrale postérieure chez les patients souffrants d'une syringomyélie associée à la malformation de Chiari, à son tour associée fréquemment à des malformations osseuses de la charnière occipito-vertébrale, rend ce temps opératoire difficile et l'utilisation de moteur chirurgical avec un fraisage minutieux donne un confort supplémentaire au chirurgien, la majeure partie de la craniectomie est réalisée à la pince coupante, ou la pince à os Kirrsson dont le choix d'un sabot fin est idéalement conseillé .

Souvent une membrane fibreuse occipito-atloïdienne garde le foramen magnum étranglé malgré l'ablation osseuse et son ouverture large est une condition obligatoire pour une décompression optimale.

### 1.26.1.2 Ouverture durale :

Classiquement une ouverture en Y avec ligature de sinus cérébelleux permet un accès aux éléments de la FCP, l'utilisation de microscope opératoire avec des bascules latérales suffisantes permet la réalisation des gestes prévus auparavant, sur l'étude de l'imagerie ou décider selon les constatations préopératoires telle qu'une archnoidolyse, une action sur les tonsilles cérébelleuses et la vérification de la perméabilité du trou de Magendie (99). L'arachnoïde de la grande citerne est préservée à l'ouverture durale pour éviter la fusion du sang dans les espaces sous arachnoïdiens, dans le cas où l'ouverture est accidentelle, la protection avec un coton hydrophile est nécessaire.

Yasuhiko HAYASHI et ses collaborateurs (2018) ont rapporté une modification sur l'incision durale habituelle en forme de Y, en préservant la perméabilité des sinus occipitaux, en réalisant des incisions latérales d'une façon circulaire et basées sur la jonction crânio-cervicale, donnant un aspect en U inverse ; l'étude préalable de phlébogramme sur l'IRM et l'échographie préopératoire aident à identifier l'aspect du sinus occipital (104).

Dans notre étude, l'ouverture durale était réalisée en forme de Y chez les premiers cas; ouvrant largement la fosse cérébrale postérieure. à noter que ça a coïncidé avec les premiers cas opérés par une craniectomie occipitale large, la ligature du sinus était systématique, nous avons constaté que les gestes chirurgicaux effectués sous microscope opératoire, ne concernent qu'une partie du champs opératoire ce qui nous a conduit à revenir sur une ouverture relativement moins large, par la pratique d'une incision linéaire en commençant par la partie inférieure en regard de bord supérieur de C2 sur la ligne médiane , la progression en haut permettant d'identifier le sinus veineux cérébelleux, qui est conservé, l'incision est décalée latéralement d'environ 5 mm sur la dure-mère cérébelleuse, la traction des berges permet d'avoir une vue suffisante sur les tonsilles et la jonction bulbo-médullaire, ce champs opératoire était suffisant pour travailler en inter-tonsillaire jusqu'au trou de Magendie; la bascule latérale du microscope opératoire, permet de vérifier la liberté des citernes latérales vers les nerfs mixtes, et réaliser une archnoidolyse latérale si nécessaire.

### 1.26.1.3 La Décompression de FM avec ou sans plastie durale :

Le mérite du traitement chirurgical de la syringomyélie associée à la malformation de Chiari revient à Gardner en 18.., cela a fait basculé cette pathologie de l'ère médicale vers l'ère chirurgicale, en réalisant une décompression de la jonction crânio-cervicale, Gardner a modifié la vision vers les phénomènes de cavitation de la moelle épinière.

Malgré le fait que de nombreuses modalités de traitements ont été étudiées, la procédure de choix est établie en général sur la base des résultats cliniques (155). Certains auteurs rapportent que la décompression du foramen magnum seule suffit, tandis que d'autres approuvent la plastie durale d'élargissement ou des procédures supplémentaires de dérivation de la cavité syringomyélique; ERDOGAN et ses Collaborateurs (156) ont rapporté que les symptômes et les signes avaient disparus chez 83% de leurs patients suite à une décompression du foramen magnum sans plastie durale d'élargissement, mais le taux de régression du syrinx n'était que de 28%.

Une amélioration a été observée chez 20 des 23 patients de la série de Ramnarayan et ses collaborateurs, dans laquelle 8 des 11 patients ont subi une décompression seule de la fosse cérébrale postérieure, mais le syrinx n'a régressé que chez 50% des patients. Inversement, dans le groupe où une décompression de la fosse cérébrale postérieure avec réalisation d'une plastie durale, 20 des 23 patients se sont améliorés et le syrinx a régressé sur l'imagerie de contrôle (157).

Mehmet Sabri GÜRBÜZ et ses collaborateurs, sur une série opératoire publiée en 2015 de 25 cas opérés entre 2005 et 2013, répartie sur deux groupes de 12 et 13 patients, chez qui une décompression osseuse de FM seule et une décompression de FM avec une plastie durale d'élargissement ont été réalisées respectivement; rapporte que le taux de régression syringomyélie postopératoire était significativement plus élevé dans le groupe chez qui la plastie durale est réalisée (84,6%) alors que dans le groupe sans réalisation de plastie durale est de (33,3%), avec un  $p < 0,05$  sur le test de Fischer. La taille de la cavité syringomyélique est restée inchangée chez 15,4% des patients avec plastie durale et 66,7% des patients sans plastie durale (155).

Cependant, Le taux de complications est légèrement plus élevé au cours des interventions concernant la décompression de foramen magnum avec une plastie durale par rapport à l'ouverture osseuse seule, les complications les plus fréquentes sont la méningite aseptique et septique, la pseudo-méningocèle symptomatique et la fistule LCR; Parker et collaborateurs

rapportaient un taux de complications de 21,1% dans leur étude rétrospective incluant 114 patients chez les patients dont une plastie durale d'élargissement était réalisée (158).

Klekamp, rapporte un taux de complications de 21,8% dans leur étude rétrospective incluant 359 patients dans le groupe avec plastie durale (159). Dans la série de Hida et ses collaborateurs, une méningite postopératoire a été observée chez deux patients et une cyphose chez un des 33 patients du groupe sans plastie durale (129). Arruda et ses collaborateurs (160) ont rapporté 23% de pseudo-méningocèle et 6,6% de méningite dans leur série dont 60 patients du groupe avec plastie durale.

Dans l'étude de Mehmet Sabri GÜRBÜZ et ses collaborateurs, le taux global de complications était de 20%. Le taux de complications postopératoires est de 8,3% dans le groupe sans plastie durale et de 30,8% dans le groupe avec plastie durale; cependant, cinq cas du premier groupe (décompression de foramen magnum sans plastie) ont dû être réopérés, indiquant que les résultats chirurgicaux de la décompression du foramen magnum avec la plastie d'élargissement sont meilleurs ( $p = 0,059$ ) (155).

Sukru ORAL, après avoir comparé deux groupes opérés par une décompression de la fosse cérébrale postérieure avec et sans plastie durale, de patients présentant une syringomyélie avec une malformation de Chiari type I recommande une décompression de foramen magnum avec plastie durale comme méthode la plus favorable pour traiter les patients atteints d'une malformation de Chiari type I avec une longue cavité syrinx (161).

Selon YILMAZ (2011) (162), Il existe un débat considérable sur les meilleures options chirurgicales pour la gestion de la hernie tonsillaire au cours de la syringomyélie associée à la malformation de Chiari type I. Les patients avec une hernie doivent être considérés comme des candidats à la décompression osseuse du foramen magnum certes, le débat concerne la plastie durale, quand la réaliser ?

En comparant deux groupes de patients sur une série clinique de 82 malades, dans le premier groupe 52 patients dont 47 présentent une syringomyélie, ont été traités par une décompression de foramen magnum et plastie durale, et le deuxième groupe de 24 patients dont 19 présentent une syringomyélie ont été traités par une décompression de foramen magnum sans plastie durale. Une étude de l'imagerie IRM a permis de classer la longueur des tonsilles, et classer les patients en trois sous groupes selon le niveau de descente des tonsilles cérébelleuses, par rapport à l'arc postérieur de C1 en trois grades (Figure 65):

- Grade 1: hernie tonsillaire supérieur à 5 mm, sans atteindre l'arc de C1
- Grade 2: hernie tonsillaire supérieur à 5 mm, atteint l'arc de C1



- Grade 3: hernie tonsillaire dépasse l'arc de C1

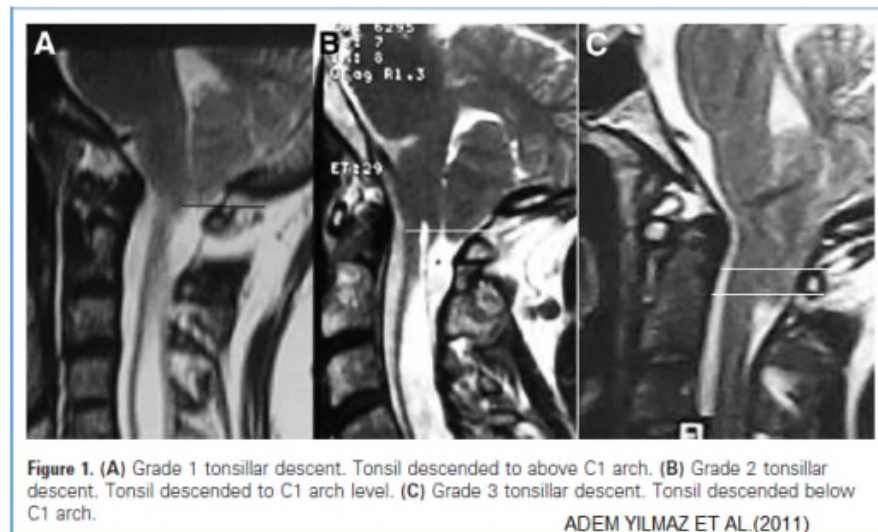


Figure 65: grade de descente des tonsilles cérébelleuse selon YILMAZ (2011)

Une évaluation clinique, selon les scores JOA préopératoire et le taux de récupération postopératoire, avec une évaluation de la taille de la cavité de la syringomyélie préopératoire et postopératoire, ainsi le taux de complications a été déterminé. Deux échantillons de test  $t$  de Student ont été effectués ; Il n'y avait pas de différence statistiquement significative entre les scores JOA et les tailles des cavités préopératoires et postopératoires de syringomyélie, dans les deux groupes avec les grades 1 et 2 de la descente des tonsilles ; en revanche la différence était significative dans le grade 3, la diminution de la cavité syringomyélique et l'amélioration clinique étaient statistiquement meilleures dans le groupe avec plastie mais aussi Les complications étaient statistiquement significativement augmentées par rapport au groupe 2 (P 0,05) (162).

La syringomyélie survient chez 50% à 76% des patients; L'altération de la circulation du LCR au niveau du foramen magnum empêche l'équilibrage instantané de la pression entre l'espace intracrânien et sous-arachnoïdien rachidien. Vraisemblablement, un vecteur de force intermittent se développe à chaque manœuvre de Valsalva, ce qui peut conduire au mouvement progressif vers le bas du tissu lors du développement à travers le foramen magnum ; Si l'obstacle se produit après la formation des amygdales cérébelleuses, le gradient de pression favorise une hernie tonsillaire et peut être responsable de l'initiation à la formation de la syringomyélie.(162). O El Farouk A, A ASHOUR (2019) après avoir revus 28 dossiers et comparés les deux techniques, confirment la supériorité de la décompression avec la plastie (163)

Cependant les résultats de la méta-analyse effectuée par SUSAN R. DURHAM en 2008 comparant les résultats de la décompression du Foramen magnum DFM avec ou sans plastie durale, chez la population pédiatrique suggèrent que les patients subissant un DFM avec plastie sont moins susceptibles de nécessiter des réinterventions sur la fosse cérébrale, donc les résultats cliniques sont meilleurs, mais ils ont un risque significativement plus élevé de complications liées surtout aux fuites du LCR ; L'auteur n'a pas trouvé aucune preuve que l'amélioration clinique ou les complications chirurgicales courantes, telles que la névralgie occipitale, l'infection des plaies et les complications hémorragiques, étaient associées au type de chirurgie pratiquée. Il rapporte aussi que malgré l'opinion populaire, la réalisation de la plastie n'a pas entraîné une diminution significative et importante de la syringomyélie que la décompression de FM seule chez cette population pédiatrique (164).

Petter FÖRÄNDER en 2014, publie son rapport sur une méta-analyse plus large, en analysant les différentes observations concernant le traitement par DCC avec ou sans plastie durale; Dans cette revue systématique et méta-analyse des études observationnelles, il y a eu plus de réintervention en raison d'un manque d'amélioration clinique après la DCC seule par rapport à la DCC avec plastie, chez les adultes (l'amélioration clinique était de 77% dans la DCC avec plastie contre 78% dans la DCC seule). Cependant, l'amélioration clinique et la résolution de la syringomyélie dans les deux groupes de traitement étaient presque similaires à long terme. Les complications sont naturellement plus fréquentes dans le groupe où la plastie est réalisée, il rapporte aussi le cas particulier de la population pédiatrique, chez qui les études électro physiologiques ont démontré que l'amélioration du temps de conduction chez ces patients pédiatriques était plus prononcée après la décompression osseuse et la résection de la membrane atlanto-occipitale, avec seulement une amélioration légère ou nulle après la plastie durale, suggérant que la décompression osseuse seule peut suffire chez les patients pédiatriques. L'échographie peropératoire peut être un autre outil intéressant pour adapter l'approche; Les sondes hautes-fréquences visualisent clairement l'anatomie et lors de l'utilisation de Doppler couleur, des mesures de débit détaillées sont possibles. Chez les enfants, il a été démontré que si le LCR vibre derrière les amygdales cérébelleuses après la décompression osseuse, une ouverture durale peut ne pas être nécessaire (165).

Dans notre étude nous avons réalisé une décompression de foramen magnum avec une plastie durale chez 17 cas, seulement un seul patient a présenté un échec thérapeutique après la chirurgie initiale d'où la nécessité d'une réintervention; alors que chez 17 autres patients ayant subi une décompression osseuse seule initialement, 5 ont nécessité une réintervention.

De plus, à la lumière des nombreuses théories physiopathologiques, des présentations cliniques larges et la multitude d'interventions chirurgicales avec des résultats variables, il n'est pas surprenant qu'une approche chirurgicale unique n'existe pas et que les résultats du traitement soient difficiles à évaluer ; Étant donné l'absence de mesures uniformes des résultats et d'un essai contrôlé randomisé dans lequel les différents traitements sont comparés.

Dans la plupart des articles dans lesquels les résultats sont discutés, les auteurs ont rapporté un taux de 80% à 90% de bons résultats, avec résolution des symptômes ou arrêt de la progression, après une décompression de FM et réalisation d'une plastie durale élargissant l'étui méningée au niveau de la jonction bulbo médullaire.

#### 1.26.1.4 Place de la Tonsillectomie :

La malformation de Chiari étant associée dans 60%–80% à une syringomyélie, en revanche la syringomyélie est secondaire à un trouble de circulation du LCR au niveau du foramen magnum secondaire à une descente des tonsilles cérébelleuse dans 90% des cas, selon la plupart des rapports de la littérature; cette association a fait suggérer des actions sur les tonsilles pour maintenir une fluidité de la circulation du LCR et stopper nettement la formation de la cavité syringomyélique.

Gardner et Angel (36), ont fait la première description de la résection des tonsilles au cours des troubles hydrodynamiques du LCR suite à la hernie des amygdales dans le foramen magnum.

Benbouzid en 2009, sur 70 cas de syringomyélie foraminale opérés, et après avoir comparé deux groupes de 20 patients; opérés par DCC et ouverture de feuillet externe de la dure-mère dans le premier groupe et une résection sous piale des tonsilles dans le deuxième groupe, conclue que la résection des tonsilles trouve son intérêt chez les patients chez qui un volume important des amygdales est constaté déjà sur l'imagerie, empêchant la libre circulation du LCR (166).

Williams (103), a souligné l'utilité de la résection des tonsilles pour restaurer les voies d'écoulement du LCR. Il y a eu une hésitation générale à sa réalisation basée sur la morbidité élevée rapportée à l'ère pré-micro-chirurgicale.

Marcelo GALARZA et ses collaborateurs en 2013, ont proposé trois gestes possibles sur les tonsilles sous le nom de triple-R (Repositionnement, Réduction et Résection), en effectuant une action systématiquement chez 33 patient, après avoir réalisé une craniectomie occipitale complétée par l'ablation de l'arc postérieur du C1 et ouverture durale, les tonsilles sont gérées selon l'une des trois méthodes sus citées. En se basant sur le fait que 40% des symptômes retrouvés au cours de la syringomyélie foraminale associée à la malformation de Chiari, sont dus à la descente des tonsilles dans le foramen magnum; et puisque la plupart des chirurgies visent à augmenter le volume de la fosse cérébrale postérieure, Marcelo GALARZA propose d'agir sur les tonsilles elle-même pour retrouver un flux du LCR normal; son approche consiste à coaguler la surface de la pie-mère pour réduire les amygdales, si une décompression adéquate du foramen magnum n'a pas pu être obtenue pour permettre l'écoulement des deux citernes ponto-cérébelleuses vers la grande citerne, une résection sous-piale est réalisée bilatéralement. Mais, si cela ne suffisait pas, comme dans le cas des amygdales sclérotiques

dures, une résection est réalisée. sur 22 patients, seulement 7 avaient une cavité syringomyélique; la réduction de la cavité était observée chez 5 patients (124).

Nous pensons que le nombres de cas n'est pas suffisant pour porter un jugement sur les résultats de cette technique ainsi que le recule de 12 mois qui n'est pas suffisant pour évaluation clinique de la récidence des symptômes en cas d'archnoidite postopératoire, en plus l'auteur lui-même motionne l'absence d'une étude comparative avec les autres techniques.

TUBBS (167); rapporte un échec thérapeutique de 22 patients sur les 130, après avoir réalisé une tonsillectomie unilatérale.

Chong JIA et ses collaborateurs, ont exposé une série de 115 patients adultes, avec syringomyélie foraminale opérées entre 2013 et 2016 selon deux techniques ; une décompression du foramen magnum avec tonsillectomie (DFMT) chez le premier groupe et une décompression du foramen magnum avec plastie durale d'élargissement (DFMP); Le taux de régression syrinx postopératoire était de 69,2% dans le groupe DFMT et de 78,3% dans le groupe DFMP; Aucune différence statistiquement significative n'a été trouvée dans les résultats chirurgicaux, entre les deux groupes selon les analyses statistiques ( $\chi^2 = 1,046$ ,  $P = 0,376 > 0,05$ ). Radiologiquement, la taille du syrinx n'était pas corrélée à l'étendue des résultats cliniques, Une amélioration radiologique en termes de taille de syrinx a pu être obtenue plutôt chez les patients subissant un shunt syringo-sous arachnoïdien, qui ne correspondaient pas à la récupération clinique. Cela peut être lié au fait qu'une compression prolongée entraînera des changements pathologiques dans le tissu nerveux et une diminution de l'élasticité de la moelle épinière. La réduction de Syrinx a tendance à se développer plus lentement que les améliorations cliniques. Les symptômes cliniques préopératoires ne sont pas corrélés à la présence ou à l'étendue d'un syrinx associé. Une diminution postopératoire soutenue indique une décompression adéquate et un débit de LCR suffisant au niveau du foramen magnum; L'incidence de la méningite aseptique est la seule différence entre les deux procédures, ce qui peut être lié au fait que la procédure DFMT est plus compliquée que la DFMP. Notamment, garder l'espace sous-arachnoïdien à l'écart de toute contamination avec du sang est obligatoire pour limiter la formation de cicatrices et brides arachnoïdiennes en postopératoire. En général, la Tonsillectomie entraîne des taux de complications plus élevés ; de vertiges et de céphalées chez les patients (152)

B. DEPREITERE et coll. (142) rapportent une série de 22 patients opérés d'une syringomyélie foraminale, cinq patients présentant une détérioration clinique tardive, deux avaient les deux amygdales coagulées, deux avaient une amygdale coagulée et chez un, les

amygdales n'ont pas été manipulées. Ce dernier patient était celui avec les deux aggravations cliniques et radiologiques. Cependant, en comparant avec 13 patients présentant une amélioration tardive, six d'entre eux n'avaient pas non plus de coagulation ou de résection des amygdales; ces résultats renforcent l'idée que la coagulation des tonsilles expose à une aggravation de la symptomatologie tardivement.

A. GOEL (135) considère que la hernie tonsillaire n'est qu'un mécanisme de défense de névraxe contre une agression itérative contre une instabilité C1C2, et parle plus d'une formation de Chiari que de malformation; et propose une arthroïdèse C1C2 comme traitement, ses résultats satisfaisants sur la régression de la hernie tonsillaire et la réduction de la taille de la syringomyélie donne une nouvelle hypothèse sur la formation et l'évolution de la pathologie, et donne à réfléchir sur l'intérêt de la destruction des tonsilles cérébelleuses et les conséquences de lever la protection qu'elles confèrent à la jonction bulbo-médullaire.

A noter que le tissu cérébelleux déplacé dans le foramen magnum peut présenter une certaine désorganisation de la stratification normale avec des cellules de Purkinje désorientées ou hétérotopiques ou généralement, une perte de la cellularité (cellules de Purkinje, granulaires et corbeilles) avec une gliose étendue. Ces tissus gliaux peuvent à peine être reconnaissables comme des amygdales cérébelleuses. L'examen histopathologique des tonsilles réséquées a confirmé leur rôle de facteur de compression avec une alimentation vasculaire compromise qui peut potentiellement provoquer une perte cellulaire (152).

L'ablation des amygdales n'est pas nécessaire pour obtenir une bonne reconstruction de la grande citerne d'après l'étude de VANACLOCHA lors de sa publication en 1997 d'une série de 28 patients opérés entre 1985 et 1995 (114) ou il rapporte qu'une action ablatrice sur les tonsilles potentiellement sujet à accroître le taux de morbidité; il préconise une suspension des tonsilles avec des points de suture au berges de la dure-mère pour créer une néo grande citerne.

ASGARI (168) sur une étude incluant 31 patients qui présentent une syringomyélie foraminale associée à une malformation de Chiari, rapporte qu'il y a une corrélation entre le résultat clinique et le résultat d'IRM postopératoire: 63% des patients ont eu une amélioration clinique significative avec une IRM postopératoire satisfaisante ( $P < 0,05$ ). Aucun patient présentant une coagulation des amygdales n'a montré d'amélioration clinique. En revanche, 77% des patients sans manipulation amygdalienne ont présenté une amélioration clinique ( $P < 0,01$ ). De plus, 88% des patients chez qui une plastie durale a été réalisée ont également connu une amélioration neurologique satisfaisante ( $P < 0,01$ ). Ces résultats reflètent l'importance pronostique de la création d'une nouvelle grande citerne artificielle adéquate par

une décompression du foramen magnum et l'élargissement par une plastie durale, Les cicatrices et les adhérences provoquées par la manipulation des amygdales cérébelleuses doivent être évitées.

Nous avons réalisé une manipulation des tonsilles chez Cinq patients, jugé nécessaire pour progresser vers le trou de Magendie, deux ont été repris pour une deuxième chirurgie suite à un échec thérapeutique de la chirurgie initiale.

la tonsillectomie doit être réservée pour les cas où la liberté des voies de circulation de LCR n'est atteinte ou insuffisante avec la libération des tonsilles et leurs repositionnements malgré la réalisation d'une archnoidolyse, ou si les tonsilles ont un volume considérable ne permettant pas la progression vers le trou de Magendie et les citernes latéro-bulbaires, la tonsillectomie peut être unilatérale ou bilatérale selon le besoin, une aspiration sous piale comme rapportée par BENBOUZID et ses collaborateurs (166) avec une incision réalisée la plus latéralement possible, une coagulation si nécessaire doit concerner aussi la face latérale pour éviter les phénomènes inflammatoires précurseurs d'adhérences tardives à l'origine d'une archnoidite qui vient à son tour bloquer la circulation du LCR, exposant ainsi à l'échec thérapeutique à long terme.



#### 1.26.1.5 Exploration du trou de Magendie :

L'obstruction du foramen magnum constitue une condition pour la genèse des troubles hydrodynamiques de LCR, mais non suffisante pour provoquer une cavité syringomyélique au cours de la syringomyélie foraminale associée surtout à une malformation de Chiari.

Refkinson-Mann, en 1987, rapporte dans son étude que, 6% des cas présentent une obstruction partielle ou totale du trou de Magendie, en plus de l'obstruction du foramen magnum par l'ectopie tonsillaire (169); Sarez, rapporte dans son expérience sur 30 patients traités en 1960 et 1970, que lors de l'exploration chirurgicale pour visualiser le trou de Magendie, constate des membranes sur l'Obex, une fois ces membrane sont percés, le liquide céphalo-rachidien circule librement (170). Stover et Rink, constatent aussi la présence de membranes arachnoïdiennes qui empêchent le LCR de passer du quatrième ventricule vers les citernes de la base (171); de même Babinski (1988), après avoir pratiquer une décompression de la jonction crânio-cervicale chez 63 patients porteurs d'une malformation de Chiari avec une syringomyélie, il constate que 16 patients présentaient une obstruction partielle du trou de Magendie par un voile, puis Arnold H. Menezes, M.D. en 2012, et une série clinique de 298 patients présentant une malformation de la charnière crânio-cervicale tout type confondus, retrouve une membrane obstruant le trou de Magendie dans 11% des cas (172) (173) .

Shane TUBBS en 2004, rapporte Sur 140 patients atteints de malformation de Chiari I qui ont subi une chirurgie décompressive, une syringomyélie associée a été mise en évidence chez 80 patients soit 57%. Le foramen de Magendie était obstrué par un voile arachnoïdien chez 10 patient soit **12,5%** de ces patients; une fois la membrane percée, le liquide céphalo-rachidien s'écoule librement de cette ouverture médiane. Lors de l'examen rétrospectif des études d'imagerie, aucune de ces structures anormales n'était évidente. Chez tous les patients présentant un voile arachnoïde et une syringomyélie, la résolution de la syringomyélie a été de règle sur l'imagerie postopératoire. TUBBS et ses collaborateurs recommanderaient chez les patients atteints de syringomyélie associée a une malformation de Chiari I, surtout en l'absence d'une physiopathologie claire de la formation de la syringomyélie, doivent subir une plastie durale d'élargissement en plus une fenestration de ces membranes s'ils existent lors de l'exploration du trou de Magendie (174).

Barr a noté que 20% de la population normale peut avoir une imperforation congénitale des foramens Luschka, qui sont souvent bilatéralement symétriques. La compression induite par l'ectopie amygdalienne obstrue davantage les foramens de Luschka en les comprimant contre le foramen magnum; la présence simultanée de voiles arachnoïdiens pourrait entraîner

une obstruction du foramen de Magendie et par conséquent une dynamique anormale du LCR qui est prodromique de la formation d'une syringomyélie (175).

Dans notre série, sur les 50 cas, 42 Opérés par DCC ou DCC avec plastie d'élargissement; chez 8 cas une reprise de la symptomatologie a motivé une reprise chirurgicale, ou l'exploration de Foramen Magendie a objectivé des membranes qui forment un voile qui obstrue le trou Magendie, un effondrement de ces dernières a permis un écoulement de LCR et l'évaluation postopératoire a confirmé l'amélioration de déficit moteur sans modification de la symptomatologie sensitive surtout douloureuse néanmoins une amélioration à la réponse aux antalgiques est constatée, marquer par une régression des douleurs avec la dégression des doses thérapeutique des antidouleurs.

#### 1.26.1.6 Modalité de la fermeture durale:

La fermeture durale nécessite la réalisation d'une plastie en partant sur le principe que l'étui durale au niveau de foramen magnum est rétréci, plusieurs façons et tissus peuvent être utilisés, sans que la supériorité de l'un ou de l'autre ne soit établie.

Vanaclocha, recommande l'utilisation des allogreffes et la fascia lata au lieu des produits synthétiques, et selon lui la technique de ne pas fermer la dure-mère utilisée au préalable pourrait exposer à la suffusion des débris sanguins en intra-durale dans la période postopératoire, provoquant ainsi une méningite aseptique, une arachnoïdite et des adhérences, avec le risque de provoquer une altération de la circulation du LCR dans la grande citerne nouvellement formée, provoquant l'échec du traitement. Entre l'utilisation d'une plastie retirée de ligament nucale et la fascia lata qui provoque souvent des nouvelles adhérences, il préfère une plastie périoste prélevée sur la partie du crâne déjà exposée lors de l'incision, ce périoste a l'avantage d'être étanche absolu avec des simples points de sutures ne nécessitant pas le recours à la colle biologique et n'expose pas aux adhérences comme la fascia lata; pour le maintien de la forme de la néo-grande citerne il préconise de remettre la craniotomie (**Erreur ! Source du renvoi introuvable.**) prélevée au départ après l'avoir retournée à 180° pour éviter l'enfoncement, et sur laquelle vient être attachée la suspension de la plastie (114). Dans le même principe de maintenir la plastie, Rachid ASSINA, préconise d'utiliser une plaque de titane en regard de la craniotomie sur laquelle vient se suspendre la plastie (125).

Les critères pour une plastie de la dure-mère optimale sont:

- Ne provoque pas de réaction inflammatoire contre les leptoméninges et le cortex.
- n'induit aucune adhérence au tissu cérébral.
- une étanchéité à l'eau avec protection adéquate du cerveau.
- Disponibilité.
- durable; souple; facilement préparé, facile à façonner.
- stérile ou facilement stérilisable et manipulable.
- et connu pour être immunologiquement et chimiquement inerte et non toxique.
- Idéalement, le matériel devrait disparaître complètement et être remplacé par des tissus similaires à la dure-mère.

Abbe, en 1896, était le premier à utiliser le caoutchouc comme substitut dural et depuis lors, diverses substances, organiques et inorganiques, ont été utilisées. Il s'agit notamment de feuilles métalliques (or et argent), de l'aminoplastine, du Vycril et / ou du collagène, du film de fibrine, des mailles en polyester, des membranes silastiques, du nylon, du perlon, du téflon, du

goretex et des biomembranes porcins, mais aucun matériau entièrement satisfaisant n'a encore été trouvé à l'époque (176).

Les produits à base de collagène, ont tendance à favoriser la réponse inflammatoire et ne semblent pas constituer une grande avancée; les matières plastiques (c'est-à-dire le Nylon, le Téflon ou le Goretex) ne sont ni transformées ni vitalisées, mais simplement enveloppées par du tissu conjonctif. L'interface entre la dure-mère et la plastie n'est généralement pas étanche, ce qui induit des fuites de LCR, des infections et des accumulations de liquide en sous-cutané facilement; et oblige le recours au renforcement par la colle biologique (176). Il est également connu que le contact entre le polyacide et la dure-mère ne conduit pas à un remplacement dural du polyacide mais crée une membrane non adhérente dans l'espace épidual; les fibroblastes montrent une fixation réduite aux membranes de polyacide in vitro, ce qui peut être une raison du comportement non adhérent de la membrane (177).

La dure-mère cadavérique, peut se préparer par deux procédés soit lyophilisation, mais donne un aspect plutôt déshydraté ou par immersion à 37°C dans l'acétone, le peroxyde d'hydrogène et l'hydroxyde de sodium. Ensuite, il est soigneusement rincé à l'eau stérilisée, dans le but d'éliminer tous les résidus des agents chimiques, et enfin stérilisé par irradiation gamma. Ce processus entraîne moins de dommages aux tissus que le processus de lyophilisation, mais pourrait conduire à une greffe durale plus irritante; certains cas de réaction immunitaire avec des signes méningés et une éosinophilie du liquide céphalorachidien voir le rejet malgré un traitement corticothérapie, et l'ablation chirurgicale de la plastie est nécessaire.

Le message découlant de tous ces problèmes associés à l'utilisation de la dure-mère cadavérique est clair: le matériel de greffe autologue doit être utilisé dans la mesure du possible (176).

La plastie périoste reste la plus utilisée dans les procédures neurochirurgicales de tous type et même privilégiée, cette dernière est prélevée au début de la procédure et gardée humide dans du sérum physiologique jusqu'au moment de l'utilisation, cependant la taille risque d'être insuffisante, d'où le recours au fascia lata dont le prélèvement s'effectue au moment de l'utilisation; néanmoins l'avènement des produits d'étanchéité synthétiques de taille assez importante donne un confort lors de la fermeture. La procédure actuelle de fabrication de la dure mère synthétique utilise des techniques de plus en plus évoluées afin d'avoir un tissu qui se rapproche le plus que possible des caractéristiques biophysiques de la dure mère et respectent la condition de l'inertie et la stérilité.

Durham et Field Olenec dans leur méta-analyse, ont évalué cinq études rétrospectives et deux études de cohorte prospectives impliquant 582 patients, dont 316 ont été traité par DCC avec plastie durale et 266 ont été traitées avec la DCC seule. Les patients traités par DCC avec plastie durale ont un taux de réintervention significativement plus faible, et un taux plus élevé de complications essentiellement la fuite du LCR. Cependant, Il n'y avait aucune différence significative d'amélioration clinique ou de diminution de la syringomyélie (164).

Ilyas Munshi et ces collaborateurs rejoignent d'autres auteurs en estimant après leurs étude que la craniectomie, la laminectomie et la plastie durale lors du traitement de la malformation de Chiari de type 1, peuvent conduire à une réduction plus fiable du volume de la syringomyélie concomitante, comparativement à la craniectomie et la laminectomie C1 seule. Cependant, ils admettent qu'il semble exister un sous-groupe de patients chez les quels les symptômes vont régresser et la cavité syringomyélique va défluer avec l'exérèse osseuse seule. Ses patients semblent avoir une augmentation volumétrique de la fosse postérieure (178).

Nous avons réalisé des plasties d'élargissement chez la moitié de nos patients , soit de première intention soit lors des reprises chirurgicales suite à l'échec de la technique réaliser au cours de l'intervention initiale, les plasties étaient exclusivement autologues, prélevé à partir de périoste, ou des aponévroses musculaires de la nuque, néanmoins nous avons constaté une discrète asymétrie cutanée de la fermeture sans préjudice éthique important, ce que nous a conduits de prélever la plastie sur le raphi médian lors de la désinsertion musculo-aponévrotique réalisée à froid; la taille de la plastie ainsi récupérée était suffisante pour réaliser un élargissement suffisant du foramen magnum en respectant tous les plans anatomiques et rendant la fermeture correcte avec respect de l'anatomie normale; nous n'a vont pas eu recours au fascia latta, la colle biologique était utilisée dans deux cas pour renforcer l'étanchéité, chez qui la dure mère présenté une vascularisation importante, l'hémostase une fois réalisée, rendant les berges fragiles et la fermeture difficile.

Peu importe le type de suture utilise, soit en points séparés ou un surgi qui obier plus aux habitudes des chirurgiens, l'essentielle d'avoir une fermeture étanche pour éviter les fuites de LCR, et le risque de méningite. L'utilisation de monofils non résorbable avec une petite aiguille semi circulaire, à pointe ronde dédiée à la suture des tissus membraneux est nécessaire. La réalisation des manœuvres de Valsalva pèroopératoire ou une hyperpression ventilatoire par l'anesthésiste permet de vérifier l'étanchéité en fin de fermeture de la dure mère.

## **1.26.2 Place de la dérivation dans le traitement de la syringomyélie:**

### **1.26.2.1 La dérivation syringo-péritonéale:**

Après une décompression de foramen magnum, le soulagement de la dissociation de la pression crânio-spinale crée un nouvel équilibre des gradients de pression du LCR et des modalités d'écoulement, permettant à la pression hydrostatique dans la syrinx de diminuer. Bien que le syrinx ne s'effondre pas nécessairement, les effets dévastateurs sur le tissu du cordon médullaire environnant sont diminués. Cela pourrait expliquer à la fois pourquoi seule une faible relation peut être trouvée entre la taille du syrinx en postopératoire et les résultats cliniques et pourquoi la décompression du foramen magnum s'avère supérieure aux procédures de dérivation, le volume de la syringomyélie diminue mais pas nécessairement les pics intermittents de la pression internes.

La dérivation de la cavité syringomyélique que soit vers le péritoine ou en sous arachnoïdien reste une action ultime, après échecs de la chirurgie décompressive avec toutes les modalités possibles.

La technique de dérivation syringo-péritonéale a été mise au point par Phillips et Kundt en 1981, les patients étaient placés en décubitus latérale, ce qui permet d'aborder le rachis à niveau où la cavité a un plus grand diamètre et l'abdomen au même temps. La technique était modifiée par la suite en utilisant un cathéter en T ce qui permet de réaliser une dérivation syringo-sous arachnoïdienne par les deux branches horizontales de T, puis la branche verticale permet la connexion avec le cathéter abdominal (179) (180).

Nicholas M. Barbaro et ses collaborateurs aux USA, en 1984, ont placé des dérivation syringo-péritonéales pour traiter 15 patients présentant une syringomyélie sur les 43 cas rapportés entre 1970 et 1982; les patients étaient placés en position semi-assise, après la réalisation d'une laminectomie et une petite ouverture de la dure mère un cathéter en T dont le bout coupé à une distance suffisante est placé dans la cavité sur une myélotomie effectuée sur la zone d'entrée des racines en postéro-latérale, l'intervention s'est effectuée sous microscope opératoire; Le choix de site est effectué au niveau de la partie la plus large de la cavité syringomyélique qui coïncide aussi avec la partie la plus mince de la moelle épinière, ce site constitue une zone à moins potentiel de provoquer plus de déficit neurologique et ce niveau correspondant le plus à l'expression clinique de la cavité; dans 27% des cas ont eu une stabilisation et 53 ont eu une amélioration clinique alors que dans les autres techniques utilisant plus de 50% des cas ont eu une aggravation selon la comparaison de leurs résultats dans le même centre (133).

### 1.26.2.2 Dérivation syringo-sous arachnoïdienne:

La dérivation syringo-sous-arachnoïdienne est un traitement sûr et efficace réservé pour la syringomyélie idiopathique ou lorsque le traitement de l'affection sous-jacente a été insuffisant ou n'est pas faisable; les résultats du shunt S-S ont démontré un taux d'amélioration des symptômes préopératoires, en particulier un soulagement de la douleur intense, supérieur à celui de la décompression de foramen magnum (181)

Keryn Davidson, rapporte une réduction de la cavité syringomyélique chez 37 patients sur les 41 cas étudiés sur une période allant de 2000 jusqu'à 2016, il préconise de placer le shunt sur le segment le plus bas où la cavité syringomyélique est la plus proche de la surface dorsale du cordon médullaire, et généralement au niveau du diamètre transversal maximal. Une laminectomie bilatérale est nécessaire permettant une approche médiane de la moelle avec une option d'un point d'entrée postéro-latéral. À noter que les facettes articulaires sont conservées pour éviter une instabilité rachidienne. Utilisation de l'échographie pour confirmer le site et guider l'emplacement; une suspension de la dure-mère afin d'éviter une contamination avec du sang de l'espace intra dural. L'arachnoïde ouverte séparément et suture sur les bords durs pour empêcher l'accumulation de liquide en sous-durale, cause de compression secondaire.

La myélotomie est faite sur la ligne médiane à moins que le syrinx se présente à la zone d'entrée de la racine dorsale. Un court morceau de tube shunt lombo-péritonéal, d'un diamètre extérieur de 1,1 à 1,3 mm, est inséré dans la cavité et positionné dans une direction rostrale ou caudale avec des trous à la fois dans la syringomyélie et l'espace sous-arachnoïdien. Le shunt est fixé avec du fil nylon fin (8.0 ou 9.0) à la surface du piale ou à l'arachnoïde environnant, à fin la dure-mère est fermée d'une façon étanche. cependant la révision chirurgicale est possible en cas de dysfonctionnement ou suite à la migration du cathéter(182).

Yoshinobu IWASAKI et ses collaborateurs, après avoir placé des dérivations syringo-sous-arachnoïdiennes chez 49 patients, divise en trois groupes; le premier a subi une dérivation SS par une myélotomie médiane, le deuxième par une myélotomie latérale et le troisième groupe la myélotomie était réalisée sur la zone d'entre des racines nerveuses (DREZ) ils ont constaté une nette amélioration des symptômes surtout le syndrome douloureux, et suggère que la DREZomie a probablement contribué au traitement de la douleur. La mise en place de drains au niveau cervical expose moins au dysfonctionnement que les emplacements en thoracique sur la base que l'espace sous arachnoïdien au niveau cervicale, est plus importante après l'affaissement de la cavité syringomyélique que les autres segments et cela expose moins à la formation arachnoïdite capable de boucher le cathéter de dérivation.



Néanmoins, le shunt S-S présente de sérieux inconvénients, notamment un dysfonctionnement retardé, et des lésions de la moelle épinière attribuables à la myélotomie ou à l'insertion du tube de shunt (181).

JACK M et ses collaborateurs, rapportent leur étude sur une technique de dérivation du LCR dans l'espace sous-arachnoïdien à l'aide d'un tube de syringostomie en forme de bobine creuse, avec l'avantage de ce fixé d'une manière solide au site d'incision. Le seul autre rapport de la littérature connu sur une technique de cette nature, est celui de VENTUREYRA et TEKKÖK, la différence c'est que le tube utilisé par ses derniers possède des brides perpendiculaires qui reposent sur la surface de la moelle épinière qui sont ensuite fixés à la mère par des sutures en nylon 8-0; l'avantage de tube de meringotomie réside dans sa fixation solide à travers une petite myélotomie ce qui évite la migration, ne nécessite pas de suture donc diminue le risque de phénomènes inflammatoires et d'arachnoïdite minime (131).

Giovanni RAFFA et ses collaborateurs, préconisent de réaliser une décompression de foramen magnum avec insertion d'une dérivation syringo-sous arachnoïdienne au cours du traitement de la syringomyélie associée à la malformation de Chiari, sur le même temps opératoire pour rétablir la circulation de LCR et diminuer la taille de la cavité syringomyélique pour de meilleurs résultats, le tube de dérivation est placé dans le segment supérieur avec une direction céphalique pour maintenir une circulation physiologique de LCR; la combinaison des deux techniques effectuées dans la même approche chirurgicale est sûre, est faisable et contribue à atteindre des temps de récupération plus rapides sans ajouter un risque significatif de morbidité lié à la fois au site d'insertion du cathéter et à une seconde chirurgie, par rapport à une approche standard en deux étapes (132).

Dans notre étude, nous n'avons pas eu recours à une dérivation syringo-sous arachnoïdienne, il n'y avait pas nécessité de réaliser la technique à l'heure actuelle le recul « follow up » relativement court chez nos patients une évaluation ultérieure pourrait juger la nécessité de shunt ou non.

### 1.26.2.3 Place de l'arthrodèse C1C2 dans la syringomyélie selon GOEL :

Une nouvelle vision de la formation de la hernie des tonsilles cérébelleuses est évoquée par Atul GOEL(3) depuis quelques années, qui considère la malformation de Chiari dans certaines situations comme un mécanisme de défonce de névraxe contre une agression suite à une instabilité atloïdo-axoïdienne, d'ailleurs selon les récentes publications de l'auteur qui considère la hernie tonsillaire comme une formation et non pas une malformation suite à l'agression subi par la moelle allongée et la moelle épinière cervicale au cours de la dislocation atlantoaxiale en trois grades (140). ce nouveau concept certes démontré lors des quelques cas exposés avec des résultats cliniques et radiologiques assez satisfaisants, le recule est très court pour que cette hypothèse soit validée.

L'instabilité C1C2 porté sur les facettes articulaires n'a pas d'expression clinique et sémiologique spécifique, et en dehors des diagnostics radiologiques basées sur l'étude de l'intervalle C1C2 et la mobilité de la dent de l'axis sur les clichés dynamiques de la radiographie standard, la dislocation facettale n'est pas souvent discutée dans la littérature et le diagnostic nécessite une imagerie par tomodynamisme dynamique en coupes sagittales et latérale avec l'étude de la distance de la translation des facette articulaire de l'atlas et l'axis, cette entité est peu discuté dans la littérature; Les constatations radiologiques de l'instabilité atlantoaxiale du type 2 et 3 de GOEL sont chroniques avec une évolution ancienne et progressive conduit a une altération musculo-squelettique et malformation neurale dont la malformation de Chiari; l'expérience de GOEL montre que cette dislocation n'est pas fixée et elle est réductible à la manipulation en général et particulièrement dans le cas de l'impression basilaire, il considère l'instabilité comme le point de départ de tous les phénomènes musculo-squelettiques et neurologiques, ces phénomènes sont protecteurs ainsi les amygdales cérébelleuses viennent se positionner dans le foramen magnum entre le tronc cérébral et le bord postérieur de l'écaille occipital où le maximum de la compression est exercé, pour protéger la jonction bulbo médullaire (183), néanmoins les conséquences est un blocage de la circulation de LCR à ce niveau conduit aux phénomènes de la cavitation spinale (140).

Le même auteur rapporte une série clinique particulièrement pédiatrique de 33 patients en 2017, dont 16 patients présentés une syringomyélie associée à une malformation de Chiari, tous traités par une arthrodèse C1C2 après avoir identifié une instabilité a ce niveau sur la TDM dynamique et le calcul de degré de la translation de facettes C1C2 sans aucune décompression de la fosse cérébrale postérieure, les résultats ont montré amélioration clinique avec réduction significative de la taille de la cavité (136).

Le même auteur rapport en 2019, dans une étude de 57 patients adultes, qui présentes une cavité syringomyélique associée à une malformation de Chiari type I seule en absence de toutes anomalies osseuses, tous les patients ont été traités par une stabilisation C1C2 après avoir diagnostiqué un mal alignement des facettes articulaires atlanto-axoïdienne sur le scanner dynamique avec un caractère réductible lors de la manipulation; l'amélioration clinique est obtenue dans 100% des cas avec une nette réduction de volume de la cavité syringomyélique en plus une ascension des tonsilles cérébelleuses que reprennent une situation anatomique normale dans 52% des cas, cela a confirmé le concept que la descente des tonsilles et l'appariation de la syringomyélie sont un mécanisme de défoncé de système nerveux, de ce fait la malformation de Chiari et appeler une «formation de Chiari» simulant un air-bag qui vient encaisse le traumatisme provoquer par l'instabilité C1C2; les anomalies musculo-squelettique de la jonction crânio-vertébrales sont appelés «altération musculo-squelettique de la JCV» dans cette situation pathologique; GOEL, considère que la stabilisation C1C2 est le gold standard dans cette situation de syringomyélie avec anomalie de Chiari en absence de toute malformation osseuse de JCV, et considère que la décompression de la fosse cérébrale postérieure validée par la plupart des études dans la littérature est contreproductive ce qui explique l'amélioration clinique transitoire au début puis une recrudescence de la maladie plus tard au cours de suivie clinique et radiologique, il suggère un follow up plus important et une étude multicentrique sont nécessaires pour valider la technique comme traitement efficace (3).

#### 1.26.2.4 **Section de filum terminal est sa place dans le traitement de la syringomyélie :**

Garceau a été le premier à rattacher des symptômes chez 3 patients qui présentent une association de paraparésie, scoliose, et céphalées à une traction du cordon médullaire par le filum terminal qui ont récupéré après la section de ce dernier et utilisé le terme de « filum terminale serré et épais; ; Jones et Love , utilise ce terme pour rapport six patients atteints de Spina Bifida occulta dont les symptômes ont été attribués à un cône terminal ancré; dans tous ces cas, une amélioration symptomatique a été obtenue après exploration lombo-sacrée intra durale et résection du filum terminale. Hamilton et Roth ont établi l'hypothèse que l'étirement de la moelle épinière a été impliqué dans l'éthiopathogénie de la scoliose et de la malformation de Chiari. Mau H, Nebinger ont décrit un cas de syndrome d'une moelle fixée par le filum qui précède le développement d'un syrinx qui, par la suite, résolu avec sa section (184) (185).

Basé sur le concept de traction médullaire par le filum terminale en tant que mécanisme ethiopathogéniques commun possible dans la syringomyélie, scoliose idiopathique et malformation de Chiari, la section du filum terminal a été proposée par M. B. Royo-Salvador qui rapport des succès de la technique depuis ces rapports de 2005(127).

Actuellement peu de rapport concernant la technique et les résultats sont disponibles dans la littérature ; la haute autorité de sante « HAS » de l'état française en 2007, a demande au centre de référence de syringomyélie et de maladie rares et orphelines d'effectuer une étude randomiser pour valide le protocole pour faire suite aux demande des patients qui présente une syringomyélie associé a la malformation de Chiari type I. l'étude qui devrait concernant un nombre de 100 patients n'a pas eu lieu pour le manque de recrutement des patients , au total seulement 7 patients ont été recruté sur une période de 2 ans et la technique reste non validé.

Luca Massimo, Di Rocco et leurs collaborateurs , sur un papier publié en juillet 2011, communique leur point de vu qui stipule que la technique de section de filum terminal, peut être efficace chez seulement un sous-groupes de patient présentant un syringomyélie associée à la malformation de Chiari type I avec un degré de descente des tonsilles modéré et une fosse cérébrale de taille normale (186).

La technique n'est pas réalisée dans notre étude, inscrite dans le volet des perspectives d'études prospectives prochaines et de recherche et dans notre s de la prise en charge des patients atteints de syringomyélie.

## 1.27 EVOLUTION :

Il a été décrit que les céphalées et les cervicalgies répondent généralement mieux à la chirurgie décompressive, expliquée par le soulagement de et disparition de gradient de la pression crânio-spinale.

La dysfonction motrice des membres inférieurs, causée par une pression sur les voies corticospinales, a également généralement une évolution postopératoire favorable à condition que la prise en charge chirurgicale se fasse précocement avant la destruction des motoneurones.

La douleur dysesthésique et les déficits sensoriels ont un résultat moins bon, tandis que l'amyotrophie des membres supérieurs réagit très mal, suggérant une destruction irréversible des cellules de la corne antérieure par le syrinx(142)

Étant confronté à la multitude de signes et symptômes des patients atteints de syringomyélie d'une part et du constat que la chirurgie n'avait pas d'effet sans équivoque sur tous les signes et symptômes d'autre part, il était assez difficile de donner à chaque patient à score postopératoire en termes d'amélioration, stabilisation ou aggravation. Ce problème de notation a également été reconnu par Bindal (187), qui a créé un système de notation simple dans lequel chaque symptôme ou signe reçoit dix points en préopératoire et le symptôme obtient son score postopératoire selon le système suivant: 0 point pour la résolution, 5 points pour l'amélioration, 10 points pour aucun changement et 15 pour l'aggravation.

Le résultat radiologique n'est pas seulement déterminé par la taille de syrinx postopératoire sur l'IRM, mais aussi par le volume de la néo grande citerne élargie sur les coupes sagittales médianes et l'espace CSF entourant la moelle épinière sur l'IRM de contrôle; DEPREITERE, conclue sans équivoque après sont étude de 71 cas qu'il n'a pas de corrélation entre les résultats cliniques et le changement postopératoire de la taille de la syringomyélie (142).

Soulagement de la dissociation de la pression crânio-spinale crée un nouvel équilibre des gradients de pression du LCR et des modalités d'écoulement, permettant à la pression hydrostatique dans le syrinx de diminuer. Bien que syringomyélie ne s'effondre pas nécessairement, les effets dévastateurs sur le tissu du cordon médullaire environnant sont diminués. Cela pourrait expliquer à la fois pourquoi seule une faible relation peut être trouvée entre la taille du syrinx en postopératoire et les résultats cliniques et pourquoi la décompression du foramen magnum s'avère supérieure aux procédures de dérivation, ce dernier diminuant le volume du syrinx mais pas nécessairement les pics de pression internes.

## 1.28 ECHECS THERAPEUTIQUES A LONG TERME:

L'échec d'amélioration de la syrinx tant sur le plan symptomatique que radiologique s'est avéré provenir de la présence d'une cicatrice de la fosse postérieure, de la réalisation d'une décompression inadéquate du trou occipital, d'un affaissement cérébelleux causant une impaction ultérieure, ou de l'échec de maintien d'un écoulement hors du quatrième ventricule dans l'espace sous arachnoïdien cervical donc un échec de maintien d'une circulation normale du LCR (188)

La présence d'adhérences arachnoïdiennes au niveau de la grande citerne est la cause la plus fréquente de récidiées d'après de nombreux auteurs. KLEKAMP (98) évoque une série de 176 cas traités par DCC dont 21 cas étaient des reprises chirurgicales. Les causes suivantes étaient les plus incriminées lors de la survenue de ces adhérences arachnoïdiennes :

Une craniectomie trop large entraînant une hernie des amygdales cérébelleuses et une adhésion du cortex cérébelleux à la dure-mère ou à la plastie.

Une obturation de l'Obex entraînant des adhérences et l'occlusion du trou de Magendie

La formation de pseudo-méningocèle avec traction de la plastie dans le cortex cérébelleux.

Le recours à un matériel autologue lors de la plastie durale. Un tel matériel peut se revasculariser par la biais des vaisseaux de la pie-mère au niveau du cortex cérébelleux ; ce qui peut causer des adhérences et une obstruction secondaire bloquant la circulation du LCR. C'est dans ce cadre que certains auteurs recommandent des allogreffes.

Le rôle d'une DCC inadéquate en tant que facteur de récidiée ne se discute plus, L'affaissement cérébelleux est secondaire à une craniectomie trop grande vient comprimer la jonction a nouveau.

## 6. CONCLUSION:

La syringomyélie comme entité pathologique qui a traversé le siècle en berçant entre le mythe et la réalité, mythe de sa physiopathologie construite sur des controverses et sa réalité macabre d'handicape chez être humain à sa fleur de l'âge.

Multitude de théories, hypothèse et concept ont vu le jour sous l'œil des sommités de la science médicale et humaine sans élucider distinctement sa réalité étiopathogénique à travers le monde et les temps.

Le gain considérable de développement technologique de l'imagerie (telle l'IRM de tenseur de diffusion et tractographie) reste insuffisant, la biologie moléculaire vient de rejoindre la partie, avec une clairvoyance prometteuse telle la découverte de l'AQUOIPORINE depuis 1992 par Peter AGRE qui trouve sa place dans le métabolisme de l'eau est compris dans le système nerveux depuis 2009. En plus de cette évolutivité en matière d'imagerie et la biologie moléculaire nous voyons arrivée le soutien de la modalisation mathématique dans la recherche et l'investigation scientifique, l'apport et monumental dans les études des entités pathologiques dont l'expérimentation est impossible sur l'humain et très difficile sur l'animal telle que la syringomyélie et l'anomalie de Chiari.

Cependant, il reste difficile de savoir si l'apoptose cellulaire existe dans les lésions retardées du rachis cervical, ainsi que les relations entre les symptômes soulagés et la régénération cellulaire, qui doivent être explorées dans de futures recherches.

Le soulagement de la dissociation de la pression crânio-spinale crée un nouvel équilibre des gradients de pression du LCR, permettant à la pression hydrostatique dans la syringomyélie de diminuer ; Bien que le syrinx ne s'effondre pas nécessairement, les effets dévastateurs sur le tissu du cordon médullaire environnant sont diminués. Cela pourrait expliquer à la fois pourquoi seule une faible relation peut être trouvée entre la taille du syrinx en postopératoire et les résultats cliniques et pourquoi la décompression du foramen magnum s'avère supérieure aux procédures de dérivation, ce dernier diminuant le volume du syrinx mais pas nécessairement les pics de pression interne.

Il a été noté lors d'examens postmortem (autopsie) que la syringomyélie ancienne provoque la formation d'une gliose dans les parois de la cavité et les cordons médullaires environnants. La gliose à l'intérieur du cordon médullaire peut entraîner une perte neurologique progressive même après une chirurgie réussie et disparition de la cavité syringomyélique.

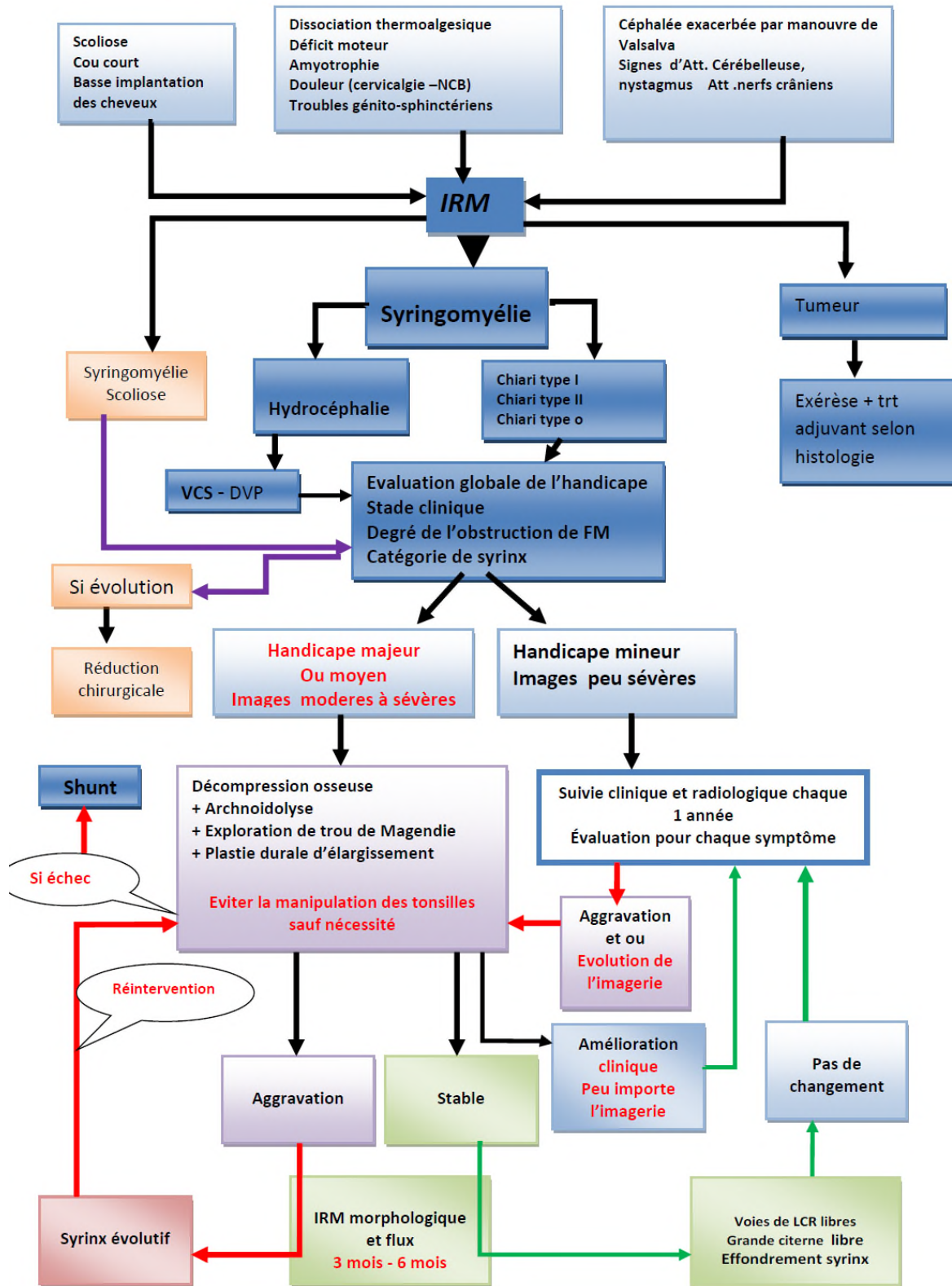


Il est décrit que la myélopathie centrale résiduelle peut persister après résolution - également spontanée - de la syringomyélie. Ce que nous appelons le « syndrome de post-syringomyélie»(73).

Une méthode de traitement donnée est basée sur des théories pathogéniques multiples, nécessite une terminologie cohérente entre les deux. La méta-analyse est de grande valeur en particulier dans les entités pathologiques relativement rares comme la syringomyélie. Il est impossible d'en tirer parti si le consensus de la terminologie n'est pas établi. En outre, une classification sans ambiguïté fournit la base pour une gestion des patients entre collègues interdisciplinaires dans la clinique.

Après ce travail, la perspective d'entamer une étude prospective pour évaluer l'apport de la section du filum terminale dans le traitement de la syringomyélie son effet sur l'anomalie de Chiari particulièrement chez l'enfant, nous semble nécessaire ; cependant l'établissement d'un protocole de recherche mérite d'être entamé selon des bases scientifiques valides et respect des règles de l'éthique avec la concertation des collègues et le consentement des patients.

## Algorithme de la PEC de la Syringomyélie



## BIBLIOGRAPHIE

1. M.Tadie. Introduction sur la syringomyélie. *J.Neurochirurgie*,1999,45,suppl.1n°1.7,8. 1999  
<https://www.em-consulte.com/article/118323>.
2. Klekamp J, Sindou M, Syringomyelia. *Practical Handbook of Neurosurgery: From Leading Neurosurgeons*. Vienna: Springer Vienna; 2009 p.1260- 76.  
[https://doi.org/10.1007/978-3-211-84820-3\\_75](https://doi.org/10.1007/978-3-211-84820-3_75)
3. Goel A, Kaswa A, Shah A. Atlantoaxial Fixation for Treatment of Chiari Formation and Syringomyelia with No Craniovertebral Bone Anomaly: Report of an Experience with 57 Cases. *New Trends in Craniovertebral Junction Surgery Cham: Springer* 2019 p. 101- 10.  
[http://link.springer.com/10.1007/978-3-319-62515-7\\_15](http://link.springer.com/10.1007/978-3-319-62515-7_15)
4. Kawasaki Y, Uchida S, Onishi K, Toyokuni M, Okanari K, Fujiki M. Intraoperative Neurophysiologic Monitoring for Prediction of Postoperative Neurological Improvement in a Child With Chiari Type I Malformation. *J Craniofac Surg*. oct 2017;28(7):1837- 41.
5. Klekamp J, Samii M. syringomyelia Diagnosis and Treatment. *Springer*. Veriag Bulin Heidelbrgg 1001; 1001.
6. Juzelevskij A. Die operative Behandlung der Syringomyelie; ihre kritische Bewertung nach den unmittelbaren und den Fernresultaten. *Dtsch Z Für Chir*. 1 janv 1935;244(6):503- 20.
7. Klekamp J, Samii M. Syringomyelia: Diagnosis and Treatment ; 36 Tables. Springer Science & Business Media; 2002. 228 p.
8. Massimi L, Peppucci E, Peraio S, Di Rocco C. History of Chiari type I malformation. *Neurol Sci Off J Ital Neurol Soc Ital Soc Clin Neurophysiol*. déc 2011;32 Suppl 3:S263-265.
9. Ball MJ, Dayan AD. Pathogenesis of syringomyelia. *Lancet Lond Engl*. 14 oct 1972;2(7781):799- 801.
10. Aboulker J. [Syringomyelia and intra-rachidian fluids. X. Rachidian fluid stasis]. *Neurochirurgie*. 19 avr 1979;25 Suppl 1:98- 107.
11. Oldfield E. Elucidating the pathophysiology of syringomyelia. *J Neurosurg*  
[https://www.academia.edu/13879145/Elucidating\\_the\\_pathophysiology\\_of\\_syringomyelia](https://www.academia.edu/13879145/Elucidating_the_pathophysiology_of_syringomyelia)
12. Greitz D. Unraveling the riddle of syringomyelia. *Neurosurg Rev*. oct 2006;29(4):251- 63; discussion 264.
13. R. Shane Tubbs and W. Jerry Oakes. *The Chiari Malformations: A Historical Context*. Springer Science;
14. Bruno Dubuc. Le cerveau à tous les niveaux  
[https://lecerveau.mcgill.ca/flash/a/a\\_09/a\\_09\\_cr/a\\_09\\_cr\\_dev/a\\_09\\_cr\\_dev.html](https://lecerveau.mcgill.ca/flash/a/a_09/a_09_cr/a_09_cr_dev/a_09_cr_dev.html)
15. Didier RABINEAU, Jean-Michel DUPONT, Philippe PLATEAUX. Cours histologie e,bryologie  
<http://campus.cerimes.fr/histologie-et-embryologie-medicales>
16. O’Rahilly R, Müller F. Developmental stages in human embryos: revised and new measurements. *Cells Tissues Organs*. 2010;192(2):73- 84.
17. Müller F, O’Rahilly R. Segmentation in staged human embryos: the occipitocervical region revisited. *J Anat*. sept 2003;203(3):297- 315.
18. O’Rahilly R, Müller F. The development of the neural crest in the human. *J Anat*. sept 2007;211(3):335- 51.
19. Embryology of the craniocervical junction and posterior cranial fossa, part II: Embryogenesis of the hindbrain. - PubMed - NCBI  
<https://www.ncbi.nlm.nih.gov/pubmed/29344994>
20. Thines L. Anatomie du cervelet. In: *Atlas Interactif de Neuroanatomie Clinique* . Elsevier; 2016p91- 100.  
<https://linkinghub.elsevier.com/retrieve/pii/B9782294746949000086>
21. Peris-Celda M, Martinez-Soriano F, Rhoton AL, éditeurs. *Rhoton’s Atlas of Head, Neck, and Brain: 2D and 3D Images*. 1 edition. New York, NY: Thieme; 2017. 648 p.
22. Dominique Hasboun. Morphologie - Moelle spinale :Vascularisation2  
<http://www.chups.jussieu.fr/ext/neuranat/morphologie/moelle>

23. Thines L. Chapitre 8 - Anatomie du cervelet. In: Thines L, Tatu L, Lemarchand F, éditeurs. Atlas Interactif de Neuroanatomie Clinique Elsevier Masson;2016p.9- 100.
24. Tubbs RS, Salter G, Grabb PA, Oakes WJ. The denticulate ligament: anatomy and functional significance. *J Neurosurg.* avr 2001;94(2 Suppl):271- 5.
25. Peltier J, Chenin L, Hannequin P, Page C, Havet É, Foulon P, et al. Anatomie chirurgicale des tumeurs de moelle épinière. *Neurochirurgie.* 1 nov 2017;63(5):343- 8.
26. Alleyne CH, Cawley CM, Shengelaia GG, Barrow DL. Microsurgical anatomy of the artery of Adamkiewicz and its segmental artery. *J Neurosurg.* nov 1998;89(5):791- 5.
27. Pr Gérard Outrequin - Dr Bertrand Boutillier. La moelle épinière (1) - Anatomie descriptive <https://www.anatomie-humaine.com/La-moelle-epiniere-1-Anatomie>.
28. Chazal J, Ghannane H, Sakka L. Anatomie chirurgicale du tronc cérébral. *Neurochirurgie.* juin 2007;53(2- 3):168- 81.
29. ugo Nahon: Anatomie Tronc Cérébral et Cervelet/2010 <https://slideplayer.fr/slide/456888/>
30. Albert L. Rhoton Jr. M.D.. Anatomy and surgical approaches . *Neurosurgery/2007*.
31. Giner J, Pérez López C, Hernández B, Gómez de la Riva Á, Isla A, Roda JM. Update on the pathophysiology and management of syringomyelia unrelated to Chiari malformation. *Neurol.Engl.Ed.*.<http://www.sciencedirect.com/science/article/pii/S2173580818301561>
32. Ollivier C-P (1796-1845). *Traité des maladies de la moelle épinière histoire anatomique, physiologique et pathologique de ce centre nerveux chez l'homme.* Tome 1. 1837. <https://gallica.bnf.fr/ark:/12148/bpt6k77423v>
33. Hall PV, Muller J, Campbell RL. Experimental hydrosyringomyelia, ischemic myelopathy, and syringomyelia. *J Neurosurg.* oct 1975;43(4):464- 70.
34. Caplan LR, Norohna AB, Amico LL. Syringomyelia and arachnoiditis. *J Neurol Neurosurg Psychiatry.* févr 1990;53(2):106- 13.
35. Newman PK, Terenty TR, Foster JB. Some observations on the pathogenesis of syringomyelia. *J Neurol Neurosurg Psychiatry.* nov 1981;44(11):964- 9.
36. Gardner WJ, Angel J. The cause of syringomyelia and its surgical treatment. *Cleve Clin Q.* janv 1958;25(1):4- 8.
37. Cleland null. Contribution to the Study of Spina Bifida, Encephalocele, and Anencephalus. *J Anat Physiol.* avr 1883;17(Pt 3):257- 92.
38. Williams B. Pathogenesis of syringomyelia. *Lancet Lond Engl.* 4 nov 1972;2(7784):969- 70.
39. Heiss JD, Patronas N, DeVroom HL, Shawker T, Ennis R, Kammerer W, et al. Elucidating the pathophysiology of syringomyelia. *J Neurosurg.* oct 1999;91(4):553- 62.
40. Elliott N, Lockerby D, Brodbelt A. The Pathogenesis of Syringomyelia: A Re-Evaluation of the Elastic-Jump Hypothesis. *J Biomech Eng.* 1 mai 2009;131:044503.
41. Klekamp J. The pathophysiology of syringomyelia - historical overview and current concept. *Acta Neurochir (Wien).* juill 2002;144(7):649- 64.
42. Koyanagi I, Houkin K. Pathogenesis of syringomyelia associated with Chiari type 1 malformation: review of evidences and proposal of a new hypothesis. *Neurosurg Rev.* 1 juill 2010;33(3):271- 85.
43. Chang HS, Nakagawa H. Theoretical analysis of the pathophysiology of syringomyelia associated with adhesive arachnoiditis. *J Neurol Neurosurg Psychiatry.* mai 2004;75(5):754- 7.
44. Levine DN. The pathogenesis of syringomyelia associated with lesions at the foramen magnum: a critical review of existing theories and proposal of a new hypothesis. *J Neurol Sci.* 15 mai 2004;220(1- 2):3- 21.
45. RADEK FRIČ. The pathophysiology of chiari malformation type I with respect to static and pulsatile intracranial pressure 2017 Department of Neurosurgery, Oslo University Hospital - Rikshospitalet. Oslo, Norway
46. Williams H. A unifying hypothesis for hydrocephalus, Chiari malformation, syringomyelia, anencephaly and spina bifida. *Cerebrospinal Fluid Res.* 11 avr 2008;5(1):7.

47. Hofmann E, Warmuth-Metz M, Bendszus M, Solymosi L. Phase-Contrast MR Imaging of the Cervical CSF and Spinal Cord: Volumetric Motion Analysis in Patients with Chiari I Malformation. *Am J Neuroradiol.* 1 janv 2000;21(1):151- 8.
48. Kröger JR, Juettner A, Brentrup A, Fiedler B, Crelier G, Schwindt W, et al. 4D MR imaging of cerebrospinal fluid flow in Chiari I malformation with and without syringomyelia and flow changes after decompressive surgery. *J Cardiovasc Magn Reson.* 1 févr 2012;14(1):W1.
49. Milhorat TH, Johnson RW, Johnson WD. Pathogenesis of Syringomyelia with Description of Non-Communicating Type That Arises Immediately Caudal to Obstructive Lesions. In: Matsumoto S, Tamaki N, éditeurs. *Hydrocephalus.* Springer Japan; 1991. p. 218- 28.
50. Kudo H, Oi S, Tamaki N, Matsumoto S. Treatment of Syringomyelia on the Basis of Pathophysiological Changes in the Underlying Diseases. In: Matsumoto S, Sato K, Tamaki N, Oi S, éditeurs. *Annual Review of Hydrocephalus: Volume 8 1990* Berlin, Heidelberg: Springer Berlin Heidelberg; 1991. p. 127- 8. [https://doi.org/10.1007/978-3-662-11158-1\\_83](https://doi.org/10.1007/978-3-662-11158-1_83)
51. Klekamp J. How Should Syringomyelia be Defined and Diagnosed? *World Neurosurg.* 1 mars 2018;111:e729- 45.
52. Terae S, Miyasaka K, Abe S, Abe H, Tashiro K. Increased pulsatile movement of the hindbrain in syringomyelia associated with the Chiari malformation: cine-MRI with presaturation bolus tracking. *Neuroradiology.* 1 févr 1994;36(2):125- 9.
53. Brodbelt AR, Stoodley MA, Watling AM, Tu J, Burke S, Jones NR. Altered subarachnoid space compliance and fluid flow in an animal model of posttraumatic syringomyelia. *Spine.* 15 oct 2003;28(20):E413-419.
54. Bilston L, Stoodley M, Fletcher D. The influence of the relative timing of arterial and subarachnoid space pulse waves on spinal perivascular cerebrospinal fluid flow as a possible factor in syrinx development Laboratory investigation. *J Neurosurg.* 1 juill 2009;112:808- 13.
55. Nestic O, Lee J, Ye Z, Unabia GC, Rafati D, Hulsebosch CE, et al. Acute and Chronic Changes in Aquaporin 4 Expression After Spinal Cord Injury. *Neuroscience.* déc 2006;143(3):779- 92.
56. Sakabe E, Takizawa S, Ohnuki Y, Ohnuki Y, Kontani S, Takagi S. Syringomyelia in neuromyelitis optica seropositive for aquaporin-4 antibody. *Intern Med Tokyo Jpn.* 2010;49(4):353- 4.
57. Flint G, Rusbridge (eds.) C. *Syringomyelia: A Disorder of CSF Circulation* 1<sup>re</sup> éd. Springer-Verlag Berlin Heidelberg; 2014
58. Klekamp J. Syringomyelia. In: Lumenta CB, Di Rocco C, Haase J, Mooij JJA, éditeurs. *Neurosurgery Berlin, Heidelberg: Springer Berlin Heidelberg; 2010.* p. 429- 32. (European Manual of Medicine). [https://doi.org/10.1007/978-3-540-79565-0\\_17](https://doi.org/10.1007/978-3-540-79565-0_17)
59. Sachs A, Onye A. Syringomyelia. In: Mankowitz SKW, éditeur. *Consults in Obstetric Anesthesiology Cham: Springer International Publishing;2018.*p.571- 4. [http://link.springer.com/10.1007/978-3-319-59680-8\\_153](http://link.springer.com/10.1007/978-3-319-59680-8_153)
60. Schmidt RF, Willis WD, éditeurs. *Syringomyelia.* In: *Encyclopedia of Pain* Berlin, Heidelberg: Springer Berlin Heidelberg; 2007 p. 2389- 90. [https://doi.org/10.1007/978-3-540-29805-2\\_4359](https://doi.org/10.1007/978-3-540-29805-2_4359)
61. Avellaneda Fernández A, Isla Guerrero A, Izquierdo Martínez M, Amado Vázquez ME, Barrón Fernández J, Chesa i Octavio E, et al. Malformations of the craniocervical junction (chiari type I and syringomyelia: classification, diagnosis and treatment). *BMC Musculoskelet Disord.* 2009;10(Suppl 1):S1.
62. Isik N. Chiari Malformation Type III and Results of Surgery: A Clinical Study. *Pediatr Neurosurg mars/2020* <https://www.academia.edu/17003191>
63. Zhou Y, Wang H, Li N, Lin Y, Zhu L, Cheng H. Chiari 0 malformation with syringomyelia syringobulbia and syrinx cavity in pons. *Interdiscip Neurosurg.* 1 déc 2016;6:35- 7.
64. Hönemann C, Moormann S, Hagemann O, Doll D. Spinal anesthesia for cesarean delivery in a patient with syringomyelia. *Int J Gynaecol Obstet Off Organ Int Fed Gynaecol Obstet.* mai 2014;125(2):172- 4.
65. Sachs A, Onye A. Syringomyelia. In: Mankowitz SKW, éditeur. *Consults in Obstetric Anesthesiology Cham: Springer International Publishing;2018.*p.571- 4. [https://doi.org/10.1007/978-3-319-59680-8\\_153](https://doi.org/10.1007/978-3-319-59680-8_153)
66. Landau R, Giraud R, Delrue V et al (2003) pinal anesthesia for cesarean delivery in a woman with



- a surgically corrected type I Arnold Chiari malformation. *Anesth Analg* 97(1):253–255
67. n. Attal, I. Brasseur, F. Parker, M. Tadie, Dd. Bouhssira. Caractérisation des troubles sensitifs et des douleurs neuropathiques liés aux syringomyélies. *EM-Consulte* 1999 <https://www.em-consulte.com/article/118329>
  68. Silvia Mora R, Anne Herbrecht, Nozar Aghakhani, Fabrice Parker. protocole national de diagnostic et de soins \_-syringomyélie [https://www.has-sante.fr/2016-12/pnds\\_syringomyelie](https://www.has-sante.fr/2016-12/pnds_syringomyelie).
  69. Mancarella C, Delfini R, Landi A. Chiari Malformations. In: Visocchi M. *New Trends in Craniovertebral Junction Surgery: Experimental and Clinical Updates for a New State of Art* p. 89- 95. (*Acta Neurochirurgica Supplement*) <https://doi.org/10.1007/978-3-319-62515>
  70. Bertalanffy H, Eggert HR. Microsurgical Treatment of Syringomyelia: Intraoperative Findings and Results. In: Bushe K-A, Brock M, Klinger M, éditeurs. *Stabilizing Craniocervical Operations Calcium Antagonists in SAH Current Legal Issues*. Springer Berlin Heidelberg; 1990. p. 137- 40. (*Advances in Neurosurgery*).
  71. Shetty J, Kandasamy J, Sokol D, Gallo P. Clinical deterioration despite syringomyelia resolution after successful foramen magnum decompression for Chiari malformation - Case series. *Eur J Paediatr Neurol EJPN Off J Eur Paediatr Neurol Soc.* mars 2019;23(2):333- 7.
  72. Bollo RJ, Riva-Cambrin J, Brockmeyer MM, Brockmeyer DL. Complex Chiari malformations in children: an analysis of preoperative risk factors for occipitocervical fusion. *J Neurosurg Pediatr.* août 2012;10(2):134- 41.
  73. Greenlee JDW, Donovan KA, Hasan DM, Menezes AH. Chiari I malformation in the very young child: the spectrum of presentations and experience in 31 children under age 6 years. *Pediatrics.* déc 2002;110(6):1212- 9.
  74. Albert GW, Menezes AH, Hansen DR, Greenlee JDW, Weinstein SL. Chiari malformation Type I in children younger than age 6 years: presentation and surgical outcome: Clinical article. *J Neurosurg Pediatr.* 1 juin 2010;5(6):554- 61.
  75. Tubbs RS, Beckman J, Naftel RP, Chern JJ, Wellons JC, Rozzelle CJ, et al. Institutional experience with 500 cases of surgically treated pediatric Chiari malformation Type I. *J Neurosurg Pediatr.* mars 2011;7(3):248- 56.
  76. Goel A. Basilar invagination, Chiari malformation, syringomyelia: A review. *Neurol India.* 2009;57(3):235.
  77. Greenlee JDW, Donovan KA, Hasan DM, Menezes AH. Chiari I Malformation in the Very Young Child: The Spectrum of Presentations and Experience in 31 Children Under Age 6 Years. *Pediatrics.* 1 déc 2002;110(6):1212- 9.
  78. F Benoudiba , M Hadj-Rabia, N Aghakani , P Brugières , M Tadié. L'imagerie des syringomyélies. août 2001 Vol 82, (N° 8). <https://www.em-consulte.com/en/article/123182>
  79. Enrique C . G . Ventureyra MD F. The role of cine flow MRI in children with Chiari malformation. 2003, *Child's nervous system : official journal of the International Society for Pediatric Neurosurgery.* <https://www.academia.edu/38132236>
  80. Payner TD, Prenger EDO, Berger TS, Crone KR (1994) Acquired Chiari malformation: incidence, diagnosis and management. *Neurosurgery* 34:429–434
  81. David Facon, Augustin Ozanne, Pierre Fillard, Jean-François Lepeintre, Caroline Tournoux Facon, and Denis Ducreux, MR Diffusion Tensor Imaging and Fiber Tracking in Spinal Cord Compression, *AJNR Am J Neuroradiol* 26:1587–1594, June/July 2005
  82. Denis Ducreux. Tenseur de diffusion et tractographie de la moelle épinière : applications cliniques-Syringomyélie. <http://www.syringomyelie.fr/spip.php?article49>
  83. d. Doyon, f. Benoudiba, c. Iffkenker, c. Petit-lacour, m. Hadj-rabia, m. Tadie: L'imagerie des syringomyélies. *J. Neurochirurgie* 1999 <https://www.em-consulte.com/en/article/123182>
  84. Vaquero J, Martínez R, Arias A. Syringomyelia-Chiari complex: magnetic resonance imaging and clinical evaluation of surgical treatment. *J Neurosurg.* juill 1990;73(1):64- 8.
  85. Sigal R, Denys A, Halimi P, Shapeero L, Doyon D, Boudghène F. Ventriculus terminalis of the conus medullaris: MR imaging in four patients with congenital dilatation. *AJNR Am J Neuroradiol.* août 1991;12(4):733- 7.
  86. Barkovich AJ, Sherman JL, Citrin CM, Wippold FJ. MR of postoperative syringomyelia. *AJNR Am J Neuroradiol.* avr 1987;8(2):319- 27.

87. Morel B, Sirinelli D, Cottier JP, François P, Carpentier E, Sembély C, Maheut -Lourmière J: malformation-de-chiari.2009 <http://association-amtas.e-monsite.malformation-de-chiari.pdf>
88. Halvorson KG, Kellogg RT, Keachie KN, Grant GA, Muh CR, Waldau B. Morphometric Analysis of Predictors of Cervical Syrinx Formation in the Setting of Chiari I Malformation. *Pediatr Neurosurg.* 2016;51(3):137- 41.
89. Fischbein R, Saling JR, Marty P, Kropp D, Meeker J, Amerine J, et al. Patient-reported Chiari malformation type I symptoms and diagnostic experiences: a report from the national Conquer Chiari Patient Registry database. *Neurol Sci.* sept 2015;36(9):1617- 24.
90. Aliaga L, Hekman KE, Yassari R, Straus D, Luther G, Chen J, et al. A novel scoring system for assessing Chiari malformation type I treatment outcomes. *Neurosurgery.* mars 2012;70(3):656- 64; discussion 664-665.
91. Houston JR, Eppelheimer MS, Pahlavian SH, Biswas D, Urbizu A, Martin BA, et al. A morphometric assessment of type I Chiari malformation above the McRae line: A retrospective case-control study in 302 adult female subjects. *J Neuroradiol J Neuroradiol.* févr 2018;45(1):23- 31.
92. Noudel R, Jovenin N, Litré C fabien, Marnet D, Rousseaux P. La malformation de Chiari I : étude morphométrique comparative de la fosse postérieure et hypothèses développementales. *Neurochirurgie.* 1 nov 2006;52:468- 468.
93. Géraldine Serra Repères et mesures en imagerie osteoarticulaire-ISBN 978-2-294-71283-8 /ElsevierMasson2011/DOI :<https://doi.org/10.1016/B978-2-294-71283-8.X0001-8>
94. MK Dhahbi, N Arifa, F Jabnoun, I Hasni, K Mrad Dali, K Thili imagerie des atteintes traumatiques de la charnière cervico-occipitale *Journal de Radiologie* Volume 87, Issue 10, October 2006, P.1491 [https://doi.org/10.1016/S0221-0363\(06\)87715](https://doi.org/10.1016/S0221-0363(06)87715)
95. T. Jacquesson <sup>□</sup>, S. Moucharrafié, N. Obadia, M. Sindou. Monitoring combiné des potentiels évoqués somesthésiques (PES) et des potentiels évoqués moteurs (PEM) pour la chirurgie des tumeurs intramédullaires. Vidéo présentation - 19/10/09 Doi : 10.1016/j.neuchi.2009.08.140
96. Wagner W, Peghini-Halbig L, Mäurer JC, Hüwel NM, Perneczky A. Median Nerve Somatosensory Evoked Potentials in Cervical Syringomyelia. *Neurosurgery.* 1 févr 1995;36(2):336- 45.
97. N. André-Obadia F. Mauguière. Potentiels évoqués en neurologie : réponses pathologiques et indications 2015 Elsevier Masson SAS Doi : 10.1016/S0246-0378(15)65738-4
98. Klekamp J, Samii M. Introduction of a score system for the clinical evaluation of patients with spinal processes. *Acta Neurochir (Wien).* 1993;123(3- 4):221- 3.
99. N.Aghakhani, N. Tadie: Syringomyélie et anomalie de Chiari chez l'adulte .J. Neurochirurgie 1999. EM-Consulte. <https://www.em-consulte.com/article/118325>
100. Heintzelmann M. Syringomyélie: Syringomyelia. In: Fuzier V, Chassard D, Mercier FJ, éditeurs. *Prise en charge des maladies rares en anesthésie et analgésie obstétricales* Paris: Elsevier Masson; 2015p.700- 4. <http://www.sciencedirect.com/science/article/pii/B9782294747649001977>
101. da Silva JAG, dos Santos AA, Melo LRS, de Araújo AF, Regueira GP. Posterior fossa decompression with tonsillectomy in 104 cases of basilar impression, Chiari malformation and/or syringomyelia. *Arq Neuropsiquiatr.* oct 2011;69(5):817- 23.
102. Batzdorf U. Treatment of Syringomyelia Associated with Chiari I Malformation. In: Tamaki N, Batzdorf U, Nagashima T, éditeurs. *Syringomyelia.* Springer Japan; 2001. p. 121- 35.
103. Williams B. Surgery for Hindbrain Related Syringomyelia. In: Symon L, Calliauw L, Cohadon F, Antunes JL, Loew F, Nornes H, et al., éditeurs. *Advances and Technical Standards in Neurosurgery* Vienna: Springer Vienna; 1993 p. 107- 64. *Advances and Technical Standards in Neurosurgery*).[https://doi.org/10.1007/978-3-7091-6912-4\\_4](https://doi.org/10.1007/978-3-7091-6912-4_4)
104. Hayashi Y, Fukui I, Sasagawa Y, Misaki K, Oishi M, Nakada M. Effectiveness of modified dural incision to preserve the patency of the occipital sinus in foramen magnum decompression for a patient with Chiari malformation type I. *Surg Neurol Int.* 2018;9:153.
105. Hussain I, Greenfield JP. Ultrasound-guided Syringosubarachnoid Shunt Insertion for Cervicothoracic Syringomyelia. *Clin Spine Surg.* 18 juin 2019 Publish Ahead of Print. <https://journals.lww.com/jspinaldisorders>
106. Li-GangCui, LingJiang, Hua-BinZhang, BinLiu, Jin-RuiWang,Jian-WenJia,WenChen :Monitoring of cerebrospinal fluid flow by intraoperative ultrasound in patients with Chiari I



- malformation. *Clinical Neurology & Neurosurgery*. Volume 113, Issue 3, April 2011, Pages 173-176 <https://doi.org/10.1016/j.clineuro.2010.10.011>
107. Parker F, Aghakhani N, Attal N, Wolf S. Malformations de la charnière craniocervicale et syringomyélie. *EMC - Neurol. janv 2006;3(4):1- 16.*
  108. J Guyotat<sup>1</sup>, P Bret, E Jouanneau, A C Ricci, C Lapras Syringomyelia associated with type I Chiari malformation. A 21-year retrospective study on 75 cases treated by foramen magnum decompression <https://www.ncbi.nlm.nih.gov/pubmed/9810440>
  109. Raftopoulos C, Sanchez A, Matos C, Balériaux D, Bank WO, Brotchi J. Hydrosyringomyelia-Chiari I complex. Prospective evaluation of a modified foramen magnum decompression procedure: preliminary results. *Surg Neurol. févr 1993;39(2):163- 9.*
  110. Martin Barth, M.D. Watertight Dural Closure: Is It Necessary? A Prospective Randomized Trial in Patients with Supratentorial Craniotomies | *Operative Neurosurgery* | Oxford Academic. 2008 <https://academic.oup.com/ons/article-abstract/63/suppl>
  111. Vanaclocha V, Saiz-Sapena N. Duraplasty with freeze-dried cadaveric dura versus occipital pericranium for Chiari type I malformation: Comparative study. *Acta Neurochir (Wien)*. 1 févr 1997;139(2):112- 9.
  112. Collins. Use of collagen film as a dural substitute: preliminary animal studies 1991 *Journal of Biomedical Materials Research - Wiley Online Library* <https://onlinelibrary.wiley.com/doi/abs/10.1002/jbm.820250212>
  113. Perrini P. Technical nuances of autologous pericranium harvesting for dural closure in Chiari malformation surgery. *J Neurol Surg Part B Skull Base*. mars 2015;76(2):90- 3.
  114. Vanaclocha V, Saiz-Sapena N, Garcia-Casasola MC. Surgical technique for cranio-cervical decompression in syringomyelia associated with Chiari type I malformation. *Acta Neurochir (Wien)*. 1 juin 1997;139(6):529- 40.
  115. Haroun RI, Guarnieri M, Meadow JJ, Kraut M, Carson BS. Current Opinions for the Treatment of Syringomyelia and Chiari Malformations: Survey of the Pediatric Section of the American Association of Neurological Surgeons. *Pediatr Neurosurg*. 2000;33(6):311- 7.
  116. Geng L-Y, Liu X, Zhang Y-S, He S-X, Huang Q-J, Liu Y, et al. Dura-splitting versus a combined technique for Chiari malformation type I complicated with syringomyelia. *Br J Neurosurg*. 27 août 2018;1- 5.
  117. Klekamp J, Batzdorf U, Samii M, Bothe HW. The surgical treatment of Chiari I malformation. *Acta Neurochir (Wien)*. 1 juill 1996;138(7):788- 801.
  118. ph. Frerebeau, f. Segnarbieux, ph. Coubes, E. Candon. Chiari et syringomyélie. *janv 2009;8.*
  119. Levy WJ, Mason L, Hahn JF. Chiari Malformation Presenting in Adults: A Surgical Experience in 127 Cases. *Neurosurgery*. avr 1983;12(4):377- 90.
  120. Gambardella G, Caruso G, Caffo M, Germanò A, La Rosa G, Tomasello F. Transverse Microincisions of the Outer Layer of the Dura mater Combined with Foramen Magnum Decompression as Treatment for Syringomyelia with Chiari I Malformation. *Acta Neurochir (Wien)*. 1 févr 1998;140(2):134- 9.
  121. Milhorat TH, Chou MW, Trinidad EM, Kula RW, Mandell M, Wolpert C, et al. Chiari I malformation redefined: clinical and radiographic findings for 364 symptomatic patients. *Neurosurgery*. mai 1999;44(5):1005- 17.
  122. Siasios J, Kapsalaki EZ, Fountas KN. Surgical Management of Patients with Chiari I Malformation. *Int J Pediatr*. 2012;2012:1- 10.
  123. Pueyrredon F, Spaho N, Arroyave I, Vinters H, Lazareff J. Histological findings in cerebellar tonsils of patients with Chiari type I malformation. *Childs Nerv Syst*. 1 avr 2007;23(4):427- 9.
  124. Marcelo Galarza, Roberto Gazerri, Alex Alfieri. "Triple R" tonsillar technique for the management of adult Chiari I malformation: surgical note | *SpringerLink*. 2013 <https://link.springer.com/article/10.1007%2Fs00701-013-1749-2>
  125. Assina R, Meleis AM, Cohen MA, Iqbal MO, Liu JK. Titanium mesh-assisted dural tenting for an expansile suboccipital cranioplasty in the treatment of Chiari I malformation. *J Clin Neurosci*. 1 sept 2014;21(9):1641- 6.
  126. Milhorat TH, Bolognese PA, Nishikawa M, Francomano CA, McDonnell NB, Roonprapunt C, et al. Association of Chiari malformation type I and tethered cord syndrome: preliminary results of sectioning filum terminale. *Surg Neurol*. juill 2009;72(1):20- 35.

127. Royo-Salvador MB, Solé-Llenas J, Doménech JM, González-Adrio R. Results of the section of the filum terminale in 20 patients with syringomyelia, scoliosis and Chiari malformation. *Acta Neurochir (Wien)*. mai 2005;147(5):515- 23; discussion 523.
128. Ratre S, Yadav N, Yadav YR, Parihar VS, Bajaj J, Kher Y. Endoscopic Management of Arnold-Chiari Malformation Type I with or without Syringomyelia. *J Neurol Surg Part Cent Eur Neurosurg*. janv 2018;79(1):45- 51.
129. Hida K, Iwasaki Y, Koyanagi I, Sawamura Y, Abe H. Surgical indication and results of foramen magnum decompression versus syringo-subarachnoid shunting for syringomyelia associated with Chiari I malformation. *Neurosurgery*. oct 1995;37(4):673- 8; discussion 678-679.
130. Gezen F, Kahraman S, Ziyal IM, Çanakçı Z, Bakir A. Application of syringosubarachnoid shunt through key-hole laminectomy: Technical note. *Neurosurg Focus*. 1 mars 2000;8(3):1- 3.
131. Jack M, Leschke, Michael L Mumert, Shekar N. Kurpad. Syringosubarachnoid shunting using a myringotomy tube. *Surgical Neurology International*.2016 <http://surgicalneurologyint.com/surgicalint-articles/syringosubarachnoid-shunting-using-a-myringotomy-tube/>
132. Raffa G, Priola SM, Abbritti RV, Scibilia A, Merlo L, Germanò A. Treatment of Holocord Syringomyelia-Chiari Complex by Posterior Fossa Decompression and a Syringosubarachnoid Shunt in a Single-Stage Single Approach. *Acta Neurochir Suppl*. 2019;125:133- 8.
133. Barbaro NM, Wilson CB, Gutin PH, Edwards MS. Surgical treatment of syringomyelia. Favorable results with syringoperitoneal shunting. *J Neurosurg*. sept 1984;61(3):531- 8.
134. Won DJ, Siddiqi J, Yamada S. A novel, simplified pediatric syringopleural shunt: Technical Note. *J Neurosurg Pediatr*. 1 janv 2005;102(1):123- 6.
135. Goel A, Desai K. Surgery for syringomyelia: an analysis based on 163 surgical cases. *Acta Neurochir (Wien)*. 2000;142(3):293- 301; discussion 301-302.
136. Goel A, Gore S, Shah A, Dharurkar P, Vutha R, Patil A. Atlantoaxial Fixation for Chiari 1 Formation in Pediatric Age-Group Patients: Report of Treatment in 33 Patients. *World Neurosurg*. mars 2018;111:e668- 77.
137. Williams DL, Umedaly H, Martin IL, Boulton A. Chiari type I malformation and postoperative respiratory failure. *Can J Anesth*. 1 déc 2000;47(12):1220- 3.
138. Sakushima K, Hida K, Yabe I, Tsuboi S, Uehara R, Sasaki H. Different surgical treatment techniques used by neurosurgeons and orthopedists for syringomyelia caused by Chiari I malformation in Japan. *J Neurosurg Spine*. juin 2013;18(6):588- 92.
139. Sternberg ML, Gunter ML. Syringomyelia. *J Emerg Med*. 1 août 2017;53(2):e31- 2.
140. Goel A. Goel's classification of atlantoaxial « facetal » dislocation. *J Craniovertebral Junction Spine*. 2014;5(1):3.
141. Fischer EG. Posterior fossa decompression for Chiari I deformity, including resection of the cerebellar tonsils. *Childs Nerv Syst*. 1 nov 1995;11(11):625- 9.
142. Depreitere B, Van Calenbergh F, van Loon J, Goffin J, Plets C. Posterior fossa decompression in syringomyelia associated with a Chiari malformation: a retrospective analysis of 22 patients. *Clin Neurol Neurosurg*. juin 2000;102(2):91- 6.
143. Tognetti F, Calbucci F. Syringomyelia: syringo-subarachnoid shunt versus posterior fossa decompression. *Acta Neurochir (Wien)*. 1993;123(3- 4):196- 7.
144. Ozan Alper Alkoç, Ph.D, Ahmet Songur, M.D., Ph.D, Olcay Eser, M.D, Muhsin, Toktas, M.D., Ph.D, Yücel Gönül, Ph.D, Ertap Esi, M.D. Alpaz Haktanir, M.D. Stereological and Morphometric Analysis of MRI Chiari Malformation Type-1 2015 <https://www.ncbi.nlm.nih.gov/pmc/articles/PMC4688315/>
145. Nyland H, Krogness KG. Size of posterior fossa in Chiari type 1 malformation in adults. *Acta Neurochir (Wien)*. 1978;40(3- 4):233- 42.
146. Urbizu A, Toma C, Poca MA, Sahuquillo J, Cuenca-León E, Cormand B, et al. Chiari Malformation Type I: A Case-Control Association Study of 58 Developmental Genes.. 21 févr 2013. <https://www.ncbi.nlm.nih.gov/pmc/articles/PMC3578784/>
147. Dagtekin A, Avci E, Kara E, Uzmannel D, Dagtekin O, Koseoglu A, et al. Posterior cranial fossa morphometry in symptomatic adult Chiari I malformation patients: comparative clinical and

- anatomical study. *Clin Neurol Neurosurg.* juin 2011;113(5):399- 403.
148. Mauer UM, Freude G, Danz B, Kunz U. Cardiac-gated phase-contrast magnetic resonance imaging of cerebrospinal fluid flow in the diagnosis of idiopathic syringomyelia. *Neurosurgery.* déc 2008;63(6):1139- 44; discussion 1144.
  149. Facon D, Ozanne A, Fillard P, Tournoux-facon C, Ducreux D. MR diffusion tensor imaging and fiber tracking in spinal cord compression. *AJNR Am J Neuroradiol.* 2005;1587-1594.
  150. Armonda RA, Citrin CM, Foley KT, Ellenbogen RG. Quantitative cine-mode magnetic resonance imaging of Chiari I malformations: an analysis of cerebrospinal fluid dynamics. *Neurosurgery.* août 1994;35(2):214- 23; discussion 223-224.
  151. Blegvad C, Grotenhuis JA, Juhler M. Syringomyelia: a practical, clinical concept for classification. *Acta Neurochir (Wien).* nov 2014;156(11):2127- 38.
  152. Jia C, Li H, Wu J, Gao K, Zhao CB, Li M, et al. Comparison decompression by duraplasty or cerebellar tonsillectomy for Chiari malformation-I complicated with syringomyelia. *Clin Neurol Neurosurg.* janv 2019;176:1- 7.
  153. Giammattei L, Borsotti F, Parker F, Messerer M. Chiari I malformation: surgical technique, indications and limits. *Acta Neurochir (Wien).* janv 2018;160(1):213- 7.
  154. Li HY, Li YM, Chen H, Li Y, Shi XW. [Comparison of posterior fossa decompression with and without duraplasty for surgical management for adult Chiari malformation type I]. *Zhonghua Yi Xue Za Zhi.* 4 juill 2017;97(25):1947- 50.
  155. Gürbüz MS, Berkman MZ, Ünal E, Akpınar E, Gök Ş, Orakdöğen M, et al. Foramen Magnum Decompression and Duraplasty is Superior to Only Foramen Magnum Decompression in Chiari Malformation Type 1 Associated with Syringomyelia in Adults. *Asian Spine J.* oct 2015;9(5):721.
  156. Erdogan E, Cansever T, Secer HI, Temiz C, Sirin S, Kabatas S, et al. The evaluation of surgical treatment options in the Chiari Malformation Type I. *Turk Neurosurg.* juill 2010;20(3):303- 13.
  157. Chiari I malformations: an Indian hospital experience. - PubMed - NCBI <https://www.ncbi.nlm.nih.gov/pubmed/19122957>
  158. Leonard J. Chiari Malformation, An Issue of Neurosurgery Clinics of North America, E-Book. Elsevier Health Sciences; 2016. 121 p.
  159. Klekamp J. Surgical treatment of Chiari I malformation--analysis of intraoperative findings, complications, and outcome for 371 foramen magnum decompressions. *Neurosurgery.* août 2012;71(2):365- 80; discussion 380.
  160. Arruda JAM de, Costa CM de C, Tella Jr OI de. Results of the treatment of syringomyelia associated with Chiari malformation: analysis of 60 cases. *Arq Neuropsiquiatr.* juin 2004;62(2a):237- 44.
  161. Oral S, Yilmaz A, Kucuk A, Tumturk A, Menku A. Comparison of Dural Splitting and Duraplasty in Patients with Chiari Type I Malformation: Relationship between Tonsillo-Dural Distance and Syrinx Cavity. *Turk Neurosurg.* 2019;29(2):229- 36.
  162. Yilmaz A, Kanat A, Musluman AM, Colak I, Terzi Y, Kayacı S, et al. When is duraplasty required in the surgical treatment of Chiari malformation type I based on tonsillar descending grading scale? *World Neurosurg.* févr 2011;75(2):307- 13.
  163. A OEF, Ashour AM. Posterior Fossa And Foramen Magnum Decompression With Versus Without Duraplasty For Chiari Malformation Type I. *Internet J Neurosurg.* 3 oct 2019. <http://ispub.com/IJNS/15/1/54517>
  164. DURHAM SR, FJELD-OLENEC, B.S K. Comparison of posterior fossa decompression with and without duraplasty for the surgical treatment of Chiari malformation Type I in pediatric patie PubMed - NCBI. 2008 . <https://www.ncbi.nlm.nih.gov/pubmed/18590394>
  165. Petter Förändera,\*, Kristin Sjävikb, Ole Solheimc,d, Ingrid Riphagene, Sasha Gulatic,f, , Asgeir Store Jakola. The case for duraplasty in adults undergoing posterior fossa decompression for Chiari I malformation: a systematic review and meta-analysis of obse... - PubMed - NCBI 2014 <https://www.ncbi.nlm.nih.gov/pubmed/25087160>
  166. Benbouzid T., Ait Bachir M., Berchiche L., Morsli A., Yacoubi B., Sidi Said. Rachis : La syringomyélie foraminale. Choix de la procédure chirurgicale. A propos de 40 cas - Campus de Neurochirurgie compus de neurochirurgie. 2009 <http://campus.neurochirurgie.fr/spip.php.article819>

167. Tubbs RS, McGirt MJ, Oakes WJ. Surgical experience in 130 pediatric patients with Chiari I malformations. *J Neurosurg.* août 2003;99(2):291-6.
168. Asgari S, Engelhorn T, Bschor M, Sandalcioglu IE, Stolke D. Surgical prognosis in hindbrain related syringomyelia. *Acta Neurol Scand.* janv 2003;107(1):12-21.
169. Rifkinson-Mann S, Sachdev VP, Huang YP. Congenital fourth ventricular midline outlet obstruction. Report of two cases. *J Neurosurg.* oct 1987;67(4):595-9.
170. Saez RJ, Onofrio BM, Yanagihara T. Experience with Arnold-Chiari malformation, 1960 to 1970. *J Neurosurg.* oct 1976;45(4):416-22.
171. Stovner LJ, Rinck P. Syringomyelia in Chiari malformation: relation to extent of cerebellar tissue herniation. *Neurosurgery.* nov 1992;31(5):913-7; discussion 917.
172. Bidziński J. Pathological findings in suboccipital decompression in 63 patients with syringomyelia. *Acta Neurochir Suppl (Wien).* 1988;43:26-8.
173. Menezes AH. Craniovertebral junction abnormalities with hindbrain herniation and syringomyelia: regression of syringomyelia after removal of ventral craniovertebral junction compression. *J Neurosurg.* févr 2012;116(2):301-9.
174. Tubbs RS, Smyth MD, Wellons JC, Oakes WJ. Arachnoid veils and the Chiari I malformation. *J Neurosurg.* mai 2004;100(5 Suppl Pediatrics):465-7.
175. Barr ML. Observations on the foramen of Magendie in a series of human brains. *Brain J. Neurol.* sept 1948;71(Pt. 3):281-9.
176. R. Abbe. *Spine Trauma: Surgical Techniques* 1996.<http://ebook.1996-spinetraumasurgicaltechniques>
177. T. Hoell et al. Total dura substitute in the spine: double layer dural substitute made from polylactide layer and bovine pericardium | *SpringerLink*2007.<https://link.springer.com/article/10.1007/s00701-007-1414-8>
178. Munshi I, Frim D, Stine-Reyes R, Weir BK, Hekmatpanah J, Brown F. Effects of posterior fossa decompression with and without duraplasty on Chiari malformation-associated hydromyelia. *Neurosurgery.* juin 2000;46(6):1384-9; discussion 1389-1390.
179. Catala M. E. Réflexions d'un neuro-embryologiste À propos de la syringomyélie dite malformative. *EM-Consulte*1999.<https://www.em-consulte.com/article/118324/article/reflexions-d-un-neuro-embryologie>.
180. Kim S-H, Choi S-W, Youm J-Y, Kwon H-J. Syringo-Subarachnoid-Peritoneal Shunt Using T-Tube for Treatment of Post-Traumatic Syringomyelia. *J Korean Neurosurg Soc.* juill 2012;52(1):58-61.
181. Iwasaki Y, Hida K, Koyanagi I, Abe H. Reevaluation of syringosubarachnoid shunt for syringomyelia with Chiari malformation. *Neurosurgery.* févr 2000;46(2):407-12; discussion 412-413.
182. Davidson KA, Rogers JM, Stoodley MA. Syrxin to Subarachnoid Shunting for Syringomyelia. *World Neurosurg.* 1 févr 2018;110:e53-9.
183. Goel A. Is Chiari a “formation” or a “malformation?” *J Craniovertebral Junction Spine.* 2017;8(1):1-2.
184. Ng WH, Seow WT. Tethered cord syndrome preceding syrinx formation--serial radiological documentation. *Childs Nerv Syst ChNS Off J Int Soc Pediatr Neurosurg.* août 2001;17(8):494-6.
185. Mau H, Nebinger G (1987) Scoliosis as a concomitant disease of syringomyelia. *Z Orthop Ihre Grenzgeb* 125: 567–575
186. Massimi L, Peraio S, Peppucci E, Tamburrini G, Di Rocco C. Section of the filum terminale: is it worthwhile in Chiari type I malformation? *Neurol Sci Off J Ital Neurol Soc Ital Soc Clin Neurophysiol.* déc 2011;32 Suppl 3:S349-351.
187. Bindal, Ajay K., M.D.; Dunsker, Stewart B., M.D.; Tew, John M., Jr., M.D. Chiari I malformation: classification and management. - PubMed - NCBI <https://www.ncbi.nlm.nih.gov/pubmed/8584146>
188. Soukaïna ELYAZAL. La Prise en Charge Chirurgicale de la Syringomyélie 2014. <http://wd.fmpm.uca.ma/biblio/theses/annee-htm/FT/2014/these15-14.pdf>



ANNEXES :

Annexe 1 : Échelle d'Évaluation de Myélopathie Cervicale Fonctionnelle selon l'Association Orthopédique japonaise (JAO).

Score	définition
<b>Score de dysfonction moteur de membres supérieurs</b>	
0	Incapacité de bouger les mains
1	Incapacité de manger avec une cuillère mais capable de bouger les mains
2	Incapacité de fermer les boutons de chemise mais capable de manger avec une cuillère
3	Capable de fermer les boutons de chemise avec grande difficulté
4	Capable de fermer les boutons de chemise avec difficulté légère
5	Aucun dysfonctionnement
<b>Score de dysfonction moteur de membres inférieurs</b>	
0	Perte complète motrice et sensorielle
1	Conservation sensorielle sans capacité de déplacer les jambes
2	capable de déplacer des jambes mais incapable de marcher
3	Capable de marcher sur plancher plat avec aide marchant (bâton ou béquille)
4	Capable de marcher en haut et en bas de l'escalier avec la rampe
5	De modéré à manque significatif de manque de stabilité mais capable de marcher en haut et en bas d'escalier sans ramper
6	Faible manque de stabilité mais capable de marcher sans aide
7	Aucun dysfonctionnement
<b>Score de dysfonction sensorielle de membres supérieurs</b>	
0	Perte complète de sensation manuelle
1	Perte sensorielle sévère ou douleur
2	Perte sensorielle légère
3	Aucune perte sensorielle
<b>Score de dysfonction sphinctérienne</b>	
0	Incapacité de faire une miction volontaire
1	Difficulté marqué à la miction
2	Difficulté légère à la miction
3	Miction normal



Annexe « 3 » : Echelle KLEKLAMP et SAMII

Grade	Vessie et sphincter vésical	Sphincter anal
5	Normal	Normal
4	Légère distension, pas de sondage	Légère distension, contrôle complet
3	Résidu vésical, pas de sondage	Utilisation de laxatifs, contrôle normal
2	Sondage occasionnel	Perte occasionnelle du contrôle
1	Sondage fréquent	Perte fréquente du contrôle
0	Sondage permanent	Pas de contrôle

Annexe « 4 » : classification de Mc Cormick

GRADE I	Déficit nul ou minime n'affectant pas la fonction Marche normale
GRADE II	Déficit sensitif ou moteur modéré affectant la fonction Difficulté modérée à la marche Douleurs sévères dégradant la qualité de vie Maintien de l'autonomie
GRADE III	Déficit sévère Marche avec canne(s) et/ou perte significative de la fonction Nécessité d'une aide occasionnelle
GRADE IV	Déficit sévère avec marche impossible Perte d'autonomie

Annexe «5 » : échelle de Karnofsky

INDICE	DESCRIPTION
100	Normal ; aucune plainte, aucun signe de maladie
90	En mesure de poursuivre une activité normale ; signes ou symptômes mineurs de maladie.
80	Activité normale, avec un effort ; quelques signes ou symptômes de maladie.
70	Autonome ; incapable de poursuivre une activité normale ou de travailler de façon active.
60	Nécessité occasionnelle d'assistance mais capacité de pourvoir à ses besoins essentiels.
50	Nécessité d'aide considérable à la personne, soins médicaux fréquents.
40	Invalide ; nécessité de soins et d'assistance spécifiques.
30	Complètement invalide ; indication d'hospitalisation, pas de risque imminent de décès.
20	Très malade ; hospitalisation nécessaire, traitement actif ou de support nécessaire.
10	Moribond ; issue fatale proche.
0	Décédé.



## QUESTIONNAIRE DN4 : un outil simple pour rechercher les douleurs neuropathiques

Pour estimer la probabilité d'une douleur neuropathique, le patient doit répondre à chaque item des 4 questions ci-dessous par « oui » ou « non ».

**QUESTION 1 : la douleur présente-t-elle une ou plusieurs des caractéristiques suivantes ?**

	Oui	Non
1. Brûlure	<input type="checkbox"/>	<input type="checkbox"/>
2. Sensation de froid douloureux	<input type="checkbox"/>	<input type="checkbox"/>
3. Décharges électriques	<input type="checkbox"/>	<input type="checkbox"/>

**QUESTION 2 : la douleur est-elle associée dans la même région à un ou plusieurs des symptômes suivants ?**

	Oui	Non
4. Fourmillements	<input type="checkbox"/>	<input type="checkbox"/>
5. Picotements	<input type="checkbox"/>	<input type="checkbox"/>
6. Engourdissements	<input type="checkbox"/>	<input type="checkbox"/>
7. Démangeaisons	<input type="checkbox"/>	<input type="checkbox"/>

**QUESTION 3 : la douleur est-elle localisée dans un territoire où l'examen met en évidence :**

	Oui	Non
8. Hypoesthésie au tact	<input type="checkbox"/>	<input type="checkbox"/>
9. Hypoesthésie à la piqure	<input type="checkbox"/>	<input type="checkbox"/>

**QUESTION 4 : la douleur est-elle provoquée ou augmentée par :**

	Oui	Non
10. Le frottement	<input type="checkbox"/>	<input type="checkbox"/>

OUI = 1 point

NON = 0 point

**Score du Patient :    / 10**

### MODE D'EMPLOI

Lorsque le praticien suspecte une douleur neuropathique, le questionnaire DN4 est utile comme outil de diagnostic.

Ce questionnaire se répartit en 4 questions représentant 10 items à cocher :

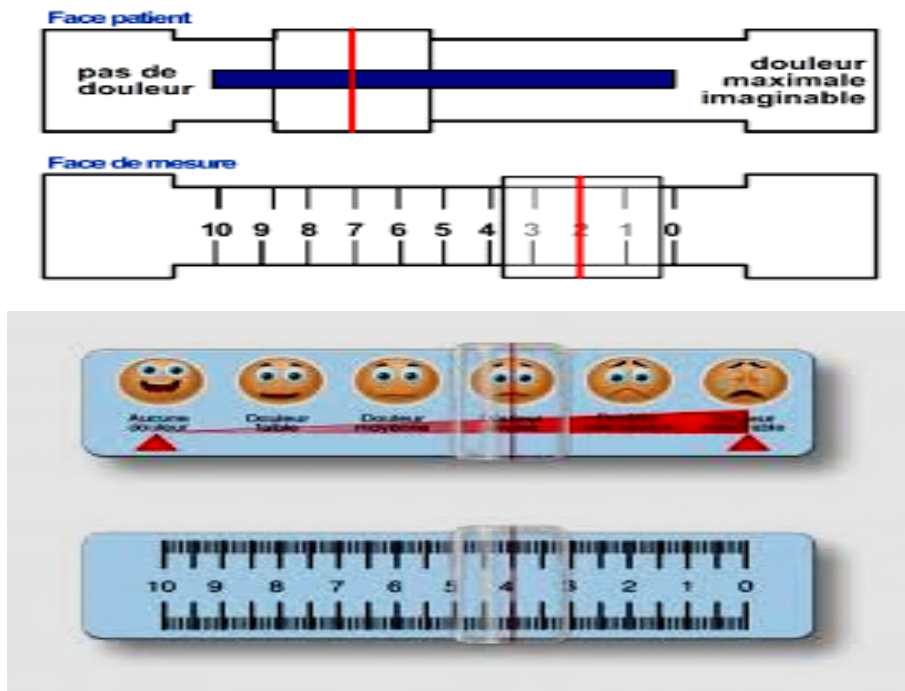
- ✓ Le praticien interroge lui-même le patient et remplit le questionnaire
- ✓ A chaque item, il doit apporter une réponse « oui » ou « non »
- ✓ A la fin du questionnaire, le praticien comptabilise les réponses, 1 pour chaque « oui » et 0 pour chaque « non »
- ✓ La somme obtenue donne le Score du Patient, noté sur 10

**Si le Score du Patient est égal ou supérieur à 4/10, le test est positif**

(sensibilité à 82,9% ; spécificité à 89,9%)

D'après Bouhassira D, Attal N, Alchaar H, Boureau F, Brochet B, Bruxelle J, Cunin G, Fermanian J, Ginies P, Grun-Overdyking A, Jafari-Schiuep H, Lantéri-Minet M, Laurent B, Mick G, Serrie A, Valade D, Vicaut E. Comparison of pain syndromes associated with nervous or somatic lesions and development of a new neuropathic pain diagnostic questionnaire (DN4). Pain 2005 ; 114 :29-36

Annexe «7 » : EVA



Annexe « 8 » : Questionnaire douleur de MC GILL

Préciser le type de douleur ressentie habituellement (depuis les 8 derniers jours).

	0	1	2	3	4
	absente (non)	faible (un peu)	modérée (modérément)	forte (beaucoup)	extrêmement forte
Élancements					
Pénétrante					
Décharges électriques					
Coups de poignard					
En étau					
Tiraillement					
Brûlure					
Fouillisements					
Lourdeur					
Epuisante					
Angoissante					
Obsédante					
Insupportable					
Enervante					
Exaspérante					
Déprimante					

Annexe « 9 » : échelle QDSA

<b>A</b>	Battements		<b>H</b>	Picotements	
	Pulsations			Fourmillements	
	Elancements			Démangeaisons	
	En éclairs		<b>I</b>	Engourdissements	
	Décharges			Lourdeur	
	Electriques			Sourde	
Coup de marteau					
<b>B</b>	Rayonnante		<b>J</b>	Fatigante	
	Irradiante			Epuisante	
				Ereintante	
<b>C</b>	Piqûre		<b>K</b>	Nauséuse	
	Coupure			Suffocante	
	Pénétrante			Syncopale	
	Coups de poignards				
<b>D</b>	Pincements		<b>L</b>	Inquiétante	
	Serments			Oppressante	
	Compression			Angoissante	
	Ecrasement		<b>M</b>	Harcelante	
	En étau			Obsédante	
	Broiement			Cruelle	
			Torturante		
			Suppliciante		
<b>E</b>	Tiraillement		<b>N</b>	Gênante	
	Etirement			Désagréable	
	Distension			Pénible	
	Déchirure			Insupportable	
	Torsion				
Arrachement					
<b>F</b>	Chaleur		<b>O</b>	Enervante	
	Brûlure			Exaspérante	
				Horripilante	
<b>G</b>	Froid		<b>P</b>	Déprimante	
	Glace			Suicidaire	







# Syringomyélie

Accueil > Informations patients > Liste des Neurochirurgiens impliqués dans la Syringomyélie

Rechercher

## Liste des Neurochirurgiens impliqués dans la Syringomyélie

### CENTRE DE REFERENCE DE LA SYRINGOMYELIE

#### Neurochirurgiens

**Pr F. PARKER** – PU-PH Tél : 01 45 21 23 80 [fabrice.parker@bct.aphp.fr](mailto:fabrice.parker@bct.aphp.fr)

**Dr S. MORAR** – PH Tél 01 45 21 25 15 [sylvia.morar@bct.aphp.fr](mailto:sylvia.morar@bct.aphp.fr)

Psychologue **Mme A. ELBAZ** Tél : 01 45 21 24 04 [anne.elbaz@bct.aphp.fr](mailto:anne.elbaz@bct.aphp.fr)

Ergothérapeute **Melle K. LEPRIEUR** Tél : 01 45 21 24 02 [karine.leprieur@bct.aphp.fr](mailto:karine.leprieur@bct.aphp.fr)

Secrétaire - **Mme C. PECHEUX** Tél : 01 45 21 24 55 Fax : 01 45 21 24 66 [cecile.pecheux@bct.aphp.fr](mailto:cecile.pecheux@bct.aphp.fr)

Pour les enfants : **Pr M. ZERAH** Neurochirurgien Hôpital Necker Enfants Malades Tél 01 44 49 42 67

[michel.zerah@nck.aphp.fr](mailto:michel.zerah@nck.aphp.fr)

### Liste des Neurochirurgiens impliqués dans la Syringomyélie

#### Dans la même rubrique

[L'association APAISER](#)

[L'HYPNOSE dans les DOULEURS NEUROPATHIQUES](#)

[Les Nystagmus](#)

[Handicap / Ergothérapie](#)

[Les Syringomyélies de l'enfant](#)

[Prise en charge](#)

[Le Centre d'Evaluation et de Traitement de la douleur de l'hôpital Ambroise Paré](#)

[Le Service de rééducation](#)

[Neurologique et d'Explorations](#)

[Périnéales de l'Hôpital Rothschild](#)

Adresse	Nom	Prénom	Titre	email	Téléphone pour RDV
<b>Amiens</b> Service de Neurochirurgie CHU Amiens Nord Place Victor Pauchet 80054 AMIENS Cedex 1	<b>PELTIER</b>	<b>Johann</b>	Chef de Service	<a href="mailto:peltier.johann@chu-amiens.fr">peltier.johann@chu-amiens.fr</a>	03 22 66 83 40 - fax : 03 22 66 83 58
<b>Angers</b> Département de Neurochirurgie CHU d'Angers 4 rue Larrey 49933 ANGERS Cedex 09 <b>Enfants</b> Département de Neurochirurgie CHU d'Angers 4 rue Larrey 49933 ANGERS Cedex 09	<b>MENEI DELION</b>	<b>Philippe Matthieu</b>	Pr (PU PH) Dr	<a href="mailto:phmenei@chu-angers.fr">phmenei@chu-angers.fr</a> <a href="mailto:mdelion@chu-angers.fr">mdelion@chu-angers.fr</a>	02 41 35 48 22 02 41 35 38 93
<b>Brest</b> Service de Neurochirurgie CHU de Brest Bd Tangy Prigent 29609-BREST	<b>DAM HIEU</b>	<b>Phong</b>	Pr	<a href="mailto:phong.damhieu@chu-brest.fr">phong.damhieu@chu-brest.fr</a>	02 98 34 76 88 ou 02 98 34 73 17
<b>Besançon</b> Service de Neurochirurgie CHU Jean Minjoz 25030 BESANCON Cedex	<b>CZORNY</b>	<b>Alain</b>	Pr (PU-PH)	<a href="mailto:neurochirurgie@chu-besancon.fr">neurochirurgie@chu-besancon.fr</a>	03 81 66 82 45

Adresse	Nom	Prénom	Titre	email	Téléphone pour RDV
<b>Bordeaux</b> Service de Neurochirurgie A Hôpital Pellegrin CHU de Bordeaux 1 Place Amélie Raba Léon 33076 BORDEAUX Cedex	<b>VIGNES</b>	<b>Jean- Rodolphe</b>	Pr (PU PH)	jean-rodolphe.vignes@chu- bordeaux.fr	05 56 79 55 43
<b>Bordeaux</b> Service de Neurochirurgie Hôpital Pellegrin CHU de Bordeaux 1 Place Amélie Raba Léon 33076 BORDEAUX Cedex	<b>DAUTHERIBES</b>	<b>Michel</b>	Dr (PH)	michel.dautheribes@chu- bordeaux.fr	05 56 79 55 43
<b>Caen</b> Service de Neurochirurgie Centre Hospitalier et Universitaire Avenue de la Côte de Nacre 14033 CAEN Cedex	<b>EMERY</b>	<b>Evelyne</b>	Pr (PU- PH)	emery-e@chu-caen.fr	02 31 06 46 06
<b>Clermont Ferrand</b> Service de Neurochirurgie B Hôpital Gabriel Montpiéd BP 69 63003 CLERMONT FERRAND Cedex 1	<b>IRTHUM</b>	<b>Bernard</b>	Pr (PU PH)	irthum@chu-clermontferrand.fr	04 73 75 21 60
<b>Clermont Ferrand</b> Service de Neurochirurgie B Hôpital Gabriel Montpiéd BP 69 63003 CLERMONT FERRAND Cedex 1	<b>SINARDET</b>	<b>Denis</b>	Dr (PH)	dsinardet@clermontferrand.fr	04 73 75 21 60
<b>Clermont Ferrand</b> Service de Neurochirurgie B Hôpital Gabriel Montpiéd BP 69 63003 CLERMONT FERRAND Cedex 1	<b>CHABANE SAKKA COLL</b>	<b>Abdelkader Laurent Guillaume</b>	Dr (PH) Dr Dr	achabane@clermontferrand.fr Isakka@chu-clermontferrand.fr cguillaume@chuclermontferrand.fr	04 73 75 21 60
<b>Clermont Ferrand</b> Service de Neurochirurgie A Adultes-Enfants Hôpital Gabriel Montpiéd BP 69 63003 CLERMONT FERRAND Cedex 1	<b>CHAZAL</b>	<b>Jean</b>	Pr (PU PH)	jchazal@chu-clermontferrand.fr	04 75 75 21 65



Adresse	Nom	Prénom	Titre	email	Téléphone pour RDV
<b>Grenoble</b> Service de Neurochirurgie Hôpital Albert Michallon BP 217 38043 GRENOBLE Cedex	<b>GAY</b>	<b>Emmanuel</b>	Pr (PU-PH)	emmanuel.gay@chu-grenoble.fr	04 76 76 54 71
<b>Hôpital Beaujon</b> Service de Neurochirurgie 100 Bd du Gal Leclerc 92110-CLICHY	<b>FAILLOT</b>	<b>Thierry</b>	Pr (PU-PH)	thierry.faillot@bjn.aphp.fr	01 40 87 51 16
<b>Hôpital Necker Enfants Malades</b> Service de Neurochirurgie Pédiatrique 149 rue de Sèvres 75473 PARIS Cedex 15	<b>ZERAH</b>	<b>Michel</b>	Pr (PU-PH)	michel.zerah@nck.aphp.fr	01 44 49 42 67
<b>Lille</b> Service de Neurochirurgie Hôpital Roger Salengro CHU 59037-LILLE Cedex	<b>ASSAKER</b>	<b>Richard</b>	Pr (PU-PH) <sup>o</sup>	r-assaker@chru-lille.fr	03 20 44 54 55
<b>Lille</b> Service de Neurochirurgie Pédiatrique Hôpital Roger Salengro CHU 59037-LILLE Cedex	<b>VINCHON BARONCINI</b>	<b>Matthieu Marc</b>	Dr Dr	m-vinchon@chru-lille.fr marc.baroncini@chru-lille.fr	03 20 44 54 55 03 20 44 64 66
<b>Limoges</b> Service de Neurochirurgie Hôpital Dupuytren 2 Avenue Martin Luther King 87042 LIMOGES	<b>MOREAU CAIRE</b>	<b>Jean-Jacques François</b>	Pr (PU-PH) Dr	moreau@unilim.fr caire@unilim.fr	05 55 05 65 21 05 55 05 65 21
<b>Lyon</b> Service de Neurochirurgie D Hôpital Neurologique Pierre Wertheimer 59 boulevard Pinel 69677 BRON Cedex	<b>GUYOTAT SIGNORELLI</b>	<b>Jacques Francesco</b>	Dr (PH) Dr	jacques.guyotat@chu-lyon.fr francesco.signorelli@chu-lyon.fr	04 72 35 75 71
<b>Lyon</b> Service de Neurochirurgie A Hôpital Neurologique Pierre Wertheimer-GHE 59 boulevard Pinel 69003-LYON	<b>SINDOU</b>	<b>Marc</b>	Pr (PU-PH)	marc.sindou@chu-lyon.fr	04 72 11 89 01

Adresse	Nom	Prénom	Titre	email	Téléphone pour RDV
<b>Marseille</b> Service de Neurochirurgie Pédiatrique CHU Timone Enfants 264 rue Saint Pierre 13385 MARSEILLE Cedex 05	<b>SCAVARDA</b>	<b>Didier</b>	Dr (PH)	didier.scavarda@ap-hm.fr	04 91 38 66 77 04 91 38 66 78
<b>Marseille</b> Service de Neurochirurgie Pédiatrique CHU Timone Enfants 264 rue Saint Pierre 13385 MARSEILLE Cedex 05	<b>LENA</b>	<b>Gabriel</b>	Dr (PH)	gabriel.lena@ap-hm.fr	04 91 38 66 77 04 91 38 66 78
<b>Marseille</b> Service de Neurochirurgie Hôpital de la Timone CHU Marseille 264 rue Saint Pierre 13385 MARSEILLE Cedex 5	<b>PERAGUT</b>	<b>Jean-Claude</b>	Pr (PU PH)	jean-claude.peragut@ap.hm.fr	04 91 38 65 64
<b>Marseille</b> Service de Neurochirurgie du Pr ROCHE CHU de Marseille Hôpital Nord Chemin des Bourelly 13915-Marseille Cedex 20	<b>NOUDEL</b>	<b>Rémy</b>	Dr	remy.noudel@ap-hm.fr	04.91.96.86.20
<b>Nancy</b> Service de Neurochirurgie CHU de Nancy Hôpital Central 29 Avenue du Maréchal de Lattre de Tassigny 54037 NANCY Cedex	<b>KLEIN</b>	<b>Olivier</b>	Dr (PH)	o.klein@chu-nancy-fr	03 83 85 16 24 03 83 85 16 26
<b>Nantes</b> Service de Neurotraumatologie CHU de Nantes 1 Place Alexis Ricordeau 44093 NANTES Cedex 1	<b>ROBERT HAMEL</b>	<b>Roger Olivier</b>	Pr (PU PH) Pr	roger.robert@chu-nantes.fr olivier.hamel@chu-nantes.fr	02 40 08 37 87 02 40 08 30 53

Adresse	Nom	Prénom	Titre	email	Téléphone pour RDV
<b>Nice</b> Service de Neurochirurgie Hôpital Pasteur Pavillon G 30 Av Voie Romaine 06002 NICE Cedex 1	<b>PAQUIS</b>	<b>Philippe</b>	Pr (PU PH)	paquis,p@chu-nice.fr	04 92 03 81 52 04 92 03 77 41
<b>Nice</b> Service de Neurochirurgie Hôpital Pasteur Pavillon G 30 Av Voie Romaine 06002 NICE Cedex	<b>LONJON</b>	<b>Michel</b>	Pr (PU PH)	lonjon,m@chu-nice.fr	04 92 03 81 52 04 92 03 77 41
<b>PERPIGNAN</b> Service de Neurochirurgie CHG 20 Avenue du Languedoc BP 4052 66046-PERPIGNAN Cedex	<b>MAILLARD</b>	<b>André</b>	Dr	andre.maillard@ch-perpignan.fr	06 68 61 65 35
<b>Pointe à Pitre</b> Service de Neurochirurgie CHU Pointe à Pitre BP 465 97159 POINTE A PITRE Cedex	<b>DO</b>	<b>Laurent</b>	Dr (PH)	laurent.do@chu-guadeloupe.fr	05 90 89 14 18
<b>Poitiers</b> Service de Neurochirurgie CHU La Milettrie Hôpital Jean Bernard BP 577 86021 – POITIERS	<b>BATAILLE BLANC</b>	<b>Benoît Jean-Luc</b>	Pr (PU PH) Dr (PH)	b.bataille@chu-poitiers.fr jean-luc.blanc@chu-poitiers.fr	05 49 44 39 43
<b>Rennes</b> Service de Neurochirurgie CHU Pontchaillou Rue Henri Le Guilloux 35033 RENNES Cedex	<b>BRASSIER</b>	<b>Gilles</b>	Pr (PU PH)	gilles.brassier@chu-rennes.fr	02 99 28 25 83
<b>Réunion</b> Service de Neurochirurgie CHR Saint Pierre BP 350 97448 SAINT PIERRE cedex	<b>TAHA</b>	<b>Said</b>	Dr (PH)	said.taha@chr-reunion.fr	02 62 35 91 31 02 62 35 91 32
<b>Toulouse</b> Service de Neurochirurgie CHU Rangueil 1 Avenue Jean Poulnès 31059 TOULOUSE Cedex 09	<b>LAGARRIGUE</b>	<b>Jacques</b>	Pr (PU- PH)	lagarrigue,j@chu-toulouse.fr	05 61 32 26 35

Adresse	Nom	Prénom	Titre	email	Téléphone pour RDV
<b>Tours</b> Service de Neurochirurgie Pédiatrique et adultes Hôpital Clocheville 37044-TOURS Cedex 1	<b>VELUT LISTRAT</b>	<b>Stéphane Antoine</b>	Dr (PH) Dr	s.velut@chu-tours.fr a.listrat@cu-tours.fr	RDV pédiatrique 02 18 37 05 30 RDV adultes 02 18 37 08 14

<b>BELGIQUE</b> Service de Neurochirurgie a) CHU Charleroi Bb Zoé Drion n°1 6000 CHARLEROI ou Pour le Dr MENDILI b) CHU André Vésale rue de Gozée, 706 6110 MONTIGNY LE TILLEUL	<b>CHASKIS MENDILI</b>	<b>Cristo Abdelhamid</b>	Dr Dr	cristo.chaskis@chu-charleroi.be mendili2000@yahoo.fr	+32(0) 71 922 363 <b>Secrétariat :</b> a) 071 92 23 63 b) 071 92 25 11 <b>GSM :</b> 04 72 94 86 14
Service de Neurochirurgie Clinique Universitaire Saint-Luc Avenue Hippocrate 1200 - BRUXELLES	<b>RAFTOPOULOS</b>	<b>Christian</b>	Pr (PU- PH	christian.raftopoulos@uclouvain.be	<b>Secrétariat :</b> 02 764 10 88

<b>ALGERIE</b> Service de Neurochirurgie Hôpital Khalil Amrane CHU BEJAIA BEJAIA (06000) Algerie	<b>KHECHFOUD</b>	<b>Hassan</b>	Dr (CCA)	hassan-nch@hotmail.fr	0559422170 (en appellant d'Algérie) 0021334210109 poste 242 00213559422170 personnel
<b>MAROC</b> Service de Neurochirurgie Hôpital Ibn Tofail CHU Mohamed VI MARRAKECH	<b>AIT BENALI</b>	<b>Said</b>	Pr		0 524 439 274
<b>SUISSE</b> Leitender Arzt/Chefarzt Stv Klinik für Neurochirurgie Kantonsspital St Gallen CH 907 SAINT GALLEN	<b>HEILBRONNER</b>	<b>Raoul</b>	Pr	raoul.heilbronner@kssg.ch	41 71 494 16 74 41 71 494 28 83
<b>Etats-Unis</b> Neurochirurgical Institute Los Angeles Cedars-Sinai Medical Center 8670Wilshire Blvd, Suite 201 California 90211	<b>LEVESQUE</b>	<b>Michel</b>	Pr		310 659 6633
<b>ARGENTINE</b> Chief Departement Servicio de	<b>HERNANDEZ</b>	<b>Alfredo</b>	Dr		

Neurochirurgia Hospital Italiano de la Plata					
--	--	--	--	--	--

**Syringomyélie foraminale**  
**Technique chirurgicale et pronostic à propos de 50 cas**  
*Dr Hassan KHECHFOUD – Faculté de Médecine université Abrahmane Mira - Bejaia*

**Foraminal syringomyelia**  
**Surgical technique and prognosis for 50 cases**  
*Dr Hassan KHECHFOUD Faculty of Medicine, Abrahmane Mira University - Bejaia*

**Résumé**

Le terme de syringomyélie a été utilisé pour la première fois par Ollivier d'Angers, pour décrire une cavité du centre de la moelle épinière remplie de LCR, la première description d'un patient atteint de la syringomyélie remonte à 1546 par Estienne, Brunner en 1700 a rapporté la première tentative de traitement chirurgical. Plusieurs théories et hypothèses controversées ont tenté d'expliquer le mécanisme physiopathogénique sans l'élucider clairement ; néanmoins l'incrimination des troubles hydrodynamiques de LCR est validé de par le monde, cette pathologie longtemps considérée médicale mais depuis les travaux de Williams et Gardner elle est devenue neurochirurgicale par excellence, plusieurs variantes de traitement chirurgical ont été validés, d'autres restent à valider et le choix de la procédure dépend des habitudes des neurochirurgiens voire une histoire d'école.

**Matériels et Méthodes :**

nous rapportons une étude rétro et prospective de 50 patients atteints de syringomyélie foraminale à L'IRM, la moyenne d'âge est de 36 ans ; 42 patients opérés, le choix de la technique chirurgicale est guidé par l'état clinique au moment du diagnostic et le degré de la compression au niveau de foramen magnum, 8 patients asymptomatiques « la plupart de la population pédiatrique de notre étude » ; ont été suivi cliniquement et radiologiquement.

**Résultats et discussion :**

sur les 42 patients opérés, 17 procédures de décompression ostéo ligamentaire de la jonction occipito-vertébrale, et 21 procédures de décompression avec plastie durale dont 5 cas avec manipulation des tonsilles cérébelleuses. 8 patients ont nécessité une réintervention pour échec thérapeutique. 5 sur les 8 patients repris ont eu une décompression osseuse seule lors de la chirurgie initiale. Le recours au shunt de kyste n'était pas nécessaire chez nos patients.

La TDM peut poser le diagnostic et donner des informations détaillées sur les malformations osseuses souvent associées à la syringomyélie mais elle reste limitée pour l'étude des malformations nerveuses, L'IRM morphologique est obligatoire pour l'étude des caractéristiques de syrinx et les anomalies au niveau du foramen magnum comme la malformation de Chiari qui est associée dans 80% avec la syringomyélie foraminale, L'apport de ciné-IRM (IRM de flux) est considérable pour le diagnostic et le suivi des patients et évaluation des résultats de la chirurgie. La décompression ostéo-ligamentaire avec plastie durale d'élargissement a prouvé de loin sa supériorité à la décompression osseuse seule, la manipulation des tonsilles est à éviter lors de la procédure sauf nécessité, cette action favorise la survenue d'archoïdite tardive et expose aux échecs thérapeutiques à long terme.

**Conclusion :**

la syringomyélie foraminale est souvent diagnostiquée chez l'adulte active, le délai diagnostique est long et expose parfois à un handicap important, l'élargissement de foramen magnum est une solution chirurgicale adaptée, la compréhension des mécanismes physiopathologiques nécessite une collaboration multidisciplinaire impliquant la modélisation mathématique et la biologie moléculaire dans le domaine de la recherche. L'étude physiologie détaillée des fluides est souvent impossible chez les patients et difficile à réaliser chez les animaux de laboratoire.

**Abstract**

The term syringomyelia was first used by Ollivier d'Angers to describe a cavity in the center of the spinal cord filled with CSF, the first description of a patient with syringomyelia dates back to 1546 by Estienne, Brunner in 1700 reported the first attempt at surgical treatment. Several controversial theories and hypotheses have attempted to explain the physiopathogenic mechanism without clearly clarifying it; nevertheless the incrimination of hydrodynamic disorders of CSF is validated throughout the world, this pathology long considered medical but since the work of Williams and Gardner it has become neurosurgical par excellence, several variants of surgical treatment have been validated, others remain to validate and the choice of procedure depends on the habits of neurosurgeons or even a history of school.

**Materials and methods :**

we report a retro-prospective study of 50 patients with foraminal syringomyelia on MRI, the average age is 36 years; 42 operated patients, the choice of surgical technique is guided by the clinical state at the time of diagnosis and the degree of compression at the level of the foramen magnum, 8 asymptomatic patients "most of the pediatric population in our study"; were followed clinically and radiologically.

**Results and discussion :**

out of the 42 patients operated on, 17 procedures for osteoligamentary decompression of the occipito-vertebral junction, and 21 decompression procedures with dural plasty, including 5 cases with manipulation of cerebellar tonsils. 8 patients required reoperation for therapeutic failure. 5 out of the 8 patients resumed had bone decompression alone during the initial surgery. The use of cyst shunt was not necessary in our patients.

CT can make the diagnosis and give detailed information on the bone malformations often associated with syringomyelia, but it remains limited for the study of nerve malformations. Morphological MRI is compulsory for the study of the characteristics of syrinx and abnormalities. level of the foramen magnum as the Chiari malformation which is associated in 80% with foraminal syringomyelia. The cine-MRI (flow MRI) intake is considerable for the diagnosis and the follow-up of patients and evaluation of the results of the surgery. Osteoligamentary decompression with dural enlargement plasty has proven by far its superiority to bone decompression alone, manipulation of tonsils is to be avoided during the procedure unless necessary, this action promotes the occurrence of late archnoiditis and is prone to failure. long-term therapeutic.

**Conclusion:**

the foraminal syringomyelia is often diagnosed in the active adult, the diagnostic delay is long and sometimes exposes to a significant handicap, the enlargement of foramen magnum is an adapted surgical solution, the understanding of the physiopathological mechanisms requires a multidisciplinary collaboration by implying the modeling mathematics and molecular biology in the field of research. Detailed physiological study of fluids is often impossible in patients and difficult to perform in laboratory animals.